

## LAPORAN KASUS

# NEUROPHYSIOLOGY INTRAOPERATIVE MONITORING (NIOM) PADA OPERASI DEFORMITY CORRECTION AT ADOLESENT SCOLIOSIS

**Sudadi, Sri Rahardjo, Panji Herlambang\***

Dokter anestesi dan staff pengajar program pendidikan dokter spesialis I Anestesiologi dan Terapi Intensif FK  
UGM / RSUP Dr. Sardjito Yogyakarta

\*Peserta program pendidikan dokter spesialis I Anestesiologi dan Terapi Intensif FK UGM / RSUP Dr.  
Sardjito Yogyakarta

### ABSTRAK

Penggunaan neurophysiological intraoperative monitoring (NIOM) selama prosedur ortopedi dan bedah saraf pada tulang belakang memberikan tantangan kepada para ahli anestesi. Karena semua agen anestesi mempengaruhi fungsi sinaptik saraf, pilihan agen akan ditentukan oleh jenis operasi dan modalitas NIOM digunakan. Dilakukan operasi bedah untuk koreksi kelainan skoliosis tulang belakang pada anak umur 15 tahun dengan penggunaan NIOM sensorik dan motorik. Pasien dilakukan operasi dengan anestesi umum dengan pemasangan monitor invasif arteri line dan central venous pressure selama operasi untuk memantau hemodinamik. Obat yang digunakan selama pembiusan menggunakan teknik balanced anesthesia yakni dengan kombinasi opioid, propofol, dan inhalasi sevoflurane. Pelumpuh otot diberikan intermitten untuk kenyamanan operator dan kontrol ventilasi. Pasca operasi dilakukan perawatan di ICU dengan tujuan menilai fungsi respiratorik dan neurologis pasien serta manajemen nyeri pasien.

**Kata Kunci :** NIOM, SSEP, MEP, Skoliosis

### ABSTRACT

The use of neurophysiological intraoperative monitoring (NIOM) during spinal orthopaedic and neurosurgical procedures provides a challenge to the attending anaesthesiologist. Since all anaesthetic agents affect synaptic function, the choice of agent will be determined by the type of surgery and the NIOM modality employed. Had been performed surgery for scoliosis correction of spinal abnormalities in children aged 15 years with using of sensory and motoric NIOM. The surgery going under general anesthesia with the installation monitor invasive arterial line and central venous pressure during surgery for hemodynamic monitoring. Drugs used during anesthesia using balanced anesthesia technique with a combination of opioids, propofol and sevoflurane as inhalation. Muscle relaxants given intermittently for operator leisure and ventilation controls. Postoperative hospitalization in ICU with the aim of assessing the function of the respiratory and neurological of the patients and pain management.

**Keywords :** NIOM, SSEP, MEP, Skoliosis,

### PENDAHULUAN

Penggunaan *neurophysiological intraoperative monitoring* (NIOM) telah menjadi standar emas di pusat-pusat bedah saraf dan tulang belakang di seluruh dunia. Perkembangan dari menggunakan *somatosensory-evoked potentials* (SSEPs) saja atau

penggunaan multimodal SSEPs dan motor-evoked potentials (MEPs) untuk memantau kedua jalur sensorik dan saluran kortikospinalis anterior. (1)

Penggunaan agen anestesi memiliki dampak langsung pada kualitas *evoked potentials* (EP) yang ditimbulkan selama NIOM. Anestesi yang tidak

terencana bisa membuat EP tidak berguna, dan menyebabkan hasil yang buruk dan interpretasi bedah yang salah. Dengan berfokus untuk memantau fungsi saraf, dan dengan memahami bagaimana agen anestesi mempengaruhi berbagai sinyal, ahli anestesi akan menjadi peran berharga dalam perkembangan NIOM saat ini. (2)

## KASUS

Dilaporkan seorang perempuan muda umur 15 tahun yang menjalani operasi *deformity correction on adolescent scoliosis* dengan menggunakan *neuromonitoring* intraoperatif. Pasien dilakukan operasi pada tanggal 2 Juli 2016 di RSUP Dr. Sardjito. Pasien dengan nomor registrasi 01774988, dirawat selama dua hari sebelum dilakukan tindakan operasi.

Dari anamnesis didapatkan pasien menderita kelainan tulang belakang dirasakan semenjak duduk dibangku SD, sebelumnya pasien tidak mengalami adanya kesulitan dalam melakukan aktivitas, tetapi selama dua tahun terakhir dirasakan sering mengeluh sesak nafas bila beraktifitas berat dan tidak bisa melakukan pekerjaan yang berat. Riwayat penyakit asma, gangguan menstruasi, batuk pilek disangkal, kelemahan anggota gerak juga disangkal. Riwayat operasi dan pengobatan sebelumnya tidak ada. Keluhan sesak nafas selama ini tidak menjalani pengobatan sebelumnya sehingga belum didapatkan diagnosis. Pasien sudah mengetahui adanya kelainan tulang belakang sejak umur 7 tahun. Hal ini dikarenakan orang tua pasien juga telah menjalani operasi skoliosis pada umur 20 tahun dan sekarang terpasang traksi pada tulang belakang, didapatkan bahwasanya keluarga pasien juga ada yang mengalami kelainan tulang belakang, tetapi tidak didapatkan pada saudara kandung pasien. Riwayat penyakit keluarga lainnya disangkal.

Pada pemeriksaan fisik keadaan umum baik, sedang tidak dalam menstruasi dengan hemodinamik tekanan darah 90/55, nadi 72 kali, BB 40 kg, TB, 140 cm, dengan pernafasan 16 kali permenit, suhu 36,7 derajat celcius, kesadaran kompos mentis, vas o. Dari kepala tidak ditemukan adanya kelainan deformitas ataupun defek neurologis, pemeriksaan dada asimetris pada inspeksi, dengan nafas dominan kiri, tidak ditemukan adanya ronki dan wheezing

pada pemeriksaan paru. Pada pemeriksaan jantung dan abdomen tidak ditemukan adanya kelainan. Pada pemeriksaan vertebre ditemukan lengkungan tulang belakang yang lebih condong kekiri dan sulit menentukan batas discus vertebralis antara thoracalis empat hingga lumbal satu. Pada pemeriksaan ekstremitas tidak ditemukan adanya kelainan baik kelainan neurologis sensorik maupun motorik maupun dilakukan pemeriksaan nervus cranialis tidak ditemukan adanya kelainan.

Pada pemeriksaan penunjang dilakukan pemeriksaan darah rutin, kimia, dan analisa gas darah untuk menentukan adanya kelainan paru. Pada pemeriksaan laboratorium tidak menunjukkan adanya kelainan darah dan analisa gas darah sesuai yang terlampir pada tabel 1. Pada pemeriksaan radiologi dilakukan pemeriksaan ditemukan adanya dextraskoliosis thoracalis berat dengan sudut cobb 90 derajat dan levoskoliosis berat dengan sudut cobb 57,7 derajat, dengan rotasi vertebrae thoracalis grade 1 dan rotasi vertebre lumbalis pada posisi netral yang terlihat pada gambar 1.

Pasien didiagnosis sebagai ASA 1, dengan diagnosis adolesent skoliosis berat yang rencana akan dilakukan skoliosis *deformity corection* dengan menggunakan bantuan neuromuscular intraoperative monitoring. Dengan rencana preoperatif dengan puasa selama 8 jam, terpasang infus RL cairan maintainance, dengan persediaan darah 4 PRC, 5 FFP, dan 5 trombosit dengan perencanaan pasca operasi di ruang ICU. Hari sebelumnya pasien melakukan orientasi ICU untuk pengenalan ruang ICU. Pasien direncanakan dilakukan General anesthesia dengan monitoring invasive arteri line dan CVP dan durante operasi dilakukan monitoring SSEP dan MEP.

Pelaksanaannya pasien dibawa ke ruang penerimaan kamar operasi tanpa dilakukan sedasi, kemudian dilakukan pengecekan identitas, cek infus lancar dengan abocath no.18, dan cek hemodinamik pasien saat diterima dengan dasar hemodinamik nadi 85 kali, tekanan darah 110/70, pernafasan 18 kali permenit dengan saturasi perifer 96%, kemudian pasien dibawa diruang operasi tanpa dilakukan sedasi karena pasien cukup kooperatif. Kemudian dilakukan pemasangan non invasif monitor seperti

tekanan darah, saturasi, EKG, pemasangan kateter urin dan NGT setelah induksi. Pasien dilakukan pre-induksi dengan medikasi midazolam 3 mg, fentanyl 100 mcg, propofol 60 mg, rocuronium 50 mg, kemudian dilakukan intubasi dengan teknik semi closed nafas kendali dengan ETT terpasang di nasal no. 26 cuff level hidung 24 cm. Dilanjutkan dengan pemasangan monitor invasif dengan arteri line dan cvc dengan proses berlangsung selama satu jam. Pemasangan arteri line di lengan kiri dan pemasangan CVC berada di jugularis kanan, pemasangan monitor invasif tidak ditemukan masalah yang berarti. Setelah pemasangan monitor invasif. Kemudian pasien dilakukan pemeliharaan anestesi dengan gas inhalasi dengan oksigen O<sub>2</sub> : Air : 1 liter : 1,5 liter, dengan fentanyl continues 1-3 mcg/kgBB/jam, propofol sebagai sedasi dengan 25-50 mcg/Kgbb/menit sesuai gambar 2.

Setelah pemasangan invasif dan pemeliharaan anestesi terjaga kemudian pasien dilakukan pemasangan monitor neuromonitoring SSEP dan MEP dengan menempatkan beberapa elektrode di keempat ekstrimitas pada distal dan proksimal, dan beberapa elektrode di kepala dibagian frontal dan parietal dan memasukkan satu mur didekat oksipital dekat dengan brainstem yang ditunjukkan pada gambar 3 dan 4.

Kemudian setelah pemasangan NIOM yang akan memonitoring dari pihak neurologis dengan memonitoring gelombang, latensi dan amplitudo dari sensorik ataupun motorik. Setelah pemasangan kemudian pasien diposisikan terlentang dan pengaturan vertebrae terhadap area yang akan dioperasi. Operasi berlangsung selama 6 jam mulai dari iris hingga selesai. Selama durasi tidak terjadi gejala terhadap gelombang sensorik, baik selama tindakan pelurusan vertebrae hingga amplitudo. Pada gelombang sensorik tidak terdapat pemanjangan latensi ataupun penurunan amplitudo. Pada gelombang motorik ditemukan beberapa kali kehilangan gelombang karena penggunaan rocuronium intermitten sebanyak dua kali selama durasi operasi. Sehingga amplitudo pada gelombang motorik sempat menghilang dan melemah, tetapi sebelumnya dikomunikasikan terlebih dahulu terhadap neurologis terhadap

penggunaan pelumpuh otot untuk kontrol ventilasi.

Hemodinamik selama operasi berlangsung tergolong stabil. Dengan tekanan darah sistolik 80-120, tekanan darah diastolik 45-70, nadi 80-115, nafas kontrol 14-15, SpO<sub>2</sub> 95-100%, CVP 6-9, UOP 1,6 ml/kgBB/jam. Gejala hemodinamik terjadi pada saat di awal operasi pada saat penentuan adaptasi dosis obat anestesi yang digunakan dalam pembiusan umum dan hemodinamik turun pada pengeboran thorakal hingga pendarahan sebanyak 700ml. Cairan masuk sebanyak kristaloid 1500ml, koloid 500ml, dan PRC 250ml. Setelah penutupan kulit operasi dan selama monitoring neuromuskuler dan diases normal maka diputuskan untuk penghentian NIOM. Kemudian pasien diposisikan terlentang kembali dan dilakukan penggantian ETT non kinking menjadi ET kingkin. Pasien tidak dilakukan intubasi dan kemudian ditranspor ke ICU untuk perawatan pasca operasi. Setelah dua jam pasien dioperasi, kemudian pasien coba disadarkan di ICU dengan masih terhubung ventilator. Kemudian dinilai fungsi sensorik dan motorik pada pasien. Didapatkan hasil bahwa sensorik dan motorik pasien masih dalam batas normal.

## PEMBAHASAN

Jenis skoliosis meliputi: idiopatik, kongenital, neuromuskuler, miopati, trauma, dan tumor, Mayoritas kasus adalah idiopatik, dengan rasio laki-laki dengan perempuan 1:4. Pembedahan diindikasikan bila kelengkungan dengan angulasi diatas 40° pada tulang belakang thorak atau lumbal atau kelengkungan tersebut bertambah cepat. Tujuan utama dari koreksi operasi skoliosis tidak untuk meluruskan tulang belakang, tapi untuk mencegah kelengkungan lebih lanjut. (3)

*Adolesent Idiopathic Scoliosis* biasanya tidak menimbulkan rasa sakit, gejala berupa adanya bagian menonjol dari terutama saat membungkuk ke depan. Umumnya, kurva kurang dari 30 derajat akhir pertumbuhan skeletal tidak mungkin menimbulkan keparahan dibandingkan dengan kurva lebih dari 50 derajat yang umumnya akan terus berkembang derajat keparahan selama setahun. (4)

Pada pasien ini didapatkan *Adolesent Idiopathic Scoliosis* karena keluhan baru dirasakan

saat beranjak smp, dan keluhan yang dirasakan hanya lengkungan dada yang makin tidak simetris. Pasien tidak mengeluhkan nyeri atau sesak nafas sebelumnya karena memang keluhan ini jarang didapatkan

Skoliosis biasanya meningkatkan PVR dan tingginya insiden penyakit jantung kronis dan katup mitral prolaps. Oleh karena itu perlu EKG bahkan ECHO serta konsultasi ahli jantung jika ditemukan apikal sistolik murmur atau bukti lain dari gangguan kardiovaskular. Pernapasan mungkin terganggu dengan tingkat angulasi, dengan kapasitas vital dan kapasitas paru-paru keseluruhan sesuai gambar 6. Ketika sudut Cobb adalah  $> 25^\circ$ , derajat kerusakan pernafasan akan signifikan, dan kebutuhan akan bantuan ventilasi post operatif menjadi lebih mungkin. (3).

Pengobatan *Adolesent Idiopathic Scoliosis* tergantung pada ukuran dan lokasi kelengkungan dan pertumbuhan yang tersisa dari pasien. Ada tiga jenis pengobatan di *Adolesent Idiopathic Scoliosis*: observasi, menguatkan dan operasi sesuai gambar 7.

Pada pasien ini terdapat sudut cobb sekitar  $55'$ , secara anamnesis memang ada keluhan sesak nafas yang hilang timbul, tetapi dari pemeriksaan fisik dan gas darah tidak ditemukan adanya kelainan. Sehingga hal ini mungkin bisa menjadi prospek apakah pasien membutuhkan ventilator untuk post operatifnya. Dan jika dilihat sudut cobb memang terapui definitif pasien ini adalah dengan operasi.

Teknik anestesi biasanya anestesi umum dengan intubasi. Untuk operasi posisi prone biasanya menggunakan ET non kinking supaya tidak terjadi obstruksi jalan nafas. Jika pendekatan transthoracic digunakan, teknik down lung diperlukan. Pasien diekstubasi pada akhir operasi, kecuali ada masalah dari fungsi paru-paru atau melakukan pendekatan transthoracic dan *one lung ventilation*. Beberapa ahli bedah dapat menempatkan kateter epidural sebelum penutupan untuk manajemen nyeri post op atau melakukan suntikan intercostal untuk pendekatan transtoraks. Sebelum munculnya, pasien skoliosis biasanya dilengkapi dengan cetakan plester untuk digunakan sebagai penjepit permanen yang akan dikenakan selama beberapa bulan post operatif. (5)

Monitor standar, artery line, CVP, kateter kemih diperlukan selama operasi. CVP membantu dalam memilih apakah membutuhkan cairan atau obat-obatan vasopressor. Trend CVP mungkin lebih dapat diandalkan dibandingkan pengukuran keluaran urin untuk menilai perubahan status volume pada pasien. (3)

Pada kasus ini dilakukan anestesi umum dengan teknik intubasi. Tidak ada teknik khusus selama intubasi tetapi menggunakan ET non kinking pada saat awal supaya tidak terjadi obstruksi dan penggantian ET klasik untuk perawatan ICU. Memutuskan tidak dilakukan ekstubasi pada kamar operasi karena pertimbangan area operasi yang luas dari T1 hingga L5 dan analgetik post operatif tidak menggunakan regional anestesi sehingga ada kemungkinan ventilasi yang terkompromisasi. Pada operasi ini menggunakan arteri line dan CVP dan pemantau ketat dari hemodinamik supaya tidak terjadi interpretasi yang salah dari NIOM

Tujuan pemantauan adalah untuk mengidentifikasi kerusakan saraf yang akan didapatkan dengan cepat, sehingga memungkinkan intervensi sehingga cedera permanen dapat dihindari. Dengan teknik ini identifikasi pra operasi dari jenis dan lokasi jaringan saraf yang beresiko untuk cedera mekanik selama operasi. Potensi yang paling sering digunakan membangkitkan adalah yang diproduksi oleh stimulasi dari sistem sensorik, Sensory Stimulation Evoked Potential (SSEP), motor evoked potentials (MEPs), electroencephalography (EEG), electromyography, brainstem auditory evoked potentials (BAEPs), and visual evoked potentials (VEPs); terlihat di gambar 8. (6)

Stimulasi saluran sensorik memulai sebuah potensial listrik yang perjalanannya ke korteks serebral dan dapat diukur pada beberapa lokasi di sepanjang saluran saraf yang terlibat. Potensi kemudian dimonitor selama operasi untuk mengidentifikasi timbulnya kelemahan, yang ditandai dengan penurunan amplitudo dan peningkatan *latency*. Informasi direkam biasanya amplitudo dan waktu dari rangsangan ke puncak (disebut *latency*) (lihat Gambar. 8 dan 10). Selain itu, waktu antara puncak (interpeak *latency* atau waktu konduksi) dapat diukur. Puncak biasanya disebut oleh konvensi-l

sampai V, Pa, Pb-atau dengan polaritas dan latency-P (positif) atau N (negatif) diikuti oleh latency dalam milidetik (msec). Sebagai prinsip umum, pengurangan amplitudo 50% atau peningkatan latency dari 10% dari potensi yang dimunculkan dianggap signifikan. (7)

Ketika SSEP yang digunakan selama sumsum tulang belakang atau operasi aksial, dapat mengidentifikasi cedera mekanik atau iskemik ketika mereka menghasilkan perubahan atau hilangnya transmisi melalui surgical (Gambar 11). Risiko saat morbiditas neurologis di operasi tulang belakang dengan monitoring diperkirakan mengurangi morbiditas di operasi tulang belakang sebesar 50% sampai 80%. Karena teknik instrumentasi tulang belakang saat ini membahayakan beberapa potensi seluruh jalannya operasi. Teknik NIOM hampir terus menerus (misalnya, SSEP) adalah menguntungkan untuk penentuan disfungsi neurologis. Selain itu, SSEP yang dapat digunakan untuk mengidentifikasi kerusakan fisiologis (misalnya, hipotensi) atau masalah posisi, terutama yang berhubungan dengan pleksus brakialis. (8)

Pemantauan SSEP melibatkan stimulasi perifer dari saraf motor atau sensorik, yang kemudian menginisiasi transmisi sensorik dan motorik. Transmisi ini dicatat sebagai respon EEG dipantau oleh elektroda di korteks sensorik dan perifer sebagai kontraksi otot. Saraf yang paling sering dipantau superfisial dan cukup besar untuk dirangsang dengan mudah. Contohnya termasuk median (C6-T1), ulnaris (C8-T1), peroneal umum (L4-S1), dan tibialis posterior (L4-S2). Gangguan transmisi dapat disebabkan oleh cedera di mana saja di sepanjang saraf perifer, pleksus, sumsum tulang belakang, atau korteks. Saluran saraf untuk ekstremitas atas, dorsal ipsilateral, sinapsis di cuneatus inti, melintasi di persimpangan cervicomedullary, terus naik melalui lemniskus medial, dan proyek ke korteks sensorik kontralateral parietal. Sensorik membangkitkan tanggapan dari Ascend ekstremitas bawah di sepanjang jalan yang sama; disamping itu, beberapa sinyal perjalanan melalui jalur spinocerebellar anterolateral. Sinyal biasanya dicatat pada tiga atau empat lokasi di sepanjang jalur sensorik dari pinggir ke korteks. Misalnya, di ekstremitas atas,

stimulus di saraf median akan disimpan lebih dari titik Erb, tulang leher, dan korteks sensorik kasus operasi tulang belakang mereka. (8)

Respon kortikal yang terbaik dicatat dari korteks somatosensori primer yang tepat untuk saraf dirangsang. Namun, beberapa komponen respon secara luas didistribusikan ke korteks. Puncak kortikal utama dicatat setelah saraf median dan stimulasi saraf tibialis posterior (N20 dan P38, masing-masing) mungkin hasil dari proyeksi talamokortikal ke korteks sensorik primer. (7)

Pemantauan SSEP memiliki utilitas dalam berbagai jenis lain dari operasi cedera langsung ke struktur saraf adalah mungkin. Beberapa penggunaan SSEPs pada operasi tulang belakang termasuk pencegahan posisi cedera melalui evaluasi dari saraf perifer dan pleksus brakialis. SSEPs dapat digunakan untuk mengidentifikasi area untuk perbaikan bedah ketika ada cedera saraf. (7)

Seperti disebutkan sebelumnya, satu-satunya penggunaan pemantauan SSEP untuk menentukan integritas sumsum tulang belakang selama operasi akhirnya memunculkan beberapa laporan dari sinyal berubah terkait dengan defisit motorik pascaoperasi dan fungsi sensorik normal. Hal ini menunjukkan bahwa isolasi anatomi dari traktus motorik diperlukan penambahan modalitas monitoring yang akan memantau mereka secara langsung. Bagian ventral dari sumsum tulang belakang sangat rentan terhadap injury, MEPs dapat direkam dengan cepat oleh stimulasi singkat tunggal atau dengan beberapa kejutan listrik untuk memfasilitasi respon yang lebih kecil; dibandingkan, SSEP membutuhkan beberapa rangsangan dan sinyal rata-rata. otot umum dipantau meliputi brevis adduktor policis, bisep, trisep, punggung intraosseous, tibialis anterior, dan sfingter anal. (8)

*Transcranial electrical stimulation (TES)*, dan teknik *transcranial magnetic stimulation (TMS)*, biasanya digunakan MEPs karena stimulasi melalui saluran kortikospinalis dalam konteks IOM, terutama karena TES lebih resisten dari obat anestesi dibanding TMS. Sebuah rangsangan pulse listrik dengan frekuensi tinggi > 200 Hz biasanya digunakan untuk TES. Pada pasien dibius, teknik stimulasi ini menguntungkan daripada teknik stimulasi single-

pulsa, karena dapat menghasilkan potensial aksi lebih mudah melalui penjumlahan dari potensi postsynaptic yang dirangsang. (9)

MEPs mengacu pada penggunaan stimulasi listrik atau magnet langsung dari korteks motor untuk menghasilkan aktivitas listrik yang dapat dicatat sebagai gelombang D dan gelombang I, atau dengan elektroda epidural di area surgical, atau sebagai *compound muscle action potentials* (CMAPs) diukur dengan memasang elektroda jarum di otot yang sesuai (Gambar 13). Stimulasi listrik untuk membangkitkan respon aktivitas listrik pada anterior dari saluran kortikospinalis. Setelah sinaps di anterior, dorongan perjalanan melalui saraf perifer dan melintasi persimpangan neuromuskuler, menghasilkan respon otot. (7)

Monitoring jalur motorik menggunakan MEPs menjadi biasa, khususnya di operasi tulang belakang, karena MEP memiliki korelasi yang lebih baik dengan hasil kekuatan motorik pasca operasi. Hal ini disebabkan sebagian fakta bahwa MEP secara inheren lebih sensitif terhadap kerusakan vaskular iskemik. Teknik yang paling umum digunakan adalah stimulasi listrik transkraniyal, di mana saat ini langsung merangsang sel-sel piramidal dari korteks motor, mengakibatkan gelombang depolarisasi yang sering hanya melibatkan 4% sampai 5% dari saluran kortikospinalis. Ketika gelombang ini depolarisasi diukur dengan elektroda di ruang epidural itu disebut gelombang D (Gambar. 14). aktivasi transsynaptic tambahan dari jalur internuncial dalam hasil korteks dalam serangkaian gelombang yang lebih kecil, yang disebut gelombang I, yang mengikuti gelombang D. Jalur motorik turun dari korteks motorik, melintasi garis tengah di batang otak lateral yang lebih rendah dan turun di funiculi ipsilateral dan anterior dari sumsum tulang belakang. (7)

Oleh karena itu, pemantauan dapat dilakukan dalam ruang epidural menggunakan gelombang D dan otot dengan respon CMAP. Kerugian dari rekaman epidural adalah bahwa mereka tidak membedakan lateralitas cedera; Namun, amplitudo gelombang D biasanya stabil dan berkorelasi terbalik dengan serat fungsi saluran kortikospinalis. rekaman otot, sebaliknya, dapat membedakan perubahan unilateral dan dapat

menilai saraf tertentu. Untuk operasi tulang belakang, tanggapan MEP biasanya disimpan di tungkai bawah (tibialis anterior, lateral atau medial gastrocnemius, dan anterior hallicis otot) dan ekstremitas atas (adductor pollicis brevis otot). (8)

MEP adalah satu-satunya yang diandalkan merupakan prediktor awal akan terjadinya kerusakan. Dengan demikian, dalam pendekatan anterior ke tulang belakang reseksi tumor sumsum intramedulla, cedera fokus ke anterior spinal pembuluh darah atau motorik traktat sering tidak terdeteksi (atau terdeteksi beberapa menit setelah cedera) dengan monitoring SSEP saja. (7)

Anestesi tampaknya memiliki dampak lima kali lipat pada NIOM sebagai fungsi sinaptik diubah, menekan jalur sekunder atau meningkatkan jalur utama sinaptik saraf, efek global pengolahan saraf kortikal dan tulang belakang terganggu, efek dari agen neuromuskular (NMAs) pada neuromuskuler junction (NMJ). (5)

Agen volatil halogen (sevoflurane, desflurane dan isoflurane) yang paling sering digunakan saat ini, dan telah terbukti menurunkan amplitudo EP dan peningkatan latency. Isoflurane memiliki efek paling kuat, dan halotan paling sedikit. Beberapa penulis percaya bahwa sevoflurane dan desflurane adalah sebagai ampuh sebagai isoflurane selama steady state. Karakteristik ini membuat sevoflurane dan desflurane berguna selama induksi (sevoflurane) dan pemeliharaan (desflurane) karena konsentrasi mereka dapat dengan cepat disesuaikan untuk meminimalkan efek dari pemantauan selama operasi. Efek pada EP dapat terlihat pada 0,3-0,5 konsentrasi alveolar minimum (MAC). Nitrous oxide (N<sub>2</sub>O) mungkin memiliki efek mendalam pada EP sehingga jarang digunakan. Tabel 2 menunjukkan efek agen anestesi yang berbeda pada potensi membangkitkan. (2)

Semua agen anestesi intravena menyebabkan menurun amplitudo dan peningkatan latency EP tergantung dosis. Propofol menyebabkan amplitudo menurun di SSEPs kortikal dan MEPs pada konsentrasi tinggi. Obat in dapat cepat dititrasi ke tingkat yang memungkinkan untuk merekam EP karena metabolismenya yang cepat. Beberapa praktisi telah menambahkan atau diganti propofol



dengan dexmedetomidine atau ketamin untuk mempertahankan EP. Thiopentone, sementara menurunkan amplitudo dan meningkatkan latency EP diamati setelah induksi dengan thiopentone. Barbiturat harus dihindari dalam kasus-kasus di mana MEPs sedang direkam. Etomidate menyebabkan peningkatan amplitudo SSEPs kortikal. Efek ini bertepatan dengan mioklonus diamati selama induksi. Etomidate telah digunakan sebagai agen induksi, dengan hasil yang sangat baik dalam kasus yang melibatkan MEPs. Ketamine meningkatkan amplitudo SSEP kortikal dan amplitudo MEP di otot dan sumsum tulang belakang telah diamati dengan ketamin. Hal ini sering digunakan dalam kombinasi dengan TIVA untuk meningkatkan respon yang biasanya sulit untuk memantau di bawah anestesi. Hal ini penting untuk menyadari tekanan intrakranial (ICP) yang dapat terjadi pada pasien dengan kelainan kortikal, dan efek dari ICP dibesarkan di SSEPs kortikal pada ketamin. Midazolam, menghilangkan ringan SSEPs kortikal terlihat pada dosis yang digunakan untuk induksi anestesi (0,2 mg / kg). Midazolam harus dihindari selama pemantauan MEP karena dapat berefek menurunkan potesial dalam jangka waktu lama. Dexmedetomidine 2-reseptor alpha agonis selektif ini semakin sering digunakan untuk analgesia, anxiolysis, hipnosis dan sedasi. Ketika dikombinasikan dengan obat lain, memungkinkan untuk penggunaan konsentrasi yang lebih rendah dari agen anestesi selama TIVA. Pada dosis rendah, SSEPs dan MEPs dipertahankan, tetapi ini ditekan pada dosis yang lebih tinggi. (2)

Opioid mempertahankan SSEPs dan MEPs pada dosis tinggi. Hal ini memungkinkan untuk analgesia yang sangat baik. Mereka menyebabkan penurunan di latency maupun amplitudo pada dose dependent. Bahkan pada dosis tinggi (60 mg/kg), penggunaan fentanyl masih mempertahankan SSEPs, sehingga agen yang ideal selama NIOM. Morfin menyebabkan penekanan tergantung dosis dari SSEPs, mirip dengan fentanyl. Petidin telah terbukti meningkatkan amplitudo SSEPs. Remifentanyl, sebagai bagian dari TIVA, sering digunakan pada dosis induksi 1 mg/kg, diikuti dengan infus dikombinasikan dengan propofol atau konsentrasi rendah isoflurane (2)

Pada kasus ini, operasi menggunakan agen induksi propofol dan fasilitas induksi dengan rocuronium, co induksi menggunakan midazolam dan fentanyl. Pada saat induksi tidak terlalu bermakna terhadap penggunaan obat-obat anestesi karena belum dilakukan pengukuran NIOM, dan memiliki jeda waktu yang cukup panjang untuk mengeleminasi obat tersebut saat perekaman NIOM. Pada saat pemeliharaan digunakan obat sedasi propofol dan agen inhalasi kombinasi dibawah 0,5 MAC sehingga tidak terjadi penurunan amplitudo yang berarti pada SSEP berdasarkan ahli neurologis. Sebagai analgetik digunakan fentanyl continues 1-2 mcg/kgBB/jam sebagai memadai sebagai analgesia. Pada kasus ini memang tidak menggunakan dexmedetomidine yang direkomendasikan lebih baik dengan kombinasi TIVA.

Obat relaksan otot pada SSEPs tidak terpengaruh namun bekerja di *neuromuscular junction* dan mencegah perekaman MEPs. Untuk memfasilitasi induksi dan intubasi, beberapa praktisi membatasi penggunaan NMAs ke agen short-acting. Untuk membatasi gerakan pasien selama operasi dan perekaman MEPs dapat berlangsung dengan penggunaan NMAs dititrisi di infus obat, sering digunakan dengan sistem kontrol loop tertutup. Tujuan dari NMA gunakan selama INM adalah untuk mencegah gerakan pasien, yang dapat berbahaya saat menggunakan mikroskop, serta memungkinkan untuk manipulasi bedah dari struktur saraf terhadap otot. Bila menggunakan NMAs di NIOM, pemantauan blokade neuromuskular diperlukan. Dua metode yang digunakan. Metode terbaik adalah dengan mengukur amplitudo CMAP dihasilkan oleh stimulasi supramaksimal motor saraf perifer (T<sub>1</sub>) dan membandingkan ini dengan amplitudo dasar direkam sebelum administrasi NMA. NIOM menanggapi myogenic dapat berhasil direkam pada T<sub>1</sub> dari 5-50% dari baseline. Kedua *train of four* (TOF) dapat digunakan MEPs dapat merekam pada 2/4 garis. Rekaman MEPs tetap mungkin dengan penggunaan NMAs, tetapi amplitudo EP berkurang secara nonlinear. Secara singkat, teknik TOF memberikan 4 rangsangan listrik supramaksimal ke saraf perifer, dengan frekuensi 2 Hz. Ketika

TOF menghasilkan lebih dari 1 sampai 2 garis, umumnya tingkat penghambatan neuromuskuler yang diperoleh dianggap sebagai diterima untuk merekam MEP; Namun, jelas bahwa lebih banyak jumlah garis diperoleh dengan TOF, semakin tinggi tingkat generasi MEP akan direkam. (9)

Pada kasus ini, menggunakan rocuronium sebagai fasilitas intubasi di awal, yang bermasalah terjadi durante operasi menggunakan rocuronium secara intermitten dikarenakan tidak rileksnya otot sehingga mengganggu kerja operator sehingga menghilangkan fungsi rekaman MEPs. Seharusnya dilakukan komunikasi dengan neurologis terhadap penggunaan NMB, dan sebaiknya bila sangat dibutuhkan dilakukan NMB kontinues dengan melakukan monitoring TOF.

SSEPs kortikal telah terbukti menurunkan ketika aliran darah otak daerah turun di bawah 20 ml/menit/100g, dan SSEP hilang di bawah 15 ml / menit / 100 g. Selain itu, SSEPs telah terbukti peka terhadap tekanan darah yang tidak biasanya berhubungan dengan iskemia saraf. Tekanan darah dapat diterima di batas bawah autoregulasi yang normal mungkin sudah menyebabkan penurunan drastis SSEPs. Pengiriman oksigen ke jaringan tergantung pada kekentalan darah, yang dipengaruhi oleh hematokrit. pengiriman oksigen maksimum terjadi pada hematokrit 30-32%. Karena meningkatnya aliran darah, peningkatan amplitudo SSEP terjadi pada anemia ringan, tapi ada latency meningkat EP di haematocrits 10-15%. (5)

Pada pasien ini terjaga dengan MAP di 60-65 selama durante karena hal ini berkaitan dengan penggunaan monitor invasif arteri line dan CVP, sehingga bisa menjaga antara kebutuhan cairan dan kedalaman anestesi. Permasalahan selama operasi tidak dilakukan monitoring laboratorium sehingga tidak bisa menilai fungsi elektrolit, haemoglobin dan hematokrit yang merupakan indikator yang cukup menentukan.

Tim IOM terdiri dari ahli bedah, neurofisiologi klinik, anestesi, dan monitoring teknolog. neurofisiologi klinis memerlukan pelatihan dan pengalaman di bidang umum neurofisiologi klinis, termasuk pengetahuan yang mendalam tentang potensi evoked (EP), EEG, EMGs, dan NCS, serta

pengalaman dalam neurofisiologi di ruang operasi (OR). (6)

Dalam prakteknya, semua perubahan gelombang yang terjadi selama IOM tidak mewakili kerusakan saraf; lebih, banyak perubahan yang terkait dengan malfungsi mesin IOM, pengaturan tidak pantas, artefak karena prosedur bedah, perubahan dalam anestesi, dan perubahan keadaan hemodinamik. Artefak dapat umum diamati selama IOM oleh elektrokauter, palu, stimulasi listrik, artefak listrik dari jantung (elektrokardiografi artefak), gerakan otot pernafasan pasien, kontak kabel dengan meja operasi, pengaruh saluran listrik atau steker, atau beragam bedah Prosedur. (9)

Pada 2012, kedua American Academy of Neurology (AAN) dan Amerika Clinical Neurofisiologi Masyarakat (ACNS) merekomendasikan bahwa NIOM menggunakan SSEPs dan Tc-MEP ditetapkan sebagai sarana yang efektif untuk memprediksi peningkatan risiko hasil buruk, seperti paraparesis, paraplegia, dan quadriplegia, dalam operasi tulang belakang. (10)

## KESIMPULAN

Penggunaan NIOM telah memberikan tim bedah kesempatan untuk memberikan layanan yang aman dan lebih efektif untuk pasien, yang membutuhkan pembedahan halus dan teliti untuk struktur saraf. Pengembangan pendekatan anestesi yang optimal membantu ahli bedah dan neurofisiologi untuk menyediakan layanan ini merupakan suatu tantangan. Monitoring neurofisiologis intraoperatif menggunakan SSEP dan MEP telah menjadi populer untuk mengurangi risiko saraf dan meningkatkan pengambilan keputusan bedah intraoperatif. Monitoring neurofisiologis intraoperatif dipengaruhi oleh pilihan dan manajemen dari agen anestesi yang dipilih. Karena inhalasi dan intravena agen anestesi memiliki efek pada sinaptik saraf dan kegiatan fungsional aksonal, efek anestesi pada setiap respon yang diberikan. Secara umum, tanggapan yang lebih sangat tergantung pada fungsi sinaptik akan lebih ditandai penurunan amplitudo dan peningkatan latency sebagai akibat dari efek sinaptik dari agen anestesi. Pengelolaan lingkungan fisiologis ini juga penting seperti aliran darah sistem saraf pusat,



tekanan intrakranial, reologi darah, suhu, dan karbondioksida arteri menghasilkan perubahan NIOM. Akhirnya, manajemen blokade neuromuskular sangat penting untuk MEP di mana beberapa blokade mungkin diinginkan untuk operasi, tetapi blokade yang berlebihan dapat menghilangkan tanggapan. Sebuah hubungan kerja yang erat dari tim monitoring, ahli anestesi, dan ahli bedah adalah kunci untuk perilaku sukses dan interpretasi NIOM.

## DAFTAR ISI

1. Sutter M, Deletis V, Dvorak J, et al. 2007. *Current opinions and recommendations on multimodal intraoperative monitoring during spine surgeries*. Eur Spine J.;16 Suppl 2:S232-S237
2. Van Der Walt. 2013. *Intraoperative neurophysiological monitoring for the anaesthetist*. Journal: South Afr J Anaesth Analg 2013;19(4):197-202
3. Jaffe Richard A, Samuels Stanley I, Schmiesing Clifford A, Golianu Brenda. 2009. *Anesthesiologist's Manual of Surgical Procedures, 4th Edition*. Lippincott Williams & Wilkins. Philadelphia : USA
4. Weinstein Stuart L. Dolan Lori. 2008. *Adolescent idiopathic scoliosis*. The Lancet 371.9623 (May 3-May 9, 2008): 1527-37
5. Kumar A, Bhattacharya A, Makhija N. 2000. *Evoked potential monitoring in anaesthesia and analgesia*. Anaesthesia. 2000;55(3):225-241.
6. Sung Min Kim, Seung Hyun Kim, Dae Won Seo, Kwang-Woo Lee. 2014. *Intraoperative Neurophysiologic Monitoring: Basic Principles and Recent Update*. Department of Neurology, Seoul National University College of Medicine. Seoul : Korea
7. Stacie Deiner. 2014. *Neuromonitoring Basics: Optimizing The Anesthetic In: Fundamentals Of Neuroanesthesia A Physiologic Approach To Clinical Practice*. Oxford University Press, New York : Usa
8. Cottrell James E, Young William L. 2010. *Evoked Potensial*. In : *Cottrell And Young's Neuroanesthesia* : Fifth Edition. Elsevier. Philadelphia : USA. P. 115-127.
9. Nuwer MR. 2008. *Intraoperative monitoring of neural function*. Amsterdam:Elsevie. J Clin ical Neurophysiology 15:183, 2008
10. Sloan TB, Heyer EJ. 2002. *Anesthesia for intraoperative neurophysiologic monitoring of the spinal cord*. J Clin Neurophysiol. 2002;19(5):430-443.

## DAFTAR TABEL

Tabel 1. Pemeriksaan Laboratorium

Al	5,07	GOT	16	FiO <sub>2</sub>	0,21
Hb	13,2	GPT	6	pO <sub>2</sub>	85
Hmt	39,3	Bun	11	pH	7,38
At	249	Cr	0,58	pCO <sub>2</sub>	43,6
PT	13/13	GDS	108	HCO <sub>3</sub>	25
INR	1,01	Na	145	BE	-1
APTT	33/28	K	3,7	SO <sub>2</sub>	96
Alb	4,3	Cl	110	AaDO <sub>2</sub>	41

Tabel 2. Efek obat anestesi pada NIOM

Drug	Latency	Amplitudo	Catatan
Volatile Agen	↑	↓	Isoflurane>Sevo/Des> efek pada 0,3-0,5 MAC
Nitrous Oxide	↑	↓	Hindari. Efek poten pada reseptor nicotonic acetylcoline
Propofol	↑ Tergantung Dosis	↑ Tergantung dosis	Metabolisme Cepat
Thiopentone	↑↑	↓↓	CMAP sangat sensitif barbiturat

Drug	Latency	Amplitudo	Catatan
Etomidate	↓	↑	Digunakan kombinasi dengan TIVA untuk meningkatkan kualitas EP
Ketamine	↑	↑	Ketamin Meningkatkan ICP Dikombinasikan untuk meningkatkan EP
Midazolam	↑↑	↓↓	Prolong mensupresi EP
Dexmedetomidine	↑	↓	Digunakan kombinasi dengan agen lain untuk mengurangi dosis
Fentanyl	<ul style="list-style-type: none"> <li>• Terjaga pada dosis tinggi</li> <li>• Fentanyl 60 ug/KgBB terjaga SSEP</li> </ul>	<ul style="list-style-type: none"> <li>• ↓ tergantung dosis</li> <li>• Fentanyl pada 50 ug/Kg</li> <li>• BAEP terjaga</li> </ul>	Menjaga SSEp dan MEPs pada dosis tinggi
Pethidine	EP terpelihara dosis tinggi	↓	
Morphine	↑ tergantung dosis	↓	
Remifentanyl	Terjaga	↓	Kombinasi dengan isoflurane atau TIVA . Rapid metabolisme dengan titrasi
Intrathecal opioid	SSEP tidak terpelihara	Tidak terpengaruh	
Muscle Relaxant	Menghilangkan MEPs	Menghilangkan MEPs	<ul style="list-style-type: none"> <li>• Digunakan untuk menghindari pergerakan pasien selama transcranial MEPs</li> <li>• Digunakan EMG intervensi</li> <li>• Menjaga T<sub>1</sub> 10-20 respon baseline</li> <li>• Menjaga Train of Four 2/4 twitch.</li> </ul>

**Tabel 3.** Efek fisiologi pada NIOM

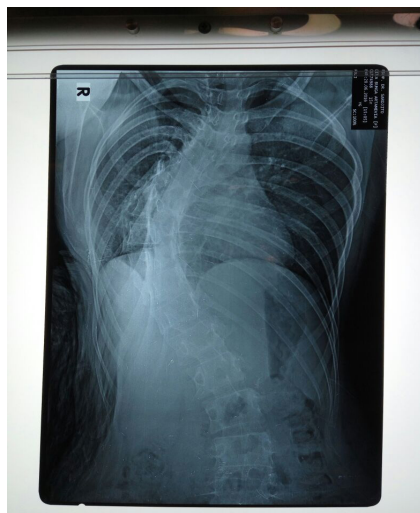Parameter	Efek
Aliran Darah	Kortikal SSEPs menurun pada 20ml/min/100g
Komponen Darah	Amplitudo SSEP meningkat pada anemia ringan
Glukosa Darah	Jaga dalam range normal untuk mempertahankan fungsi neuron
Suhu	<ul style="list-style-type: none"> <li>• Kortikal SSEPs adalah yang paling sensitif</li> <li>• Latency MEP meningkat</li> </ul>
Tekanan Intrakranial	Amplitudo menurun dan latency meningkat
Ventilasi	Hipoksemia mempengaruhi EP dan pCO <sub>2</sub> < 20 mmHg

**Tabel 4.** Pendekatan anestesi terhadap NIOM

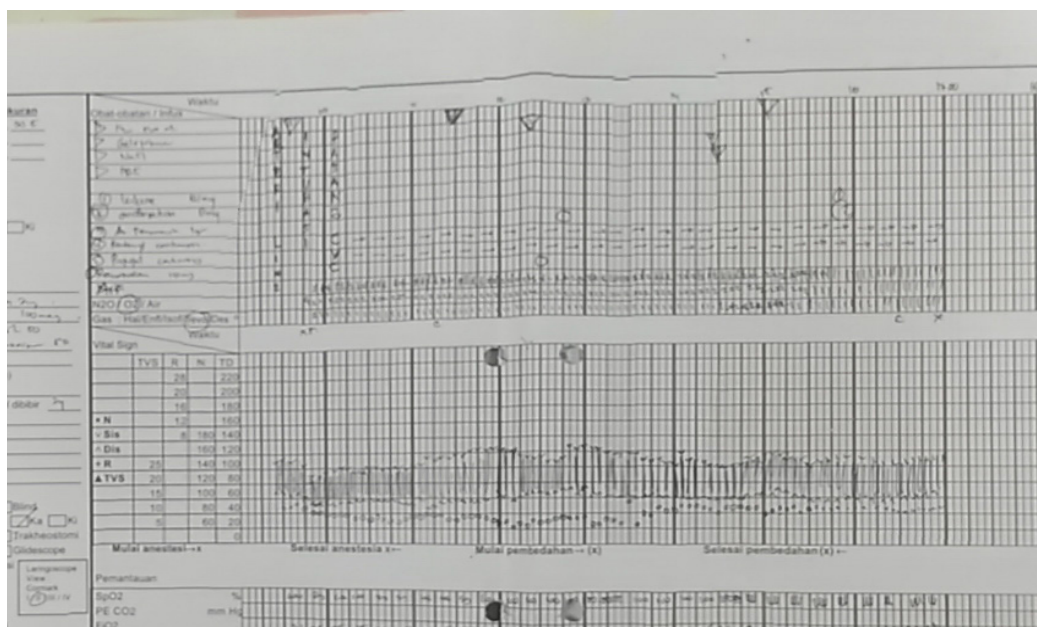
Efek anestesi pada EP	EP yang sensitif dengan agen Volatile	EP yang tidak terlalu sensitif dengan EP
<b>EP yang tidak terlalu sensitif dengan NMBA</b>	Grup 1 - Cortical SSEP - Cortical AEPs	Grup 2 - Epidural dan perispinal SSEP dan MEP
<b>Pendekatan Anestesi</b>	Grup 1 - Volatile < 0,5MAC - Desfluran/Sevoflurane - Tidak terpengaruh agen IV - NMB meningkatkan kualitas EP	Grup 2 Baik volatile atau agen IV aman digunakan
<b>EP yang sensitif dengan NMBA</b>	Transcranial MEPs	Grup 4 - Pedicle Screw Stimulation, Spinal Reflex Testing, Motor Cranial Nerve - Spinal MEPs

Efek anestesi pada EP	EP yang sensitif dengan agen Volatile	EP yang tidak terlalu sensitif dengan EP
<b>Pendekatan Anestesi</b>	Grup 3 - Penggunaan terbatas pada agen volatil dan NMBA - Jika NMB digunakan jaga T <sub>1</sub> pada 10-20% baseline dan TOF dijaga 2/4 - TIVA diperlukan titrasi propofol. Monitor asam basa dan elektrolit - Hindari barbiturat	Grup 4 - Agen Volatil dapat digunakan - Hindari NMB

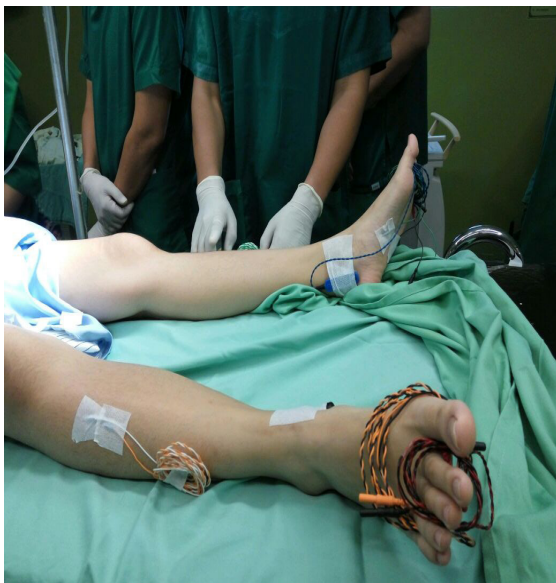**Daftar Gambar**



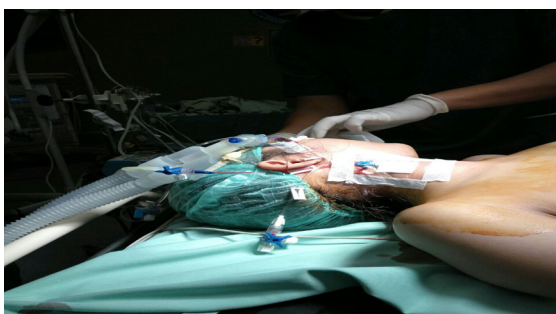Gambar 1 Foto thoraks pasien skoliosis



Gambar 2. Hemodinamik durante operasi



Gambar 3 Pemasangan NIOM di ekstremitas



Gambar 4. Pemasangan CVC dan NIOM di kepala

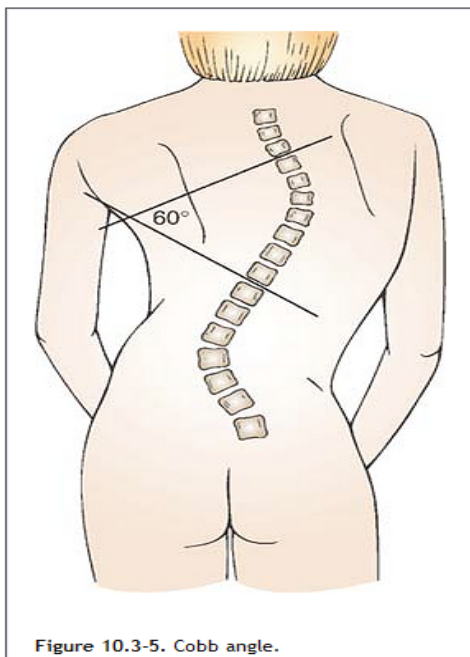


Figure 10.3-5. Cobb angle.

Gambar 5. Sudut skoliosis berdasarkan sudut cobbs

Cobb Angle	30-60 derajat	60-90 derajat	> 90 derajat
VC	↓ 25%	↓ 50%	↓ 70%
TLC	↓ 27%	↓ 37%	↓ 50%

Pola Restriktif : ↓ TLC +, ↓ VC

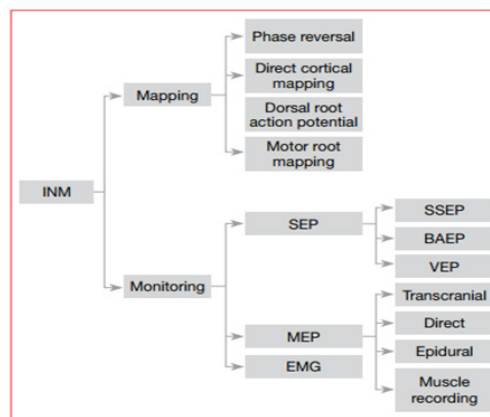
Jika VC > 70% diprediksi, pernafasan adekuat

Jika VC < 40 % diprediksi, post op ventilasi biasanya diperlukan

Gambar 6. Hubungan pernafasan dengan sudut Cobb

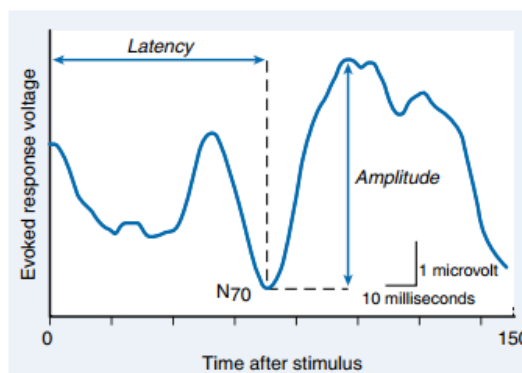
Derajat Kelengkungan	Pengobatan
0-20	Observasi progresifitas
20-25	Pemasangan brace jika progresif dan tumbuh kembang
25-30	Pemasangan brace jika progresif
30-40	Pemasangan brace
40-45	Brace hingga operasi

Gambar 7. Kelengkungan vertebrae dan terapi yang digunakan

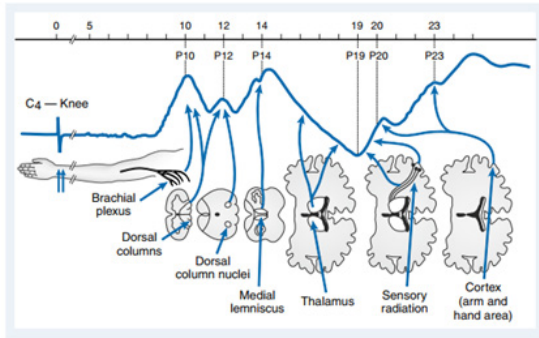


BAEPs: brainstem auditory-evoked potentials, EMG: electromyographic, INM: intraoperative neurophysiological monitoring, MEPs: motor-evoked potentials, SEP: sensory-evoked potentials, SSEPs: somatosensory-evoked potentials, VEPs: visually evoked potentials

Gambar 8. Modalitas pada NIOM

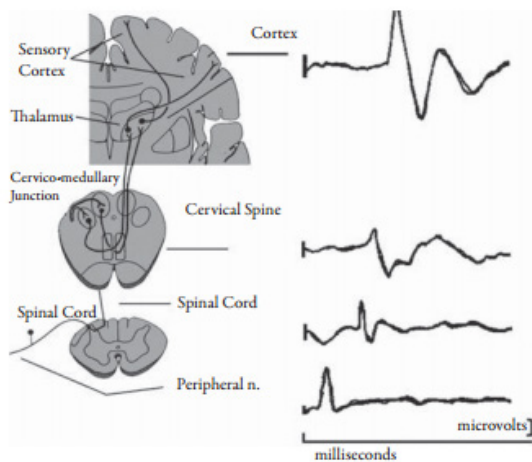


Gambar 9. SSEP penilaian amplituda dan latensi

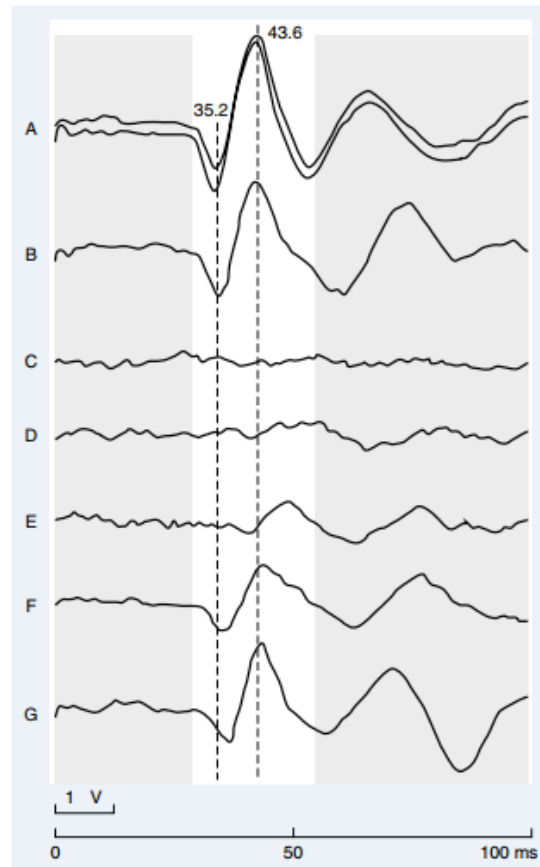


Contoh somatosensori yang membangkitkan puncak potensial dan sesuai anatomi seperti yang tercatat dari korteks sensorik (C4 dalam 10-20 sistem internasional direferensikan ke lutut). puncak positif diberi label sebagai "P" diikuti dengan perkiraan waktu dalam milidetik dari stimulasi saraf median.

**Gambar 10.** Perjalanan SSEP implus evoked

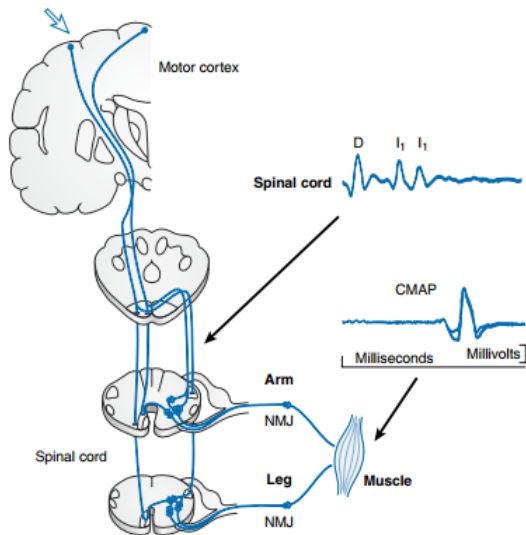


**Gambar 11.** Grafik gelombang SSEPs berdasarkan perjalanan impuls saraf

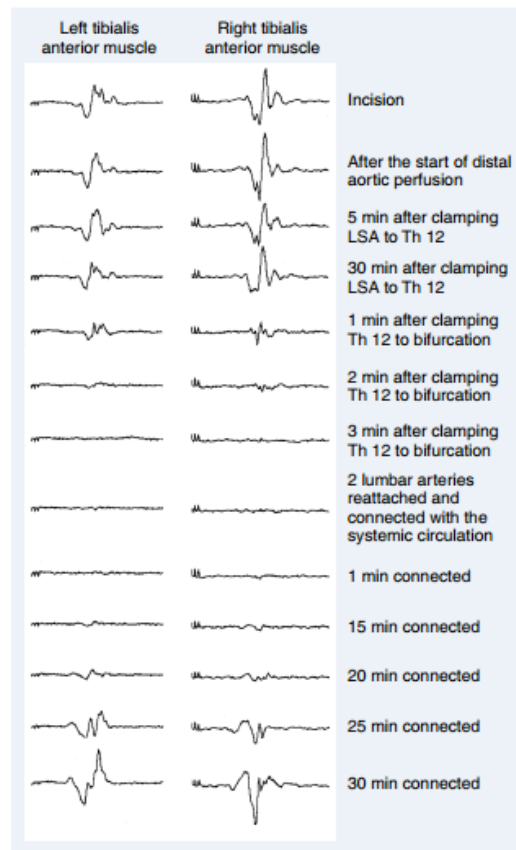


**Gambar 12.** Contoh somatosensory evoked monitoring potensi untuk menjalani operasi pembedahan pasien. rekaman awal sore hari sebelum untuk operasi normal (A). B menunjukkan rekaman setelah induksi anestesi. Tanggapan dihapuskan setelah melewati kabel sekitar lamina (C). Hasil pengujian bangun adalah positif (D). Setelah 15 menit, potensi buruk didefinisikan muncul kembali (E). setelah penutupan luka, potensi membangkitkan menunjukkan sedikit peningkatan latency, P<sub>40</sub> dan N<sub>50</sub> berukuran 4.1 dan 2.0 msec, masing-masing (F), dengan yang normal secara keseluruhan gelombang (G).





**Gambar 13.** Motor membangkitkan potensi yang diproduksi oleh stimulasi korteks motorik (berongga panah). Tanggapan dapat direkam epidural lebih tulang belakang sebagai gelombang D diikuti oleh serangkaian I gelombang. Sinapsis jalur di tanduk anterior dari sumsum tulang belakang dan respon perjalanan ke otot melalui sambungan neuromuskuler (NMJ). Tanggapan ini biasanya direkam di dekat otot sebagai potensial aksi otot senyawa (CMAP)



**Gambar 14.** Pengaruh iskemia pada otot membangkitkan potensi (MEP) respon dan pemulihan setelah reperfusi selama tipe II aneurisma thoracoabdominal. Selama bagian dada dari operasi, tidak ada perubahan MEP yang diamati, dan delapan arteri interkostal yang diikat. Selama bagian perut operasi, perubahan MEP yang diamati dalam waktu 2 menit setelah penempatan klem antara T12 dan bifurkasi. Dua besar arteri tulang belakang lumbar (LSA) diidentifikasi dan disambungkan ke korupsi. Parlemen Eropa kembali 15 menit setelah aliran darah di arteri spinal lumbar disambungkan dipulihkan