

LAPORAN KASUS

PENATALAKSANAAN ANESTESI PADA PASIEN HIDROSEFALUS OBSTRUKTIF DENGAN CROUZON SYNDROME

Yunita Widyastuti, Djayanti Sari, Achmad Fauzani Nugraha*

Konsultan Anestesiologi dan Terapi Intensif FK UGM / RSUP Dr. Sardjito Yogyakarta

*Peserta PPDS I Anestesiologi dan Terapi Intensif FK UGM / RSUP Dr. Sardjito Yogyakarta

ABSTRAK

Crouzon syndrome merupakan salah satu tipe Cloverleaf skull syndrome yang terjadi karena penutupan beberapa sutura secara premature (craniosynostosis) sehingga terjadi gangguan pertumbuhan calvaria, basis cranii dan wajah yang bisa menyebabkan gangguan perkembangan otak, hidrosefalus obstruktif dengan peningkatan tekanan intrakranial dan obstruksi jalan nafas serta penyulit dalam manajemen jalan nafas. Pada kasus ini berpotensi terjadi kesulitan menguasai jalan nafas dan peningkatan tekanan intrakranial karena hidrosefalus obstruktif sehingga diperlukan persiapan yang cukup untuk manajemen jalan nafas sulit dan kedalaman anestesi serta relaksasi yang cukup untuk mencegah gejala peningkatan tekanan intrakranial. Dilaporkan penatalaksanaan pasien bayi perempuan usia 6 bulan dengan hidrosefalus obstruktif ec. cloverleaf skull syndrom (Crouzon syndrome) yang dilakukan vp shunt.

Kata kunci: Crouzon syndrome, cloverleaf skull syndrome, hidrosefalus, difficult airway, peningkatan tekanan intrakranial

ABSTRACT

Crouzon syndrome is one of Cloverleaf skull syndrome type, which occurs due to the closure of several sutures prematurely (craniosynostosis) resulting in growth retardation, calvaria, base of skull and face that can lead to behavioral disorders, obstructive hydrocephalus with increased intracranial pressure and airway obstruction, and difficulties in the airway management. This case potentially cause difficult airway management and increased intracranial pressure due to obstructive hydrocephalus that required for adequate preparation for difficult airway management. The depth of anesthesia and relaxation must be sufficient to prevent the increase of intracranial pressure. This case report is about management of patients aged 6 months with cloverleaf skull and obstructive hydrocephalus syndrome (Crouzon syndrome) conducted VP shunt operation.

Keywords: Crouzon syndrome, cloverleaf skull syndrome, hydrocephalus, difficult airway, increased intracranial pressure

A. PENDAHULUAN

Crouzon syndrome sebagai salah satu tipe *cloverleaf skull syndrome* merupakan sindrom kraniofasial yang terjadi karena penutupan multipel sutura secara premature (craniosynostosis) sehingga terjadi gangguan pertumbuhan calvaria, basis cranii dan wajah yang bisa menyebabkan gangguan pertumbuhan otak, keterlambatan perkembangan

mental, hidrosefalus obstruktif dengan peningkatan tekanan intrakranial dan obstruksi jalan nafas serta penyulit dalam manajemen jalan nafas karena midfasial hipoplasia. Pada *crouzon syndrome* kelainan kraniofasial tersebut tidak disertai dengan kelainan organ yang lain seperti penyakit jantung kongenital, muskuloskeletal ataupun ginjal.^{1,2,3}

Penyulit anestesi pada sindrom ini bagi anesthesiologis terutama karena adanya obstruksi jalan nafas yang serta potensi sulit untuk manajemen jalan nafas baik itu sulit ventilasi maupun sulit intubasi, sementara di sisi lain pasien juga mengalami peningkatan tekanan intrakranial yang tidak memungkinkan untuk dilakukan *awake intubation*.

Sehingga dengan dilaporkan kasus ini diharapkan bisa membantu memberi gambaran penatalaksanaan pasien dengan *cloverleaf skull syndrome* yang sudah terdapat peningkatan tekanan intrakranial dan kecurigaan jalan nafas sulit. Selain itu beberapa hal yang terlewatkan sewaktu penatalaksanaan pasien ini juga akan disebutkan.

B. LAPORAN KASUS

Pasien anak perempuan umur 6 bulan dan berat badan 7,8 kg, dengan datang ke rumah sakit dengan keluhan utama muntah menyemprot. Riwayat penyakit sekarang anak sudah didiagnosis memiliki kelainan bentuk kepala sejak dalam kandungan. Anak lahir spontan diinduksi pada usia kehamilan 7 bulan dengan BBL 2240 gr, kemudiandirawat selama 1 bulan. Telah dilakukan ct scan kepala dengan hasil *cloverleaf skull syndrome* dan *crouzon syndrome*. Anak kontrol ke poli neurologi anak sejak usia 3 bulan karena kepala semakin membesar, didiagnosis hidrosefalus obstruktif. Direncanakan evaluasi ct kepala usia 5 bulan. Empat hari sebelum masuk rumah sakit anak muntah menyemprot 3x, rewel dan menangis terus, masih mau menetek.

Dari hasil pemeriksaan fisik, pasien compos mentis. Tekanan darah 90/40 mmHg, Nadi 140x/menit, regular, isi danteakanan cukup, frekuensi napas 40x/menit terdengar stridor dan berkurang saat posisi kepala diekstensikan, suhu 37,1 °C. Pemeriksaan kepala tampak membesar bentuk *cloverleaf*, lingk kepala 57 cm, pupil isokor, *sunset phenomenon*.

a. Pemeriksaan Penunjang

- Laboratorium (14-1-2015):

WBC 11840/μL	Albumin 4,4 g/dL	Na 133 mmol/L
RBC 4,29x10 ⁶ /μL	BUN 8 mg/dL	K 5,1 mmol/L
Hb10,4 g/dl	Creatinin 0,1 mg/dL	Cl 104 mmol/L

Hmt _{31,2} %	SGOT 49 U/L	PPT 13,8 detik kontrol 13,5 detik
PLT 896.000/μL	SGPT 28 U/L	INR 1
	Glukosa 116 mg/dL	APTT 25,9 detik, kontrol 33,5 detik
- Ro Thorak (14-1-2015): Cor besar normal, Bronkoneumonia bilateral		
- CT Scan kepala(7-1-2015): Severe hydrocephalus obstruktif, kemungkinan sumbatan di setinggi aqueductus silvii, ukuran kepala lebih besar dari normal. Dibanding foto tanggal 21 Agustus 2014 secara radiologis hydrocephalus bertambah		

Dari hasil penilaian pasien status fisik ASA II bronkopneumonia dan *crouzon syndrome* dengan peningkatan tekanan intrakranial ec hidrosefalus obstruktif dan prediksi sulit ventilasi serta sulit intubasi.

Setelah mendapatkan informed consent dari orang tua dan dipuaskan 6 jam, pasien masuk kamar sudah terpasang iv line no. 24 G dengan cairan D5 1/2 NS. Di kamar operasi dipasang monitor EKG, pulse oxymetri dan tekanan darah. Tercatat tekanan darah 91/40 mmHg, nadi 145x/menit, frekuensi nafas 42x/menit, SaO₂ 100%. Dilakukan pengganjalan di bahu, dinilai jalan nafas paten dan ventilasi baik. Kemudian diinduksi anestesi dengan O₂ dan sevoflurane melalui *facemask* dengan Mapleson D kemudian propofol 10 mg iv, dan fentanyl 15 mcg iv. Dinilai kedalaman anestesi tercapai dan ventilasi terkuasai diberikan atracrium 4 mg, setelah relaksasi tercapai dilakukan orotrakeal intubasi menggunakan ET 3,4 uncuff dengan bantuan asisten mengangkat bahu pasien. Dilakukan konfirmasi posisi ET dengan auskultasi 4 lapangan paru dan epigastrium, dan dipastikan posisi ET baik kemudian dipasang *packing* di sekitar laring dan orofaring dan dikonfirmasi ulang posisi ET. Kemudian anestesi dipelihara dengan O₂ 2,5 L/mnt, N₂O 2,5 L/mnt, dan Sevoflurane 2 %.

Selama operasi hemodinamik dipantau terus menerus dan diawasi tanda-tanda peningkatan tekanan intrakranial, tercatat hemodinamik dan respirasi stabil, dengan tekanan darah sistolik 85-100 mmhg, tekanan darah diastolik 40-50 mmhg, RR 30x/menit dalam kontrol ventilasi, SpO₂ 100% dan ETCO₂ 4-5vol % dengan konversi diperkirakan PaCO₂ 30-35 mmHg.

Setelah operasi selesai *packing* dilepas dan dilakukan *suctioning* disekitar faring dan mulut, gas N₂O dan sevoflurane dimatikan, O₂ dinaikan menjadi 5 L/mnt, diberikan analgetik post operasi paracetamol 120 mg iv. Ekstubasi dilakukan saat masih dalam stadium anestesi dengan nafas spontan adekuat dan volume tidal cukup.

Post operasi pasien dipantau diruang pemulihan vital sign, kesadaran serta tanda peningkatan tekanan intrakranial dan manajemen nyeri yang adekuat dipastikan tercapai. Pasien dikembalikan ke ruang rawat 60 menit setelah operasi, ketika itu kesadaran kembali CM, vital stabil, dan tidak ada tanda peningkatan tekanan intrakranial.

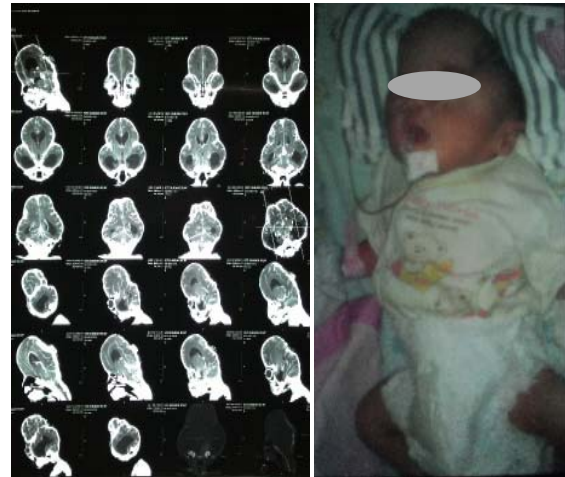
C. DISKUSI

Pasien dengan dengan diagnosis *cloverleaf skull syndrome* ditegakkan dengan gambaran tengkorak yang *trilobar* dengan penonjolan *forehead*, temporal yang *bulging*, dan flat di posterior tengkorak, sehingga memberigambaran *cloverleaf*/daun semanggi, dan kemudian ditunjang dengan pemeriksaan ct scan kepala, seperti pada gambar 1 dan 2. Deformitas ini terjadi karena fusi multipel sutura secara prematur (*craniosynostosis*). Deformitas ini juga menyebabkan gangguan perkembangan otak, obstruksi jalan nafas parsial ringan sampai signifikan, dan hidrosefalus obstruktif dengan peningkatan tekanan intrakranial karena penyempitan di *aquaductus silvii*. Perkembangan hidrosefalus pada sindrom ini juga berhubungan dengan stenosis *lambdoid bilaterale*.^{2,4,5}

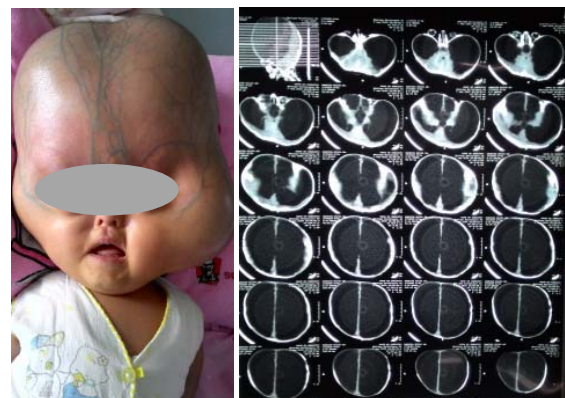Beberapa kelainan organ juga bisa terjadi pada beberapa tipe dari *cloverleaf skull syndrome*, seperti terlihat pada tabel 1. Pada *Apert syndrome* bisa terdapat kelainan jantung pada 10% kasus seperti VSD atau stenosis pulmonal, *Carpenter's syndrome* kelainan jantung yang biasa terjadi adalah VSD atau ASD. Kelainan muskuloskeletal seperti *syndactyly* juga bisa terjadi dari beberapa tipe dari sindromik *craniosynostosis* ini seperti pada *Apert syndrome*, *Pfeiffer syndrome*, dan *Carpenter's Syndrome* dan *Seathre-Chotzen syndrome*. Sedangkan pada pasien ini merupakan *cloverleaf skull syndrome* sebagai *Crouzon syndrome* dimana merupakan salah satu tipe dari sindromik *craniaosynostosis* yang terdapat *craniosynostosis*, *proptosis*, dan *midfacial*

hipoplasia namun tanpa kelainan organ vical dan ekstremitas.²

Hampir pada semua tipe dari *cloverleaf skull syndrome* atau sindromik *craniosynostosis* ini memiliki gangguan neurologis berupa peningkatan TIK karena hidrosefalus obstruktif dan gangguan perkembangan mental.



Gambar 1. Foto pasien dan CT Scan kepala saat usia 1 minggu.



Gambar 2. Foto pasien dan CT Scan kepala saat usia 6 bulan

Pasien ini terdapat obstruksi parsial jalan nafas dimana didapatkan suara stridor pada saat benafas, walaupun stridor ini berkurang saat dilakukan ekstensi leher dengan mengangkat bahu pasien namun stridor masih tetap terdengar yang diperkirakan terdapat obstruksi pada jalan nafas karena adanya midfasial hipoplasia dan juga berpotensi penyulit saat manajemen jalan nafas baik itu sulit ventilasi dan sulit intubasi. Namun pada saat dilakukan ventilasi dengan *facemask* ventilasi bisa dikuasai dengan bantuan *oropharyngeal airway* dan

tidak ada kesulitan saat intubasi menggunakan *convensional direct laryngosopy* dengan bantuan asisten mengangkat bahu pasien sehingga leher bisa lebih diekstensikan. Persiapan alat-alat untuk tatalaksana jalan nafas sulit harus tetap disiapkan seperti LMA saat gagal ventilasi serta *advanced airway devices* yang lain seperti fleksibel fiberoptik brokoskop, glideskope, bugie stylet, dan intubasi *retrograde*.⁵

Kedua permasalahan diatas dengan masalah aktual berupa peningkatan tekanan intrakranial dan masalah potensial berupa prediksi jalan nafas sulit memerlukan pertimbangan teknik yang tepat saat melakukan induksi anestesi dan intubasi endotrakeal. Karena pada pasien ini dimana diperkirakan sulit ventilasi dan intubasi namun tidak memungkinkan untuk dilakukan *awake intubation*, dan tetap membutuhkan kedalaman anestesi dan relaksasi yang cukup untuk mencegah gejala yang bisa meningkatkan tekanan intrakranial.⁶

Pada saat induksi anestesi dan intubasi digunakan agen inhalasi sevoflurane, propofol, fentanyl, dan atracrium, namun tidak diberikan anestesi lokal topikal (lignocain 1%) spray pada area laryng. Padahal jika kita gunakan anestesi lokal topikal dapat membantu mengurangi gejala peningkatan tekanan intrakranial pada saat intubasi.⁷

Selama operasi, anestesi dipelihara dengan sevoflurane, N₂O dan oksigen. Isoflurane dan sevoflurane menunjukkan efek yang minimal pada CBF dan rektivitas cerebrovascular terhadap CO₂ pada konsentrasi 0.5-1.5 MAC. Pada kasus ini dimana sudah terjadi peningkatan tekanan intrakranial

mungkin lebih menguntungkan jika digunakan opioid kerja singkat seperti fentanyl, alfentanil, sufentanil atau remifentanil sebagai analgesi durante operasi jika dibandingkan dengan N₂O yang berpotensi meningkatkan tekanan intrakranial.^{7,8} N₂O bisa kita gunakan jika kita bisa kendalikan faktor lain yang bisa mengurangi peningkatan tekanan intra kranial dengan cara mengontrol PaCO₂ pada kisaran 30-35 mmHg sehingga dilatasi pembuluh darah otak yang menyebabkan peningkatan tekanan intra kranial bisa kita imbangi dengan efek vasokonstriksi cerebral dari penurunan PaCO₂.

Pada pasien ini juga mungkin akan lebih baik jika operasi koreksi craniosynostosisnya dengan strip craniectomy atau jika diperlukan *extensive calvarial reconstruction* dilakukan lebih awal pada 6 bulan pertama sebelum timbul komplikasi yang lain serta operasi pemasangan vp-shunt dilakukan lebih awal ketika diprediksi akan adanya hidrosefalus obstruksi sebelum tekanan intrakranial sangat meningkat dan menimbulkan gejala peningkatan tekanan intrakranial.^{9,10}

D. KESIMPULAN

Pasien dengan *cloverleaf skull syndrome* membutuhkan perhatian khusus bagi anesthesiologis, dimana hal yang utama adalah adanya peningkatan tekanan intrakranial sementara pasien juga memiliki prediksi jalan nafas sulit. Sehingga perlu dipertimbangkan dengan matang pemilihan teknik induksi dan intubasi yang tepat serta persiapan alat dan teknik yang memadai untuk manajemen jalan nafas sulit.

Tabel 1. Pendekatan Anestesi pada Sindrom Craniofacial²

Sindrom	Sutura	Penampakan Klinis	Keperluan Anestesi
Sindrom Apert	Koronal	<ul style="list-style-type: none"> - Turribrakicephali, hypoplasia midfasial, palatoschisis 30 %, atresia choana, stenosis trachea, obstruksi jalan napas. - Kelainan jantung terjadi pada 10% pasien di antaranya VSD, pulmonal stenosis - Hidronefrosis (3%), Criptorchidism (4,5%) - Sindaktili, fusidari vertebrae cervical 	<ul style="list-style-type: none"> - Lab preoperasi : Hct, goldarah - Manajemen jalan napas : kesulitan ventilasi dengan facemask karena adanya hypoplasia midfasial, atresia choana, stenosis trakea. Sulit intubasi karena ada anomaly wajah dan mobilitas leher terganggu. - Jantung : Menjaga keseimbangan aliran darah paru dan sistemik, iv line bebasudara, profilaksis endocarditis.

Sindrom	Sutura	PenampakanKlinis	KeperluanAnestesi
		<ul style="list-style-type: none"> - retardasi mental, peningkatan TIK - acne vulgaris 	<ul style="list-style-type: none"> - Muskuloskeletal : fusi cervical menyebabkan ekstensi leher tidak maksimal, sindaktili menyebabkan kesulitan akses iv line - Neurologi : hati-hati dengan penggunaan premedikasi jika ada peningkatan TIK
Sindrom Pfeiffer	Koronal dan kadang sagital	<ul style="list-style-type: none"> - Tower skull, hypoplasia midfasial, hipertelorismorbita, proptosis, atresia koana (jarang), - Obstructive sleep apneu - Defekkardiak - Sindaktiliringan, jempol tangan dan kaki yang besar, ankilosissiku (jarang), fusi vertebra servikal - Peningkatan TIK, tumbuh kembang normal s.d gangguan ringan 	<ul style="list-style-type: none"> - Lab Pre operasi : Hct, goldarah - Manajemenjalannapas :tidak ada laporan kesulitan intubasi. Obstruksi jalan napas dapat terjadi intra operasi ataupun post operasi - Jantung :Keseimbangan aliran darah paru dan sistemik, jalur intravena bebas udara, profilaksi endocarditis. - Muskuloskeletal :fusiservikal dapat mengurangi ekstensileher, sindaktili menyebabkan akses intravena sulit. - Neurologis : Hati-hati penggunaan premedikasi jika terdapat peningkatan TIK, perlindungan matta karena kondisi ptosis yang kadang muncul.
Sindrom Saethre-Chotzen	Koronal dan Lainnya	<ul style="list-style-type: none"> - Brakicephali, hypoplasia maksila, hipertelorismorbita, hidungsepertielang, labioschisis - Anomaly ginjal, kriptorchidism - Tampakpendek, sindaktiliringan, fuiservikal - Gangguan perkembangan ringan, peningkatan TIK (jarang) 	<ul style="list-style-type: none"> - Lab preoperasi : Hct, goldarah - Manajemen jalan napas : tidakada kesulitan intubasi, ventilasi - Muskuloskeletal : fuiservikal dapat mengurangi ekstensiservikal, sindaktili menyebabkan kesulitan akses intravena - Neurologis : hati-hati dengan pemberian premedikasi jika ada peningkatan TIK
Sindrom Carpenter	Koronal dan lainnya	<ul style="list-style-type: none"> - Tower skull, mata terdorong kebawah, hipertelorismorbita, telinga letak rendah, madibula kecil - Defek jantung (ASD,VSD) - Hipogonadisme - Sindaktili tangan dan kaki - Gangguan tumbuh kembang, dapat terjadi peningkatan TIK - Obesitas 	<ul style="list-style-type: none"> - Lab Preoperasi : Hct, goldarah - Manajemen jalan napas : mandibular yang kecil dapat menyebabkan sulit intubasi, obesitas berisiko menyebabkan sulit ventilasi - Muskuloskeletal sindaktili membuat akses intravena lebih sulit - Neurologis : hati-hati pemberian premedikasi jika ada peningkatan TIK
Sindrom Crouzon	Koronal, Lambdoid dan lainnya	<ul style="list-style-type: none"> - Sisi frontal menonjol, tower skull, hypoplasia midfasial, hidungelang, hipertelorism, proptosis ocular, obstruksi jalan napas dapat terjadi - Gangguan tumbuh kembang ringan, peningkatan TIK 	<ul style="list-style-type: none"> - Lab Preoperasi : Hct, golongandarah - Manajemen jalan napas : kemungkinan sulit intubasi (jarang), risiko obstruksi jalan napas - Neurologis :Hati-hati dengan pemberian premedikasi jika ada tanda peningkatan TIK. Pelindung mata diperlukan jika ada proptosis ocular
Sindrom Muenke	Koronal	<ul style="list-style-type: none"> - Mata lebar, gangguan pendengaran Gangguan tumbuh kembang (jarang) 	<ul style="list-style-type: none"> - Lab Preoperasi : Hct, golongandarah - Hati-hati pemberian premedikasi jika ada peningkatan TIK

DAFTAR PUSTAKA

1. Prasanna R, Reddy RK & Prema A, Kleebattschadel. *International Journal of Scientific and Research Publications* 2014; 4 (4): 1-3
2. Davis PJ, Cladis FP, Motoyama EK, editors, *Smith's Anesthesia for Infants and Children*, 8th ed. Philadelphia: Mosby Elsevier Inc, 2011.
3. Preuss M, Stein M, & Neubauer BA, About the operative management and post-operative neural development of patients with cloverleaf skull deformity. *Childs Nerv Syst* 2010; 26:1211–1218.
4. Machado G, Rocco FD, Rose CS & Meyer P, Cloverleaf skull deformity and hydrocephalus. *Childs Nerv Syst* 2011; 27:1683–1691.

5. Coté CJ, Lerman J & Todres ID, editors, *Practice of Anesthesia in Infant and Children*, 4th ed. Philadelphia: Sauder Elsevier, 2009.
 6. Hines RL & Marschall KE, editors, *Stoelting's anesthesia and co-existing disease*, 6th ed. Philadelphia: Sauder Elsevier, 2012.
 7. Nienaber J, Anaesthesia for ventriculoperitoneal shunts. *South Afr J Anaesth Analg* 2011; 17(1): 73-75.
 8. Newfield P & Cottrell JE, editors, *Handbook of Neuroanesthesia*, 4th ed. New York: Lippincott Williams & Wilkins, 2007.
 9. Bissonnette B, editor, *Pediatric Anesthesia: Basic Principles, State of the Art, Future*, 1st ed. Shelton: PMPH-USA Ltd, 2011.
 10. Martinez AC, Avila TM & Toirac OC, Kleeblattschädel Syndrome: Case Report. *Italian Internet Official Journal of Pediatric and Neonatal Anesthesia [Internet]*. 2009 [cited 2015 Apr 7];7(1). Available from: <http://www.anestesianimazione.com/2009/01b.asp>
-