

## LAPORAN KASUS

**Blok Pleksus Servikalis Superfisialis  
Pada Insisi Abses Submandibula****Timor Krisna Bayu<sup>1</sup>, Calcarina Fitriani Retno Wisudarti<sup>1</sup>,  
Sudadi<sup>1\*</sup>, Isroful Ikhsan<sup>2</sup>, Anisa Fadhila Farid<sup>1</sup>**

<sup>1</sup>Departemen Anestesiologi dan Terapi Intensif, Fakultas Kedokteran, Kesehatan Masyarakat, dan Keperawatan, Universitas Gadjah Mada, Yogyakarta, Indonesia

<sup>2</sup>Rumah Sakit Umum Pusat dr. Soeradji Tirtonegoro, Klaten, Jawa Tengah, Indonesia

\*Corresponden author : (dsudadi@yahoo.com)

**Article Citation** : Bayu TK, Wisudarti CFR, Sudadi, Ikhsan I, Farid AF. Blok Pleksus Servikalis Superfisialis pada Insisi Abses Submandibula. J Komplikasi Anestesi. 11(2):2024.

**ABSTRAK**

Laporan kasus ini mengeksplorasi penggunaan blok pleksus servikalis superfisialis bilateral sebagai metode anestesi regional pada seorang pasien laki-laki berusia 44 tahun dengan abses submandibula. Pasien ini memiliki komorbid diabetes melitus tipe 2, insufisiensi renal, dan obesitas grade 1, menjalani operasi insisi drainase abses selama 60 menit. Teknik ini dipilih berdasarkan faktor-faktor pasien dan preferensi tim medis, menghindari risiko yang terkait dengan anestesi umum. Lidocain 2% sebanyak 6cc digunakan untuk setiap sisi, menunjukkan efektivitas blok pleksus servikalis dalam prosedur ini dan prosedur lain seperti diseksi kelenjar getah bening dan perbaikan laserasi. Studi ini menegaskan bahwa anestesi regional dengan panduan ultrasound adalah pilihan yang cepat, minim sumber daya, dan aman, dengan potensi untuk menghindari dosis analgesik yang tidak tepat. Untuk prosedur yang lebih lama, anestesi lokal seperti ropivacaine atau bupivacaine dapat digunakan. Kesimpulan utama adalah bahwa blok pleksus servikalis superfisialis merupakan alternatif yang efektif dan aman untuk anestesi pada prosedur leher tertentu.

**Kata kunci** : blok pleksus servikalis superfisialis, insisi drainase, lidocain, reginal anestesi, ultrasonografi

**ABSTRACT**

*This case study explores the use of bilateral superficial cervical plexus block as a regional anesthesia method in a 44-year-old male patient with a submandibular abscess. The patient, who has comorbidities of type 2 diabetes mellitus, renal insufficiency, and grade 1 obesity, underwent a 60-minute abscess drainage incision operation. This technique was chosen based on patient factors and the medical team's preference, avoiding the risks associated with general anesthesia. Lidocaine 2% at 6cc per side was used, demonstrating the effectiveness of the cervical plexus block in this procedure and others such as lymph node dissection and laceration repair. The study confirms that regional anesthesia guided by ultrasound is a quick, resource-efficient, and safe option, with the potential to avoid improper analgesic dosing. For longer procedures, local anesthetics like ropivacaine or bupivacaine can be utilized. The main conclusion is that the superficial cervical plexus block is an effective and safe alternative for anesthesia in certain neck procedures.*

**Keywords** : drainage incision, lidocaine, regional anesthesia, superficial cervical plexus nerve block, ultrasound

## Pendahuluan

Abses submandibula merupakan kondisi infeksi yang terjadi di bawah mandibula yang dapat menyebabkan akumulasi nanah dan pembengkakan di area leher bagian bawah. Penanganan abses ini seringkali memerlukan tindakan insisi dan drainase untuk mengeluarkan pus. Anestesi lokal merupakan salah satu metode yang digunakan untuk mengurangi rasa sakit selama prosedur. Blok pleksus servikalis merupakan blok saraf perifer yang digunakan untuk operasi-operasi di area leher. Blok ini juga digunakan untuk kontrol nyeri pasca operasi. Blok pleksus servikalis superfisial dapat dilakukan dengan bantuan panduan ultrasonografi. Blok superfisial melibatkan penyuntikan anestesi lokal melalui fascia servikalis di sekitar saraf servikalis. Blok pleksus servikalis superfisial menjadi pilihan yang efektif karena dapat memberikan anestesi yang cukup di area target tanpa mempengaruhi fungsi pernapasan dan deglutisi pasien.

Laporan kasus ini bertujuan untuk menggambarkan penggunaan blok pleksus servikalis superfisial pada pasien dengan abses submandibula yang menjalani insisi dan drainase. Kami akan membahas teknik yang digunakan, evaluasi efektivitas blokade, serta manajemen nyeri pascaoperasi. Laporan ini diharapkan dapat memberikan wawasan tambahan mengenai manfaat dan keamanan teknik anestesi regional ini dalam prosedur bedah minor di area kepala dan leher.

## Laporan Kasus

Seorang pasien laki-laki berusia 44 tahun datang dengan keluhan benjolan di leher yang telah berkembang selama satu minggu terakhir, menunjukkan pertumbuhan cepat dan disertai nyeri. Pasien tidak melaporkan demam, pilek, sesak napas, alergi, nyeri kepala, mual, atau muntah.

Pasien dengan diabetes melitus (DM) memiliki riwayat deteksi penyakit selama tiga tahun dan telah menjalani manajemen klinis secara rutin oleh spesialis penyakit dalam. Terapi insulin kerja cepat dengan dosis 8-8-8 IU telah diberikan,

menghasilkan profil glukosa sewaktu yang stabil dengan nilai di bawah 200 mg/dL. Terkait komplikasi jangka panjang DM, pasien menunjukkan tanda-tanda nefropati, namun masih mempertahankan produksi urin yang adekuat. Komplikasi lain seperti neuropati dan retinopati tidak teridentifikasi pada pasien ini. Tidak terdapat riwayat hipertensi, penyakit kardiovaskular, asma, atau konsumsi tembakau.

Pada pemeriksaan fisik, pasien terjaga dan responsif dengan Skala Koma Glasgow (SKG) E<sub>4</sub>V<sub>5</sub>M<sub>6</sub>. Parameter vital mencatat tekanan darah 117/72 mmHg, frekuensi nadi 85 denyut per menit yang reguler dan kuat, frekuensi pernapasan 18 kali per menit, suhu tubuh 36°C, dan saturasi oksigen 99% pada udara ruangan. Berat badan pasien adalah 100 kg, dengan Indeks Massa Tubuh (IMT) 34,6 kg/m<sup>2</sup>, yang mengindikasikan obesitas grade 1. Pemeriksaan neurologis menunjukkan pupil isokor dengan refleks cahaya positif bilateral. Pemeriksaan thoraks dan abdomen tidak menunjukkan kelainan. Ekstremitas juga dalam batas normal.

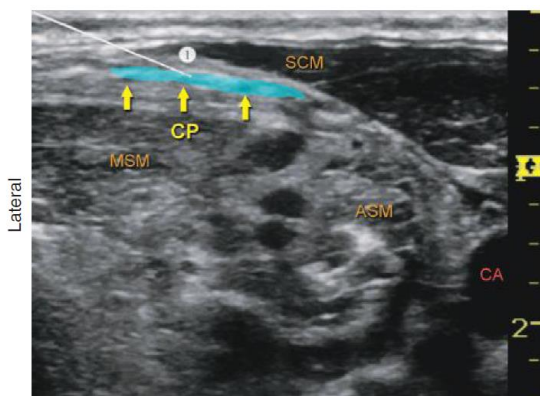
Hasil analisis laboratorium mengindikasikan bahwa parameter hematologi dan elektrolit, serta enzim hepatik (SGOT/SGPT) dan profil koagulasi, berada dalam kisaran referensi normal. Namun, terdapat indikasi gangguan fungsi ginjal, yang ditandai dengan peningkatan kadar urea nitrogen darah (BUN) sebesar 51,7 mg/dL dan kreatinin serum sebesar 2,63 mg/dL. Evaluasi radiografis pada jaringan lunak servikal memperlihatkan edema bilateral, disertai dengan deviasi trakea yang ringan ke arah kanan dan stenosis trakeal pada level vertebra servikal keempat (C<sub>4</sub>). Pemeriksaan radiografi thoraks tidak menunjukkan kelainan signifikan.

Pasien dikategorikan sebagai Status Fisik American Society of Anesthesiologists (ASA) II. Masalah klinis yang dihadapi termasuk diabetes melitus tipe 2 dalam terapi insulin, insufisiensi renal, obesitas grade 1, risiko rendah Obstructive Sleep Apnea (OSA), serta prediksi kesulitan ventilasi dan intubasi. Potensi komplikasi meliputi risiko gagal intubasi, gagal surgical airway, obstruksi total jalan napas atas, aspirasi, desaturasi, laringospasme, bronkospasme, komplikasi kontrol airway,

toksisitas anestesi lokal, kegagalan blok anestesi, dan trauma struktural akibat tusukan jarum.

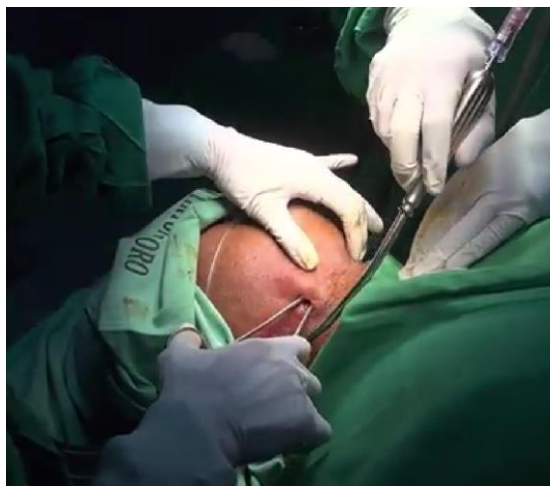Pasien diinstruksikan untuk berpuasa selama 8 jam sebelum operasi sebagai bagian dari persiapan standar. Akses intravena telah diestablish dengan pemasangan kanula intravena ukuran 18 G pada dorsum manus kiri. Untuk memelihara kebutuhan cairan selama periode puasa, infus NaCl 0,9% diberikan dengan laju 20 tetes per menit. Selain itu, pasien juga diminta untuk memberikan persetujuan tertulis (informed consent) untuk prosedur anestesi yang akan dilakukan. Persiapan ini penting untuk meminimalkan risiko aspirasi dan memastikan bahwa pasien mendapat informasi yang cukup mengenai prosedur anestesi serta potensi risikonya.

Prosedur anestesi dilakukan di ruang operasi RSUP dr. Soeradji Tirtonegoro, Klaten. Pasien diantar ke ruang operasi dan dipasang perangkat monitoring sesuai dengan standar ASA. Pasien kemudian diposisikan secara ergonomis, dan regio cervicalis dibersihkan serta disiapkan untuk intervensi. Lokasi penyuntikan ditandai pada titik tengah batas posterior musculus sternocleidomastoideus atau sejajar dengan cartilago cricoidea. Lidocaine 2% sejumlah 6 ml diinjeksikan pada kedua sisi dengan bantuan ultrasonografi untuk memastikan akurasi penempatan. Observasi pasien dilakukan selama 3-5 menit pasca-injeksi sebelum memulai prosedur operasi. Evaluasi sensasi nyeri dilakukan dengan tusukan jarum di sekitar area insisi. Pasien tidak merasakan nyeri kemudian dilanjutkan dengan prosedur operasi.



Gambar 1. Ultrasonografi Servikal Pleksus<sup>1</sup>

Medan operasi menjalani proses aseptik sebelum insisi dilakukan pada area mandibula. Durasi operasi adalah 60 menit, dengan tekanan darah sistolik berkisar antara 110-120 mmHg, tekanan darah diastolik 60-80 mmHg, dan laju nadi 70-85 denyutan per menit. Volume perdarahan selama operasi tercatat sebanyak 100 cc, sementara output urin pasien adalah 100 cc selama periode operasi. Pasien menerima total cairan kristaloid sebanyak 500 cc selama prosedur.



Gambar 2. Insisi Drainase Abses Submandibula

Setelah operasi pasien dipindahkan ke ruang pemulihan untuk pemantauan kesadaran, tekanan darah, laju nadi, dan saturasi oksigen. Di ruang pemulihan, tekanan darah sistolik pasien berada dalam kisaran 110-120 mmHg, tekanan darah diastolik 60-80 mmHg, dan laju nadi 70-89 kali per menit. Skala nyeri menurut Visual Analogue Scale (VAS) dinilai antara 1-2. Pasien diberikan oksigen melalui nasal kanul dengan aliran 3 liter per menit dan analgetik paracetamol 1 gram. Setelah itu, pasien dipindahkan ke bangsal perawatan umum untuk pemantauan lanjutan tanpa keluhan nyeri, di mana analgetik dilanjutkan melalui injeksi paracetamol 1 gram setiap 8 jam.

### Diskusi

Abses submandibula merupakan kondisi medis yang serius, di mana terjadi akumulasi nanah di area submandibular, yang terletak di bawah rahang bawah. Kondisi ini sering kali diakibatkan oleh infeksi yang berasal dari gigi, lantai mulut, faring, kelenjar getah bening submandibular, atau bisa juga sebagai komplikasi dari trauma atau

operasi. Infeksi ini dapat menyebar dengan cepat dan memerlukan penanganan segera untuk mencegah komplikasi lebih lanjut. Dalam kasus yang tidak terkontrol, seperti pada pasien dengan diabetes melitus, proses penyembuhan bisa menjadi lebih lambat dan risiko komplikasi meningkat. Oleh karena itu, pengenalan dini gejala dan tindakan medis yang tepat sangat penting untuk mengelola abses submandibular secara efektif dan mengurangi potensi bahaya yang mungkin timbul. Penanganan yang tepat meliputi drainase abses, pengobatan antibiotik, dan, jika perlu, intervensi bedah untuk menghilangkan sumber infeksi. Dengan pendekatan yang komprehensif, pasien dengan abses submandibular dapat pulih dengan baik dan menghindari konsekuensi serius dari infeksi ini.<sup>2</sup>

Leher manusia terstruktur dengan fascia servikal yang terbagi menjadi dua jenis utama: superfisial dan profunda. Fascia servikal superfisial terdiri dari jaringan subkutan, sedangkan fascia servikal profunda lebih kompleks, terbagi menjadi lapisan superfisial, tengah, dan dalam. Fascia ini membungkus organ vital, otot, saraf, dan pembuluh darah, menciptakan ruang potensial yang memungkinkan pergerakan dan fleksibilitas.<sup>3</sup>

Ruang submandibular terbagi menjadi dua kompartemen oleh otot mylohyoid: sublingual di atas otot dan submaxillary serta submental di bawahnya. Ruang submandibula terletak di depan ruang parafaring, dengan batas inferior yang berdekatan dengan fascia servikal profunda, membentang dari os hyoid hingga mandibula. Otot mylohyoid memainkan peran penting dalam penyebaran infeksi dari gigi, terutama karena posisinya yang dekat dengan akar gigi molar. Pengetahuan tentang anatomi ini penting untuk diagnosis dan pengobatan yang efektif terhadap infeksi leher dan abses submandibula.<sup>3</sup>

Pleksus servikalis yang terbentuk dari rami anterior empat vertebra servikal pertama (C1–C4), memiliki empat cabang kutaneus dan tiga cabang motor utama yang menyediakan sensasi ke rahang, leher, kepala bagian belakang, serta area dada dan bahu. Blok pleksus servikalis superfisial memberikan analgesia kulit untuk prosedur bedah pada leher, bahu anterior, dan klavikula. Teknik ini

memanfaatkan hubungan anatomi unik di mana semua cabang kutaneus pleksus servikalis bertemu di titik di belakang otot sternokleidomastoid, sekitar setengah jalan antara asalnya di klavikula dan sisipannya di proses mastoid. Dari titik ini, saraf-saraf kutaneus bercabang untuk menginervasi kulit di area rahang, leher, bagian belakang kepala, dan bahu bagian dalam.<sup>4</sup>

Untuk melakukan blok pleksus servikal superfisial, pasien diminta untuk mengangkat kepala guna mengidentifikasi batas lateral otot sternokleidomastoid. Titik tengah batas ini ditandai sebagai titik injeksi. Jarum dimajukan sekitar 1 cm dalam ke otot sternokleidomastoid dan diarahkan ke atas dan ke bawah sepanjang batas lateral otot tersebut. Pendekatan ini dapat dipandu oleh tanda anatomi atau ultrasonografi, dengan menggunakan probe linier frekuensi tinggi untuk memvisualisasikan saraf kutaneus. Anestesi lokal disuntikkan secara subkutan di sepanjang batas posterior otot sternokleidomastoid atau ke dalam bidang fascia di bawah otot tersebut. Kedua metode ini bertujuan untuk mencapai analgesia kutaneus yang efektif untuk prosedur bedah pada leher dan area dada atas.<sup>4,5</sup>

Pendekatan dengan panduan ultrasonografi untuk blok pleksus servikalis melibatkan posisi pasien yang sama seperti teknik penandaan. Probe linier frekuensi tinggi ditempatkan secara transversal di otot sternokleidomastoid, tepat di tengah antara proses mastoid dan klavikula. Saraf kutaneus pleksus servikalis terlihat sebagai struktur bulat hipoeoik dalam bidang fascia di bawah sternokleidomastoid. Jarum blok pendek dimasukkan dari sisi posterior transduser menuju bidang ini, dan anestetik lokal sebanyak 5-10 mL disuntikkan untuk hidrodiseksi bidang tersebut.<sup>4</sup>

Panduan ultrasonografi meningkatkan keberhasilan blok pleksus servikalis superfisial dengan memvisualisasikan penyebaran anestesi lokal pada bidang yang benar, menghindari insersi jarum yang terlalu dalam atau tusukan yang tidak disengaja pada struktur di sekitarnya. Pleksus servikalis divisualisasikan sebagai kumpulan nodul hypoechoic, dengan saraf auricular yang lebih besar kadang-kadang terlihat pada permukaan superfisial

otot sternokleidomastoid. Fasia prevertebral memisahkan otot sternokleidomastoid dari pleksus brakialis dan otot scalene, dengan pleksus servikalis terletak di posterior otot sternokleidomastoid dan langsung superfisial ke fasia prevertebral.<sup>5</sup>

Blok pleksus servikalis superfisial menawarkan keuntungan dalam hal risiko yang lebih rendah terkait dengan blokade saraf frenikus, yang berpotensi menyebabkan paralisis hemidiafragma. Berbeda dengan blok pleksus servikalis dalam, teknik superfisial memiliki jarak yang lebih aman dari struktur vital seperti arteri vertebralis, ruang intratekal, dan medula spinalis, sehingga mengurangi kemungkinan komplikasi yang terkait dengan struktur-struktur tersebut. Dengan demikian, blok pleksus servikalis superfisial menjadi pilihan yang lebih aman untuk prosedur yang memerlukan analgesia di area kulit leher dan bahu atas tanpa risiko signifikan terhadap struktur internal yang mendalam.<sup>4,5</sup>

Dalam studi kasus yang dilakukan oleh Pietro pada tahun 2022, seorang pasien wanita berusia 37 tahun dengan abses di leher yang tidak menunjukkan perbaikan setelah satu minggu terapi antibiotik. Pemeriksaan ultrasonografi mengkonfirmasi bahwa abses tersebut terbatas pada area di atas fasia servikal superfisial tanpa melibatkan struktur anatomis yang lebih dalam. Prosedur insisi dan drainase dilakukan di Departemen Darurat menggunakan blok pleksus servikal superfisial yang dipandu ultrasonografi. Blok bilateral diterapkan mengingat posisi abses yang berada di garis tengah, dengan injeksi 6 ml Lidocaine 2% pada setiap sisi. Pasien mencapai anestesi yang memadai di area target, memungkinkan insisi dan drainase dilakukan tanpa perlunya analgesia intravena tambahan atau sedasi. Blok pleksus servikal superfisial terbukti efektif untuk anestesi dan analgesia selama prosedur insisi dan drainase abses kulit di leher. Teknik ini menawarkan metode yang aman dan efisien untuk manajemen nyeri, dengan risiko komplikasi yang minimal, dibandingkan dengan metode analgesia standar.<sup>6</sup>

Pada penelitian yang dilakukan oleh Singh studi klinis prospektif dilakukan di Nobel Medical

College and Teaching Hospital, Biratnagar, Nepal dari Juni 2018 hingga Mei 2019 pada pasien dengan infeksi ruang submandibular dan submental yang berasal dari penyebab odontogenik yang memerlukan insisi dan drainase. Dari dua puluh empat pasien, enam belas adalah perempuan dan delapan laki-laki dengan rentang usia 16 hingga 82 tahun dan skor rata-rata Visual Analogue Scale dari 0 hingga 8. Blok pleksus servikal superfisial dengan anestesi lokal mandibular trigeminal memiliki tingkat keberhasilan yang tinggi, tingkat komplikasi yang rendah, dan tingkat penerimaan pasien yang tinggi.<sup>7</sup>

Dalam konteks pembedahan oral dan maksilofasial, blok pleksus servikal superfisial telah menarik perhatian sebagai alternatif yang menjanjikan untuk anestesi umum. Penelitian terkini menunjukkan bahwa blok pleksus servikal superfisial tidak hanya menawarkan keamanan dan kenyamanan yang lebih tinggi bagi pasien, tetapi juga efektivitas yang signifikan dalam manajemen nyeri perioperatif, khususnya dalam operasi kepala dan leher. Keunggulan blok pleksus servikal superfisial terletak pada risiko kecelakaan dan komplikasi yang rendah, menjadikannya pilihan yang lebih disukai dalam kasus-kasus tertentu di mana anestesi regional dianggap cukup.

Lebih lanjut studi-studi ini menekankan bahwa blok pleksus servikal superfisial dengan pendekatan yang tepat, dapat mengurangi morbiditas yang terkait dengan anestesi umum dan meningkatkan pemulihan pasca operasi. Dengan demikian, blok pleksus servikal superfisial muncul sebagai teknik anestesi yang berguna dan efisien, memberikan alternatif yang efektif untuk anestesi umum dalam prosedur bedah oral dan maksilofasial tertentu. Konsistensi hasil positif ini menyarankan bahwa blok pleksus servikal superfisial harus dipertimbangkan sebagai bagian dari protokol anestesi standar dalam operasi maksilofasial, terutama ketika mempertimbangkan keuntungan dalam hal keamanan pasien dan hasil operasi yang optimal.

## Kesimpulan

Laporan kasus ini menggambarkan

pendekatan anestesi efektif pada seorang pasien dengan abses submandibula yang memerlukan prosedur insisi dan drainase. Pasien yang mengalami abses mandibula sering kali dihadapkan pada tantangan unik dan risiko yang meningkat ketika menjalani anestesi umum, terutama karena potensi jalan nafas yang sulit dan risiko aspirasi. Dalam situasi ini, anestesi regional, khususnya blok pleksus servikalis superfisial, menjadi pilihan yang menjanjikan, mengurangi risiko dan komplikasi yang terkait dengan anestesi umum.

Dengan perencanaan yang cermat dan pelaksanaan yang terampil, blok pleksus servikalis superfisial berhasil diterapkan, menghasilkan manajemen nyeri yang memadai selama dan setelah prosedur tanpa komplikasi signifikan. Keberhasilan ini tidak hanya menunjukkan kelayakan teknik ini sebagai alternatif yang aman untuk anestesi umum tetapi juga menyoroti pentingnya penilaian individual pasien dan pemilihan teknik anestesi yang tepat. Pengalaman ini memberikan wawasan berharga dan menambahkan bukti pada literatur yang mendukung penggunaan blok pleksus servikalis superfisial dalam manajemen anestesi untuk prosedur bedah oral dan maksilofasial, terutama dalam kasus dengan risiko tinggi. Komunikasi yang efektif antara dokter anestesi dan dokter operator sangat penting untuk menyampaikan batasan-batasan anestesi regional untuk mengurangi risiko komplikasi dan meningkatkan keselamatan pasien.

#### Daftar Pustaka

1. Bendtsen TF, Abbas S, Chan V. Ultrasound-Guided Cervical Plexus Block. In: Hadzic A, editor. *Hadzic's Textbook of Regional Anesthesia and Acute Pain Management*, 2e. New York, NY: McGraw-Hill Education; 2017.
2. Yudianto C, Sjamsudin E, Priyanto W, Nurwiadh A. Emergency Treatment of Submandibular Abscess Spreading to Buccal and Submental Spaces in Uncontrolled Diabetic Patients: A Case Study. *Int J Med Biomed Stud*. 2022 Nov 3;6.
3. Ariobimo B, Nujum N, Saputro D. Abses Submandibula. *Heal Tadulako J (Jurnal Kesehat Tadulako)*. 2023 May 31;9:250–6.
4. Finneran IV JJ, Ilfeld BM. Peripheral Nerve Blocks. In: Butterworth IV JF, Mackey DC, Wasnick JD, editors. *Morgan & Mikhail's Clinical Anesthesiology*, 7e. New York, NY: McGraw-Hill Education; 2022.
5. Spence BC, Herrick MD, Parra MC. Peripheral Nerve Blocks. In: Longnecker DE, Mackey SC, Newman MF, Sandberg WS, Zapol WM, editors. *Anesthesiology*, 3e. New York, NY: McGraw-Hill Education; 2017.
6. Di Pietro S, Caracciolo E, Barcella B, Perlini S. Superficial cervical plexus block in Emergency Departments: rationale for its use in incision and drainage of neck skin abscesses. *Intern Emerg Med*. 2022;17(5):1533–6.
7. Singh V, KC B, Giri R. Use of Superficial Cervical Plexus Block in Submandibular and Submental Space Abscess Drainage. *Birat J Heal Sci*. 2019 Dec 31;4.



This work is licensed under a **Creative Commons Attribution-Non Commercial-Share Alike 4.0 International**