

STUDI KASUS

Aplikasi Platelet Rich Fibrin dan Gel Rosuvastatin 1.2% sebagai Perawatan Adjuvan pasca *Open Flap Debridement* pada Periodontitis Stage III Grade B pada pasien dengan kondisi premenopause

Nur Rahman Ahmad Seno Aji*✉, Tissa Rahadiani**, Dahlia Herawati*

*Departemen Periodonsia, Fakultas Kedokteran Gigi, Universitas Gadjah Mada, Yogyakarta, Indonesia

**Prodi Spesialis Periodonsia, Fakultas Kedokteran Gigi, Universitas Gadjah Mada, Yogyakarta, Indonesia

*Jl Denta No 1, Sekip Utara, Yogyakarta, Indonesia; ✉ koresponden: nurrahmanahmadsenoaji@ugm.ac.id

ABSTRAK

Periodontitis merupakan penyakit inflamasi jaringan pendukung gigi yang menimbulkan gangguan mastikasi, permasalahan estetika serta fonasi. Gangguan-gangguan permanen akibat periodontitis telah terbukti mempengaruhi kualitas hidup secara negatif. Periodontitis terjadi karena proses *dysbiosis* mikroorganisme rongga mulut dan respon inang yang inadekuat yang menyebabkan inflamasi persisten sehingga timbul destruksi jaringan periodontal. Berdasarkan tingkat keparahan dan kecepatan progresinya, periodontitis diklasifikasikan dalam *stage* dan *grade* tertentu. Periodontitis *stage III Grade B* merupakan kondisi penyakit periodontal tahap lanjut yang umumnya disertai poket infraboni dan kegoyangan gigi. Kondisi sistemik seperti hormon berpengaruh pada jaringan periodontal. Menjelang menopause terjadi perubahan hormon progesterone dan estrogen yang mempengaruhi integritas dan kesehatan jaringan periodontal. Modifikasi perawatan berupa penambahan bahan adjuvan pasca bedah periodontal berpengaruh positif pada periodontitis yang disertai kondisi premenopause. *Platelet Rich Fibrin* (PRF) merupakan salah satu olahan konsentrat platelet yang mampu menyediakan faktor pertumbuhan pada area operasi. Gel Rosuvastatin (RSV) 1,2% merupakan obat dari golongan statin yang memiliki efek pleiotrofik dan dapat berperan sebagai agen *host modulation therapy* (HMT) untuk mengendalikan inflamasi di jaringan periodontal. Artikel ini menyajikan sebuah alternatif perawatan fase korektif dengan aplikasi PRF dikombinasikan dengan gel rosuvastatin pada periodontitis *stage III grade B* sehingga diharapkan terjadi regenerasi jaringan periodontal.

Kata kunci: gel rosuvastatin 1,2%; periodontitis *stage III grade B*; platelet rich plasma; premenopause

ABSTRACT: *Application of Platelet Rich Fibrin and 1.2% Rosuvastatin Gel as Adjuvant treatment post-Open Flap Debridement on Stage III Grade B Periodontitis in Premenopausal Patient.* Periodontitis is an inflammatory disease of the supporting tissues of the teeth that can cause mastication disturbances, esthetic problems, and phonation impairments. Permanent destruction due to periodontitis has been proved to influence the quality of life negatively. Periodontitis occurs due to the dysbiosis process of oral microorganisms and the inadequate host response that causes persistent inflammation resulting in the destruction of periodontal tissue. Periodontitis is classified based on its severity and progression. Stage III Periodontitis Grade B is an advanced periodontal disease stage which marked by infrabony pockets, luxated teeth and severe attachment loss. Systemic condition such as hormone alteration has been thought to have a relationship with periodontal tissues. Towards menopause, there are changes in the hormones progesterone and estrogen, which affect the health and integrity of periodontal tissue. Periodontitis patients with premenopausal condition require treatment modification. One of the rational treatment modification is the addition of adjuvant materials after periodontal surgery. Platelet Rich Fibrin (PRF) is considered as one variant of the processed platelet concentrates that is able to provide growth factors in the operating area. The efficacy of PRF could be complimented and enhanced by adding Rosuvastatin (RSV) Gel 1.2%. Rosuvastatin Gel 1.2% is a statin type preparation that acts as a host modulation therapy agent to control inflammation. This article presents an alternative to corrective phase treatment with the application of platelet-rich fibrin combined with rosuvastatin gel in *stage III grade B* periodontitis to improve periodontal tissue regeneration.

Keywords: gel rosuvastatin 1.2%; periodontitis *stage III grade B*; platelet rich plasma; premenopausal patient

PENDAHULUAN

Periodontitis merupakan penyakit inflamasi multifaktor dalam rongga mulut dengan prevalensi

terbanyak kedua setelah karies gigi.¹ Periodontitis menimbulkan kerusakan permanen pada tulang alveolar yang menurunkan fungsi mastikasi rongga

mulut yang berdampak secara negatif terhadap kualitas hidup. Berdasar tingkat keparahan, penyakit periodontitis terbagi menjadi 4 stage (I-IV). Progresivitas periodontitis diklasifikasikan menjadi tiga derajat dari grade A, B, dan C. Kombinasi *staging* dan *grading* menentukan prognosis dari kondisi periodontitis yang dialami pasien.²

Periodontitis *stage III grade B* merupakan kondisi kompleks yang melibatkan kerusakan jaringan periodontal secara permanen dengan kehilangan perlekatan interdental lebih dari 5 mm, kerusakan tulang dengan gambaran radiografis meluas hingga sepertiga akar, adanya kedalaman probing lebih dari 6 mm, dan kehilangan lebih dari 4 gigi karena periodontitis.²

Periodontitis dapat bertambah parah dengan kondisi sistemik pasien seperti perubahan hormone karena pubertas, kehamilan, *premenopause* ataupun *menopause*.³ *Premenopause* merupakan kondisi yang dialami oleh pasien menjelang *menopause*, umumnya dialami oleh pasien usia 45 hingga 55 tahun. Penurunan hormon *progesterone* yang terjadi menjelang *menopause* menyebabkan penurunan keratinisasi gingiva, alterasi pada *stippling*, penambahan lebar gingiva cekat, depresi tingkat selularitas jaringan ikat, perubahan tingkat konsumsi oksigen pada tingkat seluler, atropi epitel, dan perubahan elastisitas gingiva.⁴

Kombinasi perawatan regenerasi dengan aplikasi bahan adjuvan pada fase perawatan korektif periodontal menjadi pertimbangan perawatan pada pasien dalam studi kasus ini. Perawatan regenerasi periodontal yang memiliki keunggulan, satu diantaranya adalah *platelet rich fibrin* (PRF) yang pertama kali dikenalkan oleh Choukroun. PRF mengandung factor pertumbuhan, leukosit, glikoprotein, dan sitokin dalam struktur membrane fibrin. PRF lebih mudah untuk disiapkan serta lebih murah karena tidak memerlukan adiksi bahan antikoagulan.⁵⁻¹⁵

Platelet mempercepat proses penyembuhan luka pasca bedah periodontal dengan bentukan jendolan darah yang menyebabkan perlekatan serta agregasi platelet untuk membentuk thrombin dan fibrin. Beberapa faktor pertumbuhan yang terdapat dalam *platelet rich fibrin* seperti: *Vascular*

Endothelial Growth Factor (VEGF), *Platelet Derived Growth Factor* (PDGF), *Transforming Growth Factor Beta 1* (TGFB1), *Insulin Growth Factor* (IGF), dan *Epithelial Growth Factor* (EGF). *Platelet Rich Fibrin* juga mengandung fibrinogen. Komponen tersebut mempengaruhi respon imun inang dan mempercepat regenerasi periodontal secara kolektif.^{9,10} *Rosuvastatin* (RSV) merupakan obat dari golongan statin generasi ketiga. Statin umum digunakan untuk menurunkan kadar kolesterol darah karena memiliki karakteristik sebagai inhibitor *3-hydroxy-3-methylglutaryl coenzyme A reductase* (HMG-CoAR).¹⁶

Selain menurunkan kadar kolesterol darah, RSV juga memiliki sifat antioksidan sehingga dapat mengurangi kadar stress oksidatif dan menunjukkan efek preventif terhadap destruksi jaringan. RSV juga berkontribusi pada peningkatan formasi tulang melalui dengan stimulasi diferensiasi osteoblast dan inhibisi osteoklas melalui aktivasi *Bone Morphogenetic Protein* (BMP).^{16,17}

Kombinasi *Platelet Rich Fibrin* dan Gel *Rosuvastatin* 1,2% telah diaplikasikan pada studi klinis sebelumnya dan dapat memiliki keberhasilan parameter klinis dalam perawatan pasca bedah periodontal.¹⁷ Diharapkan kombinasi PRF dan RSV 1,2% juga dapat memberi efek regenerasi periodontal pada pasien yang disertai kondisi sistemik berupa *premenopause*.

METODE

Pasien berusia 45 tahun dengan jenis kelamin perempuan dengan pekerjaan sebagai ibu rumah tangga. Pasien dilaporkan pada kunjungan pertama (5 Agustus 2019) mengeluhkan gusi dan gigi rahang bawah yang terasa tidak nyaman. Berdasar pemeriksaan subjektif diketahui bahwa pasien pernah menerima perawatan *scaling* dan *splinting* dengan *Fiber Reinforced Composite* untuk gigi-gigi depan rahang bawah yang mengalami kegoyahan.

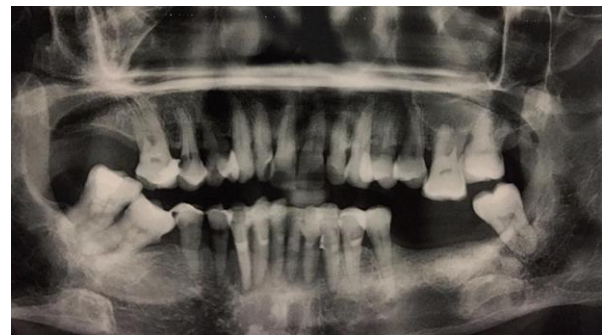Pemeriksaan ekstraoral menunjukkan tidak ada kelainan pada kepala, leher, dan sendi temporomandibular. Pemeriksaan intraoral menunjukkan hasil normal pada mukosa lidah,

palatum, pipi, dan bibir. Terdapat kehilangan beberapa gigi yaitu gigi 17, 18, 36, 37, dan 46. Karies gigi ditemukan pada gigi 17 disertai migrasi ke arah mesial. Terdapat abrasi servikalis gigi 44 dan 45. Pemeriksaan gingiva menunjukkan adanya kemerahan pada gingiva 45, 44, 43, 42, 41, 31, 32, 33. Tekstur *unstripling* diketahui pada 45, 44, 43, 42, 41, 31, 32, 33. Gingiva berbentuk membulat dengan konsistensi lunak pada 45, 44, 43, 42, 41, 31, 32, 33. Terdapat resesi gingiva pada gigi 45, 44, 43, 42, 41, 31, 32, 33.

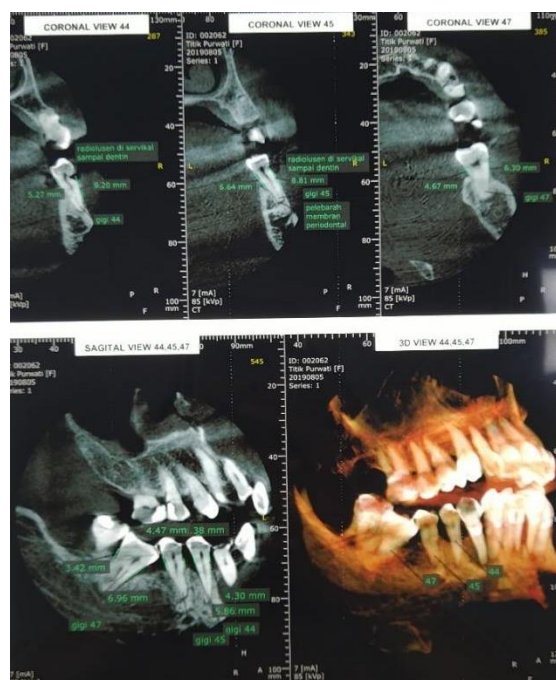Pemeriksaan jaringan periodontal menunjukkan poket periodontal gigi 44 dengan kedalaman 6 mm (mesial) dan 5 mm (distal). Terdapat penurunan tulang alveolar pada mesial gigi 47 sebesar 6 mm dan penurunan tulang alveolar di sebelah bukal gigi 45 sebesar 8 mm. Pemeriksaan status kebersihan mulut menunjukkan skor OHI: 2.49 (baik), skor indeks gingiva 1.1, dan skor *Plaque Control Record* 29,6%. Pemeriksaan oklusi menunjukkan Maloklusi Angle Kelas I, overjet 2 mm, overbite 2 mm. Tidak ada traumatik oklusi. Pasien memakai protesa Valplas 36-37. Pemeriksaan penunjang dilakukan dengan Radiograf OPG (Gambar 1)

dan CBCT (Gambar 2). Pemeriksaan radiograf OPG menunjukkan area *edentulous* gigi 17, 18, 36, 37, 46. Terlihat kehilangan tulang secara horizontal pada gigi 42, 42, 31, 32, 33. Terlihat kehilangan tulang vertical pada interdental gigi 34-35.

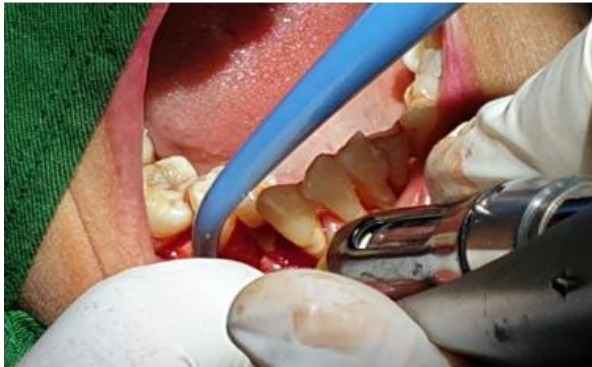Pasien memberi persetujuan tindakan medis untuk mendapat perawatan periodontal dengan aplikasi PRF dan Gel RSV 1,2% pasca bedah periodontal. Pasien juga telah menyetujui penulisan hasil perawatan terdokumentasi dan terpublikasi dalam studi kasus ini.



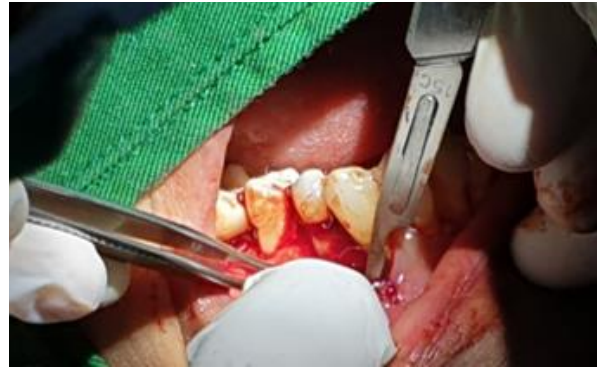Gambar 1. Pemeriksaan radiografi OPG pasien. Pemeriksaan menunjukkan terdapat kehilangan tulang baik arah horizontal maupun vertikal



Gambar 2. CBCT regio gigi 44, 45, 47 sebelum tindakan



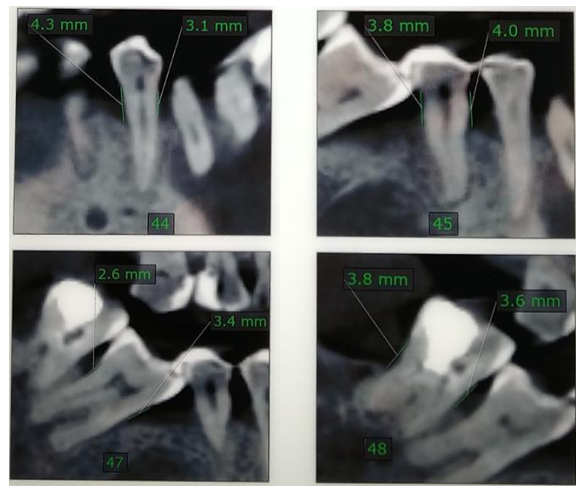
Gambar 3. Anestesi infiltrasi pada area kerja



Gambar 4. Incisi full thickness flap pada area kerja



Gambar 5. Preparasi PRF



Gambar 6. CBCT tiga bulan pasca OFD

Diagnosis pada kasus pasien tersebut adalah Periodontitis Stage III Grade B disertai *edentulous* parsial gigi 36, 37, dan 46 dan lesi abrasi servikalis gigi 44 dan 45 serta *tilting* gigi 47. Prognosis pada kasus ini secara umum adalah *questionable* dengan pertimbangan telah terjadi kehilangan tulang sebesar 50%, pasien sangat kooperatif dan memiliki motivasi tinggi untuk memperbaiki kondisi Kesehatan rongga mulutnya. Rencana perawatan pada fase *initial* meliputi *Dental Health Education* yang berupa pemberian penjelasan mengenai cara menjaga kebersihan rongga mulut, memberikan penjelasan mengenai diagnosis, prognosis dan rencana perawatan. Tindakan kedua dalam fase inisial adalah *Scaling* dan *Root Planing* rahang atas dan bawah, diikuti dengan kontrol fiber splint gigi-gigi bawah.

Rencana tindakan fase bedah meliputi *Open Flap Debridement* (OFD) yang diikuti dengan aplikasi PRF RSV untuk gigi 44, 45, dan 47. Perawatan fase korektif dilakukan pada 14 Agustus 2019 dengan prosedur OFD untuk gigi 44, 45 dan 47. *Open flap Debridement* diawali dengan anestesi infiltrasi (Gambar 3) dan dilanjutkan dengan melakukan incisi *full thickness flap* (Gambar 4) untuk menghilangkan faktor etiologi dan jaringan nekrotik. Dilakukan pula penghalusan akar gigi dan modifikasi permukaan akar dengan aplikasi EDTA 24%. Aplikasi clot dan releasate PRF yang dicampur dengan 0,1 ml gel RSV 1,2%.

Gel-RSV 1,2% diformulasi di laboratorium farmasetika Universitas Gadjah Mada dengan melakukan kombinasi 0,2 gr *Caoboxymethyl Cellulose Sodium* disertai 10 ml akuades

dan ditambahkan 120 mg RSV lalu dilakukan pengadukan secara perlahan homogen dengan konsistensi gel. Sediaan Gel RSV kemudian ditempatkan dalam aplikator berupa *syringe* 2 ml.

Preparasi PRF dilakukan dengan mengambil darah dari intravena sebanyak 10 ml pada vena di area *cubital* dan dipindahkan ke dalam tabung kaca. Proses dilanjutkan dengan sentrifugasi dengan kecepatan 2700 rpm selama 12 menit hingga terbentuk tiga lapisan dengan lapisan PRF pada bagian tengah. PRF diambil menggunakan pinset dan dipisahkan dari sel darah merah menggunakan gunting untuk mendapat *clot* PRF untuk diaplikasikan pada area defek (Gambar 5).

Setelah jaringan granulasi dibersihkan menggunakan kuret, permukaan akar gigi 44, 45 dan 47 diaplikasikan gel EDTA untuk menghilangkan smear layer. *Clot* PRF dan Gel RSV 1.2% ditempatkan pada area defek dan flap direposisi lalu area kerja ditutup menggunakan periodontal dressing. Medikasi yang diresepkan kepada pasien meliputi *cataflam fast*, amoxicillin, dan asam mefenamat. Pasien diinstruksikan untuk tetap menjaga kebersihan rongga mulutnya dan menghindari makanan serta minuman yang panas dan asam. Jahitan diambil dua minggu pasca bedah.

Tiga bulan kemudian pasien dikontrol untuk mengevaluasi poket periodontal dan formasi tulang alveolar. Pengukuran kedalaman poket periodontal pada 3 bulan setelah operasi pada gigi 44 di titik mesial 1 mm dan di titik distal 2 mm.

Poket periodontal pada gigi 45 di titik mesial sebesar 2,5 mm dan di titik distal 4,3 mm. Pada gigi 47 di titik mesial 3 mm dan distal 3 mm. Citra CBCT 3 bulan setelah operasi menunjukkan pertumbuhan tulang sebesar 0.82 mm pada distal gigi 47 (Gambar 6).

PEMBAHASAN

Hasil perawatan OFD pasca tiga bulan menunjukkan adanya perbaikan tulang alveolar yang ditandai dengan pertumbuhan tulang sebesar 0,82 mm. Hasil yang dicapai konsisten dengan penelitian klinis menggunakan bahan adjuvant

dari golongan statin.¹³ Perbaikan tulang alveolar melibatkan proses deposisi matriks tulang oleh osteoblas serta inhibisi aktivitas osteoklas yang dicapai karena modulasi respons inang, eliminasi faktor etiologi, serta ketersediaan faktor-faktor pertumbuhan. Administrasi bahan-bahan adjuvan bertujuan untuk memberi efek modulasi pada inang sehingga menurunkan kaskade inflamasi yang telah terjadi. Terapi dengan bahan adjuvan ini dikenal dengan *Host Modulation Therapy* (HMT). Mekanisme modulasi respons inang yang terjadi antara lain dengan inhibisi Matriks Metaloproteinase (MMP) serta proses blokade sitokin-sitokin proinflamasi dan prostaglandin.¹³⁻¹⁵ Gel Rosuvastatin (RSV) 1.2% merupakan salah satu agen HMT yang memiliki efek pleiotropic sehingga meningkatkan kapasitas penyembuhan dan regenerasi jaringan lunak maupun jaringan keras periodontal. Gel RSV 1,2% juga memiliki efek antioksidan, antiinflamasi, *osteomodulatory* dan *immunomodulatory* yang ikut berperan pada proses penyembuhan dan regenerasi jaringan periodontal. Sebagai mediator lipid, gel RSV mampu meningkatkan faktor pertumbuhan seperti VEGF dan BMT 2 yang mengatur proses diferensiasi osteoblas.^{16,17}

Penggunaan PRF yang dikombinasikan dengan RSV pada kasus ini bertujuan untuk mengembalikan integrasi jaringan periodontal melalui dengan pendekatan *Guided Tissue Regeneration* (GTR) dan pemanfaatan berbagai faktor pertumbuhan¹⁴ yang dikombinasikan dengan HMT. Perawatan regenerasi pada jaringan periodontal diharapkan mengembalikan perlekatan jaringan periodontal serta memicu kemampuan regenerasi tulang alveolar. PRF mengandung matriks fibrin yang kaya dengan platelet, leukosit, berbagai sitokin, faktor-faktor pertumbuhan dan sel-sel punca. Kandungan berbagai faktor pertumbuhan pada PRF antara lain PDFG, IGF-1, VEGF, EGF dan TGF- β meningkatkan proliferasi fibroblas dan meningkatkan produksi matriks ekstraselular serta membantu proses reepitelisasi. Faktor-faktor pertumbuhan tersebut juga memiliki pengaruh dalam menstimulasi angiogenesis,

membantu migrasi sel endothelial, proliferasi keratinosis dan meningkatkan pembentukan jaringan granulasi. PRF juga berperan sebagai perancah *biodegradable* yang berperan sebagai *barrier* selektif pertumbuhan epitel pada area defek sesuai prinsip GTR.^{12,13,14,15}

Pasien dengan kondisi sistemik seperti premenopause memerlukan modifikasi perawatan berupa pemberian bahan adjuvan dan medikasi pasca tindakan. Pada kasus ini pasien menerima medikasi pasca OFD berupa antibiotik, antiinflamasi dan analgesik untuk mencegah infeksi dan nyeri yang mungkin timbul. Penelitian klinis menunjukkan bahwa peresapan antibiotik mencegah infeksi-infeksi pasca bedah periodontal serta mengurangi komplikasi-komplikasi peradangan.¹⁸ Amoxicilin dan metronidazole merupakan regimen antibiotik yang terbukti secara ilmiah mengurangi *bacterial load* dan meningkatkan *Clinical Attachment* pada pasien dewasa dengan periodontitis.¹⁹

KESIMPULAN

Aplikasi *Platelet Rich Fibrin* yang dikombinasikan dengan Gel Rosuvastatin 1,2% pasca prosedur *open flap debridement* dapat membantu regenerasi jaringan periodontal pada kasus periodontitis stage III grade B pada pasien dengan kondisi premenopause.

UCAPAN TERIMAKASIH

Ucapan terimakasih diberikan kepada residen spesialis periodonsia dan perawat RSGM UGM Prof. Soedomo yang telah memberikan bantuan teknis selama operasi.

DAFTAR PUSTAKA

1. World Health Organization (WHO). WHO Facts Sheets on Oral Health; 2022.
2. Tonetti MS, Greenwell H, Kornman KS. Staging and grading of periodontitis: Framework and proposal of a new classification and case definition. *J Periodontol.* 2018; 89(1): S159– S172. doi: 10.1002/JPER.18-0006.
3. Albandar JM, Susin C, Hughes FJ. Manifestations of systemic diseases and conditions that affect the periodontal attachment apparatus: Case definitions and diagnostic considerations. *J Periodontol.* 2018; 89(1): S183-S203. doi: 10.1002/JPER.16-0480.
4. Alves RC, Félix SA, Rodriguez-Archilla A, Oliveira P, Brito J, Dos Santos JM. Relationship between menopause and periodontal disease: a cross-sectional study in a Portuguese population. *Int J Clin Exp Med.* 2015; 8(7): 11412-11419.
5. Caymaz MG, Uyanik LO. Comparison of the effect of advanced platelet rich fibrin and leukocyte- and platelet-rich fibrin on outcome after removal of impacted mandibular third molar. A randomized split mouth study. *Niger J Clin Pract.* 2019; 22(4): 546-552. doi: 10.4103/njcp.njcp_473_18.
6. Deeb MA. Role of Platelet-Rich Fibrin (PRF) and Platelet-Rich Plasma (PRP) in Oro-Facial Tissue Regeneration: A Narrative Review. *Journal of Advanced Oral Research.* 2020; 11(1): 5-11. doi: 10.1177/2320206819895836.
7. Kobayashi E, Fluckiger L, Kobayashi MF, Sawada K, Sculean A, Schaller B, Miron RJ. Comparative Release of Growth Factors from PRP, PRF and Advanced-PRF. *Clin Oral Investig.* 2016; 20(9): 2353-2360. doi: 10.1007/s00784-016-1719-1.
8. Kobayashi MF, Miron RJ, Hernandez M, Kandalam U, Zhang Y, Choukroun J. Optimized platelet rich fibrin with the low-speed concept: growth factor release, biocompatibility and cellular response. *J Periodontol.* 2017; 88(1): 112-121. doi: 10.1902/jop.2016.160443.
9. Lei L, Yu Y, Han J, Shi D, Sun W, Zhang D, Chen L. Quantification of growth factors in advanced platelet rich fibrin and concentrated growth factors and their clinical efficiency as adjunctive to the GTR procedure in periodontal intrabony defects. *J Periodontol.* 2020; 91(4): 462-472. doi: 10.1002/JPER.19-0290.

10. Masuki H, Okudera T, Watanebe T, Suzuki M, Nishiyama K, Okudera H, Nakata K, Uematsu K, Su CY, Kawase T. Growth factor and pro-inflammatory cytokine contents in platelet-rich plasma (PRP), plasma rich in growth factors (PRGF), advanced platelet-rich fibrin (A-PRF), and concentrated growth factors (CGF). *Int J Implant Dent*. 2016; 2(1): 19. doi: 10.1186/s40729-016-0052-4.
11. Masahiro T, Su CY, Hidaka K, Okudera T, Matsuo M. Effect of advanced platelet-rich fibrin on accelerating alveolar bone formation in dogs: a histological and immunofluorescence evaluation. *Anat Sci Int*. 2019; 94(3): 238-244. doi: 10.1007/s12565-019-00479-1.
12. Agrawal M, Agrawal V. Platelet Rich Fibrin and Its Applications in Dentistry- A Review Article. *National Journal of Medical and Dental Research*. 2014; 2(3): 51-58.
13. Agrawal S, Chaubey KK, Chaubey Agrawal V, Madan E, Agrawal MC. Clinical efficacy of subgingivally delivered simvastatin gel in chronic periodontitis patients. *Indian Society of Periodontology*. 2016; 20(4): 409–416. doi: 10.4103/0972-124X.194270.
14. Ausenda F, Rasperini G, Acunzo RA, Pagni G. New perspectives in the use of biomaterials for periodontal regeneration. *Materials (Basel)*. 2019; 12: 2197-2217. doi: 10.3390/ma12132197.
15. Borie E, Olivi DG, Orsi LA, Garlet K, Weber B, Beltran V, Fuentes R. Platelet-Rich fibrin application in dentistry: a literature review. *Int J Clin Exp Med*. 2015; 8(5): 7922-7929.
16. Kirzioglu FY, Bulut MT, Dogan B, Fentoglu O, Ozmen O, Carsacak SA, Ergun AB, Ozdem M, Orhan H. Anti-inflammatory effect of rosuvastatin decreases alveolar bone loss in experimental periodontitis. *J Oral Sci*. 2017; 59(2): 247-255. doi: 10.2334/josnusd.16-0398.
17. Rahadiani T, Herawati D, Murdiastuti K. Effect of advanced-platelet rich-fibrin combined with rosuvastatin application after open flap debridement of infrabony pocket. *Majalah Kedokteran Gigi Indonesia*. 2022; 7(2): 110-117. doi: 10.22146/majkedgiind.53419.
18. Oswal S, Ravindra S, Sinha A, Manjunath S. Antibiotics in periodontal surgeries: A prospective randomised cross over clinical trial. *J Indian Soc Periodontol*. 2014; 18(5): 570-574. doi: 10.4103/0972-124X.142443.
19. Fischer RG, Lira Junior R, Retamal-Valdes B, Figueiredo LC, Malheiros Z, Stewart B, Feres M. Periodontal disease and its impact on general health in Latin America. Section V: Treatment of periodontitis. *Braz Oral Res*. 2020 Apr 9; 34(1): e026. doi: 10.1590/1807-3107bor-2020.vol34.0026.