

## STUDI KASUS

# Veneer direk dengan pasak fiber pada insisivus maksila pasca perawatan saluran akar

Alberta Vianney Rahardjo\*<sup>✉</sup>, Yulita Kristanti\*\*

\*Program Pendidikan Dokter Gigi Spesialis Konservasi Gigi, Fakultas Kedokteran Gigi, Universitas Gadjah Mada, Yogyakarta, Indonesia

\*\*Departemen Konservasi Gigi, Fakultas Kedokteran Gigi, Universitas Gadjah Mada, Yogyakarta, Indonesia

\*JI Denta No 1 Sekip Utara, Yogyakarta, Indonesia; ✉ koresponden: [albertavianney@yahoo.com](mailto:albertavianney@yahoo.com)

### ABSTRAK

Gigi nekrosis dengan tumpatan yang mengalami perubahan warna memerlukan perawatan saluran akar dan restorasi yang dapat mengembalikan estetika dan kekuatan gigi tersebut. Tujuan penulisan laporan kasus ini adalah untuk menginformasikan hasil perawatan saluran akar yang diikuti restorasi veneer direk resin komposit dengan pasak fiber pada gigi insisivus sentralis kiri maksila. Pasien wanita berusia 21 tahun ingin memperbaiki tambalan pada gigi depan atasnya yang berubah warna. Sekitar satu tahun yang lalu gigi tersebut pernah nyeri spontan dan pasien hanya minum obat untuk meredakan nyeri. Berdasarkan pemeriksaan subjektif, objektif, dan radiografis diperoleh diagnosis gigi insisivus sentralis kiri maksila nekrosis pulpa dengan lesi periapikal. Perawatan saluran akar dilakukan dengan teknik preparasi *step back*. Satu minggu setelah obturasi, dilakukan kontrol dan pemasangan pasak fiber yang dilanjutkan dengan restorasi veneer direk resin komposit. Hasil evaluasi klinis pada waktu kontrol menunjukkan restorasi masih utuh, tidak ada perubahan warna, tidak ada rasa nyeri pada perkusi dan palpasi. Kesimpulan perawatan saluran akar dan veneer direk dengan pasak fiber efektif untuk merawat gigi insisivus maksila nekrosis pulpa dengan lesi periapikal.

**Kata kunci:** pasak fiber; perawatan saluran akar; veneer direk

**ABSTRACT :** Direct veneer and fiber post for endodontically treated maxillary incisor. A necrotic tooth with discoloration on its restoration needs an endodontic treatment and restoration to bring back the aesthetic and strength of the tooth. This case report aimed to inform the result of direct composite resin veneer restoration with fiber post on endodontically treated maxillary incisor. A 21-years-old female patient came to repair the broken restoration on her maxillary incisor. A year ago, spontaneous pain happened in this tooth, and some medicines were needed to relieve the pain. Based on clinical and radiograph examination, the diagnosis was pulp necrotic with a periapical lesion in the left maxillary incisor. Endodontic treatment with step back root canal preparation technique was done. One week after the obturation of the root canal, the treatment was followed by direct composite resin veneer restoration with fiber post. Clinical evaluation showed the restoration was still in good condition with no color change, no response on percussion, and palpation. The conclusion was endodontic treatment with direct veneer and fiber post effectively treated a necrotic maxillary incisor with the periapical lesion.

**Keywords:** fiber post; endodontic treatment; direct veneer

### PENDAHULUAN

Karies adalah penyakit pada jaringan keras gigi yang disebabkan oleh bakteri plak di permukaan gigi. Bakteri tersebut memfermentasikan karbohidrat dan menghasilkan asam yang dapat mendemineralisasi jaringan keras gigi. Karies sekunder merupakan karies yang terjadi pada gigi yang telah direstorasi. Karies sekunder dapat disebabkan karena adanya jaringan karies yang tertinggal dalam suatu kavitas yang kemudian ditumpat.<sup>1</sup> Bahan restorasi dapat berpengaruh terhadap

perkembangan karies sekunder, misalnya resin komposit.<sup>2</sup> Celah mikro antara dinding tumpatan resin komposit dan gigi dapat menyebabkan akumulasi plak dan invasi bakteri. Celah tersebut menjadi tempat yang menguntungkan bagi bakteri kariogenik seperti *S.mutans* dan *Lactobacillus* untuk mendemineralisasi struktur gigi sepanjang dinding kavitas.<sup>3</sup> Toksin yang dihasilkan bakteri berpenetrasi ke dalam pulpa melalui tubulus dentin. Jaringan pulpa dapat mengalami inflamasi untuk waktu yang lama sampai akhirnya menjadi nekrosis

atau dapat pula dengan cepat menjadi nekrosis. Bakteri atau produk sampingnya dan iritan lain dari pulpa yang nekrotik akan berdifusi dari saluran akar ke arah periapikal sehingga timbul lesi periapikal. Gigi nekrosis membutuhkan perawatan berupa perawatan saluran akar.<sup>4</sup>

Struktur mahkota gigi yang telah mendapat perawatan saluran akar menjadi lebih lemah karena gigi tersebut telah mengalami banyak kerusakan akibat karies dan preparasi kavitas. Pemotongan dentin pada preparasi saluran akar juga dapat memperlemah struktur akar gigi. Gigi tersebut tidak dapat berfungsi dengan optimal walaupun perawatan saluran akar telah berhasil dilakukan.<sup>5</sup> Restorasi pada gigi pasca perawatan saluran akar memerlukan desain yang tepat sehingga dapat melindungi sisa jaringan keras gigi dari fraktur, mencegah terjadinya infeksi ulang pada saluran akar, dan mengganti struktur gigi yang telah hilang.<sup>6</sup>

Bahan yang digunakan untuk merestorasi gigi pasca perawatan saluran akar harus memiliki sifat mekanis yang menyerupai gigi sehingga tercipta sistem restorasi yang homogen.<sup>7</sup> Pasak dapat dibuat dari bahan logam seperti *stainless steel*, titanium atau *precious alloy*. Selain itu pasak juga dapat terbuat dari karbon, *quartz*, dan *glass fiber*. Pasak fiber memiliki modulus elastisitas yang mendekati dentin sehingga lebih tahan terhadap fraktur daripada pasak logam.<sup>8</sup> *Veneer* direk resin komposit secara umum merupakan perawatan restorasi yang lebih konservatif dan dapat dilakukan dalam satu kali kunjungan tanpa melibatkan pengerjaan di laboratorium.<sup>9</sup> *Veneer* diindikasikan untuk merestorasi kerusakan atau malformasi permukaan fasial gigi, diskolorasi gigi,

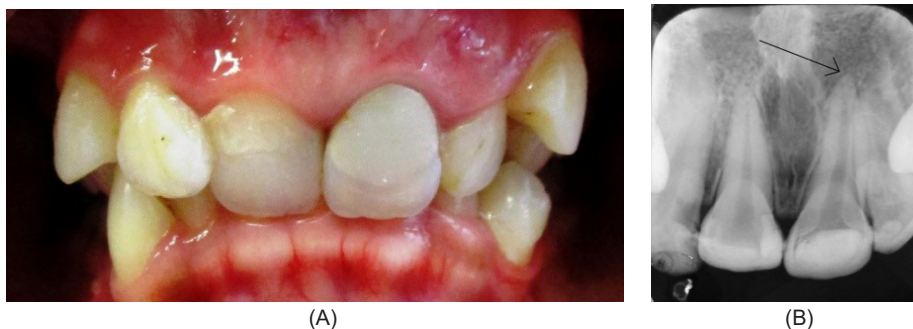
dan perubahan warna restorasi yang melibatkan permukaan fasial gigi.<sup>10</sup> Tujuan dari penulisan laporan kasus ini adalah untuk menginformasikan hasil perawatan saluran akar yang diikuti restorasi *veneer* direk resin komposit dengan pasak fiber pada gigi insisivus sentralis kiri maksila.

## METODE

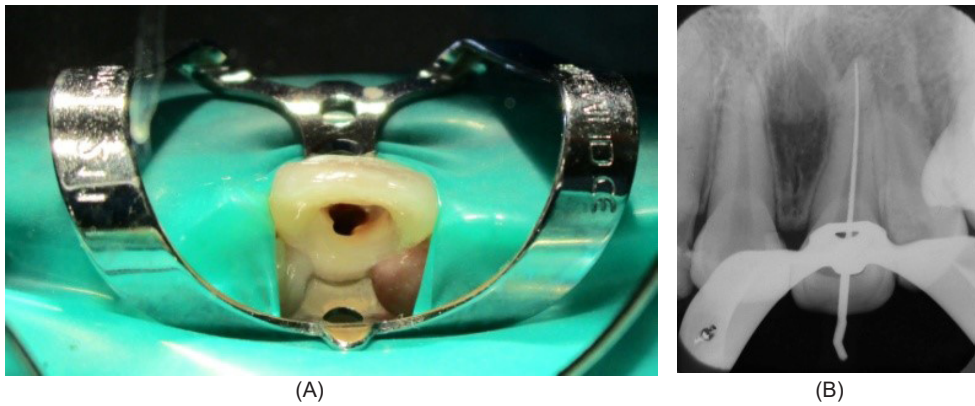
Pasien wanita berusia 21 tahun datang ke klinik Konservasi Gigi RSGM UGM Prof. Soedomo ingin memperbaiki tambalan pada gigi depan kiri atasnya yang berubah warna. Sekitar satu tahun yang lalu gigi tersebut pernah terasa nyeri spontan dan pasien hanya minum obat untuk meredakan nyeri. Saat ini gigi tersebut sudah tidak pernah terasa nyeri secara spontan, tetapi rasa nyeri timbul saat digunakan untuk menggigit makanan. Setelah perawatan gigi depan kiri atas ini selesai, pasien ingin perawatan ortodontik karena merasa tidak percaya diri dengan susunan giginya yang berjejal.

Pemeriksaan obyektif menunjukkan pada gigi 21 terdapat tumpatan resin komposit pada permukaan servikolabial, setelah dibongkar terdapat karies dentin dengan pulpa terbuka. Gigi 21 peka terhadap tes perkusi dan CE, tidak peka terhadap tes palpasi dan mobilitas normal. Kebersihan rongga mulut pasien baik. Pada pemeriksaan radiografis gigi 21 terdapat area radiolusen pada mahkota gigi dengan kedalaman mencapai pulpa dan terdapat area radiolusen di daerah periapikal (Gambar 1).

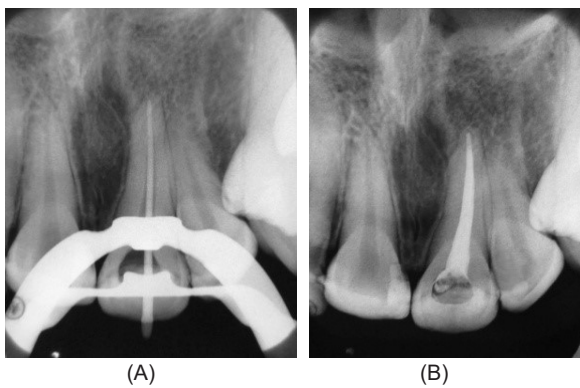
Diagnosis yang ditegakkan adalah gigi 21 karies profunda dengan nekrosis pulpa disertai lesi periapikal. Rencana perawatan gigi 21 adalah perawatan saluran akar, restorasi *veneer* direk resin komposit dengan pemasangan pasak fiber.



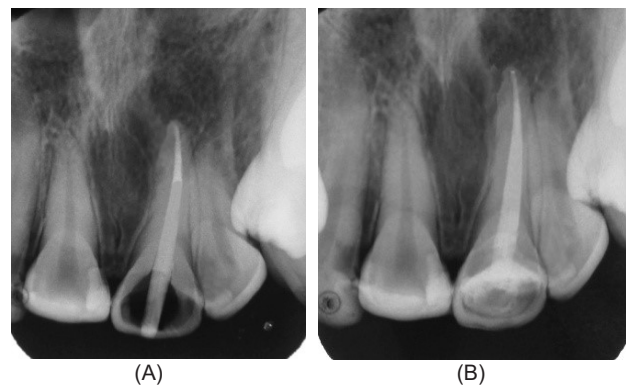
**Gambar 1.** (A) Kondisi klinis gigi 21 dari arah labial, (B) radiograf gigi 21 terdapat area radiolusen regio periapikal (tanda panah)



Gambar 2. (A) Pembukaan akses ke orifis gigi 21, (B) radiograf pengukuran panjang kerja



Gambar 3. (A) Radiograf pengepasan master apical cone, (B) radiograf pengisian saluran akar



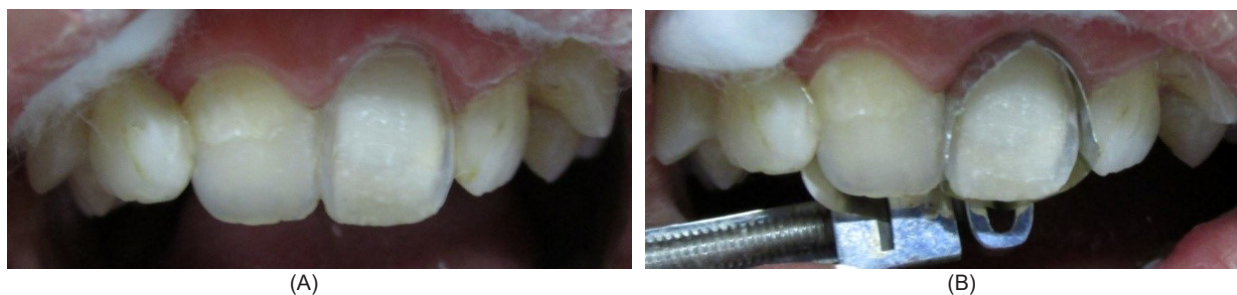
Gambar 4. (A) Radiograf pengepasan pasak fiber, (B) Radiograf sementasi pasak fiber

Pada kunjungan pertama 22 Desember 2015 dilakukan pemeriksaan subjektif, objektif, foto intraoral, foto radiografi, diagnosis, dan penentuan rencana perawatan. Pasien setuju dengan rencana perawatan dan menandatangani *informed consent*. Tumpatan lama gigi 21 dibongkar dengan *round diamond bur* dan jaringan karies dihilangkan dengan *round metal bur*. Dinding artifisial dibuat di bagian labial gigi dengan semen ionomer kaca modifikasi resin (*GC Fuji II-LC*). Gigi 21 diisolasi dengan *rubber dam*, lalu akses menuju orifis dibentuk dengan *endo access bur (Dentsply)* dan *diamendo bur (Dentsply)*. Saluran akar diirigasi dengan NaOCl 2,5% dan dikeringkan dengan *paper point* steril. Pengukuran panjang kerja dilakukan dengan cara mengukur panjang kerja estimasi dari foto radiograf yaitu 23 mm, kemudian dikonfirmasi dengan *apex locator (Root ZX mini, Morita)* dan diperiksa ulang secara radiografis diperoleh panjang kerja 24 mm (Gambar 2). Preparasi saluran akar

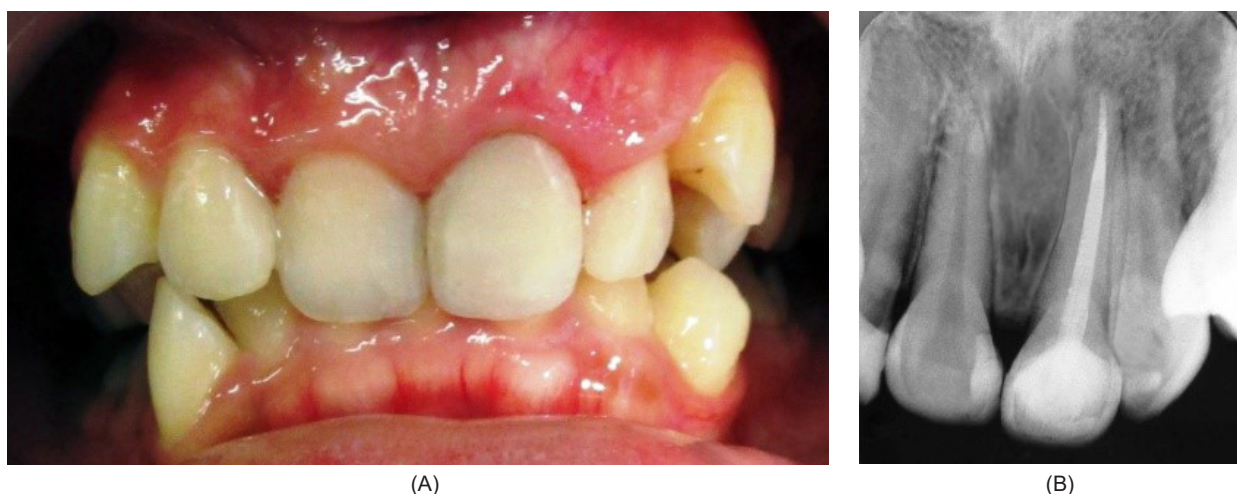
dilakukan dengan metode *step back* diawali dengan penentuan *initial file* dilanjutkan preparasi apikal untuk mendapatkan *master apical file (MAF #50)* dan dilanjutkan dengan preparasi badan saluran akar. Setiap pergantian alat, saluran akar diirigasi dengan larutan NaOCl 2,5% dan akuades. *Coronal flaring* dilakukan dengan *Hedstroem file #80* dan *finishing* dengan MAF #50. Irigasi diakhiri dengan larutan NaOCl 2,5%, akuades, dan EDTA cair 17% (*Smear Clear, Kerr*), kemudian dilakukan desinfeksi dengan *chlorhexidine digluconate 2% (Cavity Cleanser, Bisco)* selama 1 menit. *Dressing* saluran akar dengan  $Ca(OH)_2$  yang dicampur gliserin, lalu kavitas ditumpat sementara.

Pada kunjungan kedua 8 Januari 2016, gigi 21 diisolasi dengan *rubber dam*, tumpatan sementara dibuka,  $Ca(OH)_2$  dibersihkan dari saluran akar. Pengepasan *master apical cone* yaitu guta perca no.50 kemudian dilakukan pengambilan radiograf. Saluran akar diirigasi dengan larutan NaOCl





**Gambar 5.** (A) Hasil preparasi veneer pada gigi 21, (B) Isolasi gigi 21 dengan matriks *greater curve*



**Gambar 6.** Restorasi veneer direk resin komposit pada gigi 21: (A). secara klinis dan, (B) secara radiografis

2,5%, akuades, larutan EDTA 17% dan diakhiri dengan *chlorhexidine digluconate* 2%, kemudian dikeringkan dengan *paper point*. Siler Top Seal (*Dentsply*) diaplikasikan pada dinding saluran akar dan sepertiga apikal *master apical cone*. Guta perca *master apical cone* no.50 dimasukkan ke saluran akar dan obturasi dilakukan dengan teknik kondensasi lateral. Guta perca dipotong sampai batas *orifice* dan ditutup tumpatan sementara (Gambar 3).

Pada kunjungan ketiga 19 Januari 2016, tumpatan sementara dan *artificial wall* dibuka. Preparasi bagian palatal dilakukan menggunakan bur *flame shaped diamond bur* sehingga terbentuk *hollow ground bevel*. Perhitungan panjang pasak gigi 21 diperoleh panjang pasak yang masuk saluran akar adalah 10 mm dan guta perca yang tersisa di apikal adalah 4 mm. Pasak yang digunakan yaitu pasak fiber warna hijau (*Radix Fiberpost, Dentsply*). Setelah dilakukan pengambilan guta perca, preparasi saluran pasak, pengepasan pasak dan

konfirmasi dengan radiograf, selanjutnya dilakukan penyemenan pasak fiber dengan semen resin (*Build IT-FR, Pentron*). Kavitas di palatal direstorasi dengan resin komposit warna A3 (*Filtek Z250, 3M ESPE*) (Gambar 4).

Veneer direk resin komposit dilakukan pada gigi 21. Preparasi diawali dengan *three-depth cutting bur* sebagai patokan kedalaman preparasi yaitu 0,5 mm. Preparasi dilanjutkan dengan *pin-guide fissure diamond bur*, tepi preparasi di *margin gingiva* berbentuk *chamfer*, kontak mesial dan distal gigi dipertahankan. Gigi diisolasi dengan matriks *greater curve*.

Etsa dengan asam fosfat 37% dilakukan selama 15 detik kemudian dibilas dan dikeringkan tetapi kavitas dipertahankan dalam keadaan *moist*. Bahan bonding generasi 5 (*Stae, SDI*) dioleskan pada kavitas, dидiamkan selama 20 detik, dihembuskan angin secara perlahan, lalu disinari dengan *light curing unit* selama 10 detik. Resin komposit warna A3 dentin (*Filtek Z250, 3M*

ESPE) diaplikasikan pada kavitas. *Comporoller (Kerr)* digunakan untuk meratakan resin komposit dari arah servikal ke insisal dan membentuk efek mamelon. Resin komposit warna A2 enamel (*Premisa, Kerr*) diaplikasikan pada lapisan di atas warna dentin. Restorasi resin komposit diaplikasikan secara *incremental*, dibentuk seperti anatomi gigi. Resin komposit warna translusen (*Premisa, Kerr*) diaplikasikan sebagai lapisan terakhir. Setiap lapisan resin komposit dilakukan penyinaran dengan *light curing unit* selama 20 detik. Setelah itu dilakukan *finishing* dan *polishing*. Kontrol restorasi dilakukan seminggu kemudian dan pasien merasa nyaman, tidak terdapat keluhan, dan gigi dapat difungsikan dengan normal.

## PEMBAHASAN

Perawatan saluran akar dibagi menjadi tiga langkah yaitu preparasi biomekanis saluran akar, disinfeksi, dan obturasi. Pada kasus ini preparasi saluran akar menggunakan teknik *step back* karena teknik ini tidak mudah menyebabkan trauma apikal, memudahkan pengambilan debris, *flare* yang dihasilkan lebih lebar sehingga memudahkan obturasi secara kondensasi lateral maupun vertikal, adanya *apical stop* untuk mencegah *overfilling* saluran akar.<sup>6</sup> *Debridement* dengan instrumen dan bahan irigasi juga merupakan hal yang penting dalam perawatan saluran akar.<sup>11</sup> Irigasi saluran akar dengan NaOCl 2,5% dan EDTA cair 17% dapat menghilangkan bakteri, debris organik dan anorganik. Chlorhexidine 2% merupakan bahan irigasi yang dapat menghilangkan bakteri di saluran akar dan mencapai tubulus dentin.<sup>12</sup>

Perawatan saluran akar dapat dilakukan dengan satu kali kunjungan, namun pada kasus ini perawatan saluran akar dilakukan dengan multi kunjungan. Perawatan saluran akar multi kunjungan diindikasikan untuk gigi nekrosis pulpa dengan lesi periapikal karena hasilnya menunjukkan penyembuhan yang lebih baik. Aplikasi  $\text{Ca(OH)}_2$  sebagai *dressing* intrakanal bersifat antibakteri dan dapat mengurangi inflamasi periapikal.<sup>4</sup>

Pada kasus ini obturasi saluran akar dilakukan dengan teknik kondensasi lateral karena dapat mengisi saluran akar dengan kerapatan yang baik.

Kelebihan teknik kondensasi lateral adalah panjang kerja dapat dikontrol dengan adanya *apical stop*, perawatan ulang mudah dilakukan, adaptasi ke dinding saluran akar baik, stabilitas dimensinya baik, dan mudah dibuat rongga untuk pemasangan pasak.<sup>4</sup> Siler yang digunakan saat obturasi adalah siler yang berbahan dasar resin *epoxy*. Siler ini memiliki kelebihan yaitu dapat menghasilkan adaptasi yang baik dengan dinding saluran akar karena kekuatan ikatnya tinggi.<sup>13</sup>

Gigi pasca perawatan saluran akar dapat direstorasi dengan pasak fiber apabila *apical seal* optimal, tidak ada fistula atau eksudat, tidak ada inflamasi, tidak peka terhadap perkusi, tidak ada penyakit periodontal, dukungan tulang alveolar cukup, struktur gigi yang sehat masih berada di atas puncak alveolar, dan tidak ada fraktur akar.<sup>5</sup> Pada kasus ini, hasil perawatan saluran akar pada gigi 21 menunjukkan tidak adanya keluhan dari pasien, gigi 21 tidak peka terhadap tes perkusi dan palpasi, dan tidak terdapat pembengkakan sehingga perawatan dapat dilanjutkan dengan pemasangan pasak fiber.

Pasak fiber *prefabricated* dipilih pada kasus ini karena sesuai untuk digunakan pada gigi insisivus maksila yang memiliki akar tunggal, panjang dan lurus.<sup>14</sup> Restorasi yang diperkuat dengan pasak fiber dapat mengembalikan sifat mekanis gigi tersebut pasca perawatan saluran akar. Pasak fiber memiliki modulus elastisitas yang menyerupai dentin.<sup>15</sup> Tekanan yang diterima gigi dapat didistribusikan oleh pasak fiber secara merata ke akar sehingga mengurangi risiko terjadinya fraktur akar.<sup>7</sup> Selain itu, pasak fiber berbentuk *tapered* sehingga dapat memberikan fleksibilitas pada bagian apikal saat gigi menerima tekanan.<sup>16</sup> Pasak fiber berwarna transparan sehingga sinar dapat ditransmisikan melalui pasak untuk polimerisasi semen resin *dual-cure* secara lebih sempurna.<sup>7</sup>

Penggunaan etsa, *bonding*, dan semen resin *dual-cure* merupakan cara yang efektif untuk terbentuknya ikatan antara pasak fiber dengan dinding saluran akar. Selain itu, silanisasi pasak fiber juga dapat meningkatkan ikatan antara pasak dengan semen resin.<sup>17</sup>

Pada kasus ini, panjang pasak yang masuk saluran akar adalah 10 mm dan guta perca yang tersisa di apikal adalah 4 mm. Faktor-faktor yang mempengaruhi retensi pasak antara lain panjang pasak, diameter pasak, bentuk pasak, bahan sementasi, dan bentuk saluran akar. Ada beberapa pedoman untuk menentukan panjang pasak. Pada umumnya 3-6 mm guta perca harus dipertahankan di apikal saat dilakukan pengambilan guta perca untuk preparasi saluran pasak. Syarat panjang pasak yang lain adalah sama dengan panjang mahkota klinis atau sepanjang 2/3 panjang akar. Diameter pasak sebaiknya tidak lebih dari sepertiga lebar akar untuk mencegah terjadinya fraktur.<sup>5</sup>

Pemasangan pasak fiber direkomendasikan untuk gigi pasca perawatan saluran akar yang akan dilanjutkan dengan restorasi *veneer*. *Veneer* merupakan restorasi yang dapat memperbaiki estetik dan mengembalikan fungsi gigi.<sup>15</sup> Prosedur preparasi *veneer* juga lebih konservatif terutama untuk gigi anterior.<sup>18</sup> Pada gigi pasca perawatan saluran akar, *veneer* diindikasikan jika struktur mahkota yang tersisa masih relatif intak, sehingga *veneer* dapat menjadi alternatif selain restorasi mahkota jaket porselin atau porselin fusi metal.<sup>15</sup>

*Veneer* direk resin komposit dibuat dengan cara mengaplikasikan resin komposit secara langsung pada struktur gigi yang telah dipreparasi.<sup>18</sup> Untuk memperoleh estetik yang optimal, beberapa lapis warna resin komposit termasuk warna translusen diaplikasikan untuk memperoleh restorasi dengan warna polikromatik. Mamelon atau translusensi di tepi insisal dapat dibuat dengan cara menambahkan warna putih atau kebiruan di sepertiga insisal. Resin komposit harus dibentuk sesuai dengan kontur gigi. Jika restorasi *overcontour*, dilakukan *finishing* dan *polishing* untuk memperoleh kontur yang tepat. Jika restorasi *undercontour*, dilakukan penambahan resin komposit pada bagian tersebut.<sup>9</sup> *Veneer* direk resin komposit dapat memperbaiki kerusakan warna, anatomi, dan morfologi gigi. Selain itu, *veneer* direk memiliki beberapa keuntungan seperti dapat diselesaikan dalam satu kali kunjungan, waktu pengerjaan lebih singkat, invasi minimal, dapat mempertahankan lebih banyak struktur gigi, dan lebih murah daripada *veneer* porselin.<sup>18</sup>

Hasil evaluasi klinis pada waktu kontrol menunjukkan restorasi masih utuh, tidak ada perubahan warna, tidak ada rasa nyeri pada perkusi dan palpasi, serta gigi dapat berfungsi dengan normal. Pasien juga dapat melanjutkan perawatan ortodontik untuk memperbaiki susunan giginya yang berjejal.

## KESIMPULAN

Perawatan saluran akar dan *veneer* direk resin komposit dengan pasak fiber efektif untuk merawat gigi insisivus maksila nekrosis pulpa dengan lesi periapikal.

## DAFTAR PUSTAKA

1. Banerjee A, Watson TF. Pickard manual konservasi restoratif edisi 9 (terj). Jakarta: Penerbit Buku Kedokteran EGC. 2012; 2.
2. Kuper NK, Van de Sande FH, Opdam NJM, Bronkhorst EM, De Soet JJ, Cenci MS, Huysmans M. Restoration materials and secondary caries using an in vitro biofilm model. *Journal of Dental Research*. 2015; 94(1): 62-68. doi: 10.1177/0022034514553245.
3. Li MY. Contemporary approach to dental caries. Shanghai: Intech. 2012; 409. doi: 10.5772/2178
4. Walton RE, Torabinejad M. Prinsip & praktik ilmu endodonsia edisi 3 (terj). Jakarta. Penerbit Buku Kedokteran EGC. 2008; 30, 31, 76, 272, 307.
5. Garg N, Garg A. Textbook of endodontics. Selangor Darul Ehsan: Unipress Publishing. 2008; 323-327, 331-332.
6. Chandra BS, Krishna VG. Grossman's endodontic practice 12<sup>th</sup> ed. New Delhi: Wolters Kluwer Health. 2010. H.
7. Mahajan N, Bansai S, Singla J. Glass fiber-reinforced composite post and core used for restoration of traumatically fractured anterior teeth. *Indian Journal of Oral Sciences*. 2015; 6: 73-77. doi: 10.4103/0976-6944.162665.
8. Barutcigil C, Harorli OT, Yildiz M. Restoration of crown fractures with a fiber post, polyethylene fiber and composite resin: a combined restorative technique with two case reports.

- Revista de Clinica Pesquisa Odontologica. 2009; 5(1): 73-77. doi: 10.7213/aor.v5i1.23266.
9. Summit JB, Robbins JW, Hiton TJ, Schwartz RS. Fundamentals of operative dentistry a contemporary approach 3<sup>rd</sup> ed. Illinois: Quintessence Publishing. 2006; 270-273.
  10. Garg N, Garg A. Textbook of operative dentistry 2<sup>nd</sup> ed. New Delhi: Jaypee Brothers Medical Publishers. 2013; 358-361.
  11. Desai P, Himel V. Comparative safety of various intracanal irrigation systems. Journal of Endodontic. 2009; 35(4): 545-549. doi: 10.1016/j.joen.2009.01.011.
  12. Clegg MS, Vertucci FJ, Walker C, Belanger M, Britto LR. The effect of exposure to irrigant solutions on apical dentin biofilms in vitro. Journal of Endodontic. 2006; 32(5): 434-437. doi: 10.1016/j.joen.2005.07.002.
  13. Cavenago BC, Duarte MAH, Zapata RO, Marciano MA, Perochena AEC, Bramante CM. Interfacial adaptation of an epoxy-resin sealer and a self-etch sealer to root canal dentin using the system B or the single cone technique. Brazilian Dental Journals. 2012; 23(3): 205-211. doi: 10.1590/S0103-64402012000300004.
  14. Stewardson DA, Shortall AC, Marquis PM, Lumley PJ. The flexural properties of endodontic post materials. Dental Materials. 2010; 26: 730-736. doi: 10.1016/j.dental.2010.03.017.
  15. D'Arcangelo C, De Angelis F, Vadini M, Zazzeroni S, Ciampoli C, D'Amario M. In vitro fracture resistance and deflection of pulpless teeth restored with fiber posts and prepared for veneers. Journal of Endodontic. 2008; 34(7): 838-841. doi: 10.1016/j.joen.2008.03.026.
  16. Cheleux N dan Sharrock PJ. Mechanical properties of glass fiber-reinforced endodontic post. Acta Biomaterialia. 2009; 5: 3224-3230. doi: 10.1016/j.actbio.2009.04.008.
  17. Rathke A, Haj-Omer D, Mucic R, Haller B. Effectiveness of bonding fiber posts to root canals and composite core build-ups. European Journal of Oral Sciences. 2009; 117: 604-610. doi: 10.1111/j.1600-0722.2009.00668.x.
  18. Sheikh Z, Ghazali NZ, Sheikh A. Direct composite resin veneer technique: a clinical case report of management of misaligned dentition. International Dental Journal of Student's Research. 2015; 3(1): 34-39. doi: 10.18231.