

STUDI KASUS

Overdenture kaitan magnet pada rahang atas dengan torus palatinus

Ricky Novianto*, Murti Indrastuti✉, Haryo Mustiko Dipoyono**, dan Heriyanti Amalia Kusuma****

*Program Pendidikan Dokter Gigi Spesialis Prostodonsia, Fakultas Kedokteran Gigi, Universitas Gadjah Mada, Yogyakarta, Indonesia

**Departemen Prostodonsia, Fakultas Kedokteran Gigi, Universitas Gadjah Mada, Yogyakarta, Indonesia

**JI Denta No 1 Sekip Utara, Yogyakarta, Indonesia; ✉ koresponden: murtident@ugm.ac.id

ABSTRAK

Torus palatinus dapat menjadi masalah bagi retensi gigi tiruan lengkap. *Overdenture* merupakan gigi tiruan lengkap atau sebagian yang didukung oleh *mucoperiosteum* dan beberapa gigi atau akar gigi asli yang telah mengalami perawatan endodontik. Penambahan kaitan magnet pada gigi penyangga *overdenture* dapat meningkatkan retensi gigi tiruan. Laporan kasus ini bertujuan untuk memberi informasi tentang penatalaksanaan perawatan prostodonsia pada rahang atas dengan torus palatinus menggunakan gigi tiruan lengkap kerangka logam dengan *overdenture* kaitan magnet. Wanita 49 tahun datang ke klinik prostodonsia RSGM UGM Prof. Soedomo dengan keluhan ingin dibuatkan gigi tiruan. Pasien mengeluh banyak gigi atas dan bawah yang telah dicabut karena karies sehingga kesulitan dalam mengunyah. Hasil pemeriksaan pada rahang atas menunjukkan adanya torus palatinus, dan hanya tersisa gigi 23 dengan kondisi non vital dan telah dilakukan perawatan endodontik. Pasien kehilangan gigi 37,36,34,44,45,46,47 pada rahang bawah. Anamnesa, pemeriksaan klinis, pencetakan model studi, gigi 23 dipertahankan sebagai penyangga *overdenture* magnet, dipreparasi berbentuk *dome shaped*, dilakukan pengambilan guta perca sesuai dengan panjang *keeper*, sementasi *keeper*. Pencetakan model kerja, pembuatan kerangka logam gigi tiruan lengkap rahang atas dengan plat palatal yang terbuka di bagian torus palatinus dan kerangka logam gigi tiruan sebagian rahang bawah, penyusunan gigi dan pasang coba penyusunan gigi pada pasien, prosesing laboratorium, lalu insersi seluruh gigi tiruan, dilakukan pengecekan estetis, fonetik dan oklusi lalu pada gigi tiruan rahang atas dilakukan pemasangan kaitan magnet pada permukaan *fitting surface*. Penggunaan *overdenture* dengan kaitan magnet dapat meningkatkan retensi pada gigi tiruan lengkap rahang atas dengan torus palatinus.

Kata kunci: kaitan magnet; *overdenture*; torus palatinus

ABSTRACT: *Overdenture of magnetic attachment in the upper jaw with the palatine torus. Torus palatine may cause a retention problem on a complete denture. Overdenture is a full or partial denture that is supported by mucoperiosteum and some teeth or radices that have undergone endodontic treatment. Magnetic attachment on abutment teeth of the overdenture may improve its retention. This case study aims to inform about prosthetic treatment management of maxilla with torus palatine using full denture frame overdenture with magnetic attachment. A 49 years old female patient came to RSGM Prof. Soedomo with a chief complaint to have dentures for her upper and lower teeth, which have been extracted, so that she has a mastication difficulty. Intraoral examination revealed torus palatine on the maxilla, 23 non-vital, and has been treated endodontic. Patient loss of teeth 37,36,34,44,45,46,47. Anamnesis, clinical examination, preserve 23 as the abutment of magnetic attachment, 23 was prepared became dome-shaped surface, gutta-percha was removed as long as keeper length, and then cemented the keeper. The steps of metal framework fabrication were work model impression. A maxillary complete denture frame with an open plate on the torus palatine region and mandibular moveable partial denture frame combine with thermoplastic nylon fabrication and artificial tooth placement, followed by mouth try-in, and laboratory processing. Anesthetic, phonetic, and occlusion evaluations were examined. Magnetic installation on the fitting surface of maxillary denture was done later. Conclusion: the overdenture with magnetic attachment use may improve retention of the full denture on maxilla with torus palatine.*

Keywords: *magnetic attachment; overdenture; torus palatine*

PENDAHULUAN

Kehilangan gigi dapat berpengaruh pada senyum dan rasa percaya diri seseorang. Penderita kehilangan gigi memiliki banyak pilihan sebelum memperoleh perawatan, karena bidang prostetik sudah semakin maju. Salah satu pilihannya adalah gigi tiruan sebagian lepasan kerangka logam dan *overdenture* kaitan magnet.¹ Di Indonesia gigi tiruan akrilik lebih banyak dibuat dibandingkan dengan gigi tiruan kerangka logam, sehingga belum terbiasa pada waktu membuat gigi tiruan kerangka logam, desainnya tidak memanfaatkan keunggulan bahan logam.²

Pasien dengan beberapa gigi yang masih tinggal dan memerlukan gigi tiruan lepasan hendaknya dilakukan diagnosa secara cermat demi menjamin perawatan alternatif yang teliti pada gigi tiruannya. Jika gigi dicabut akan diikuti proses resorpsi tulang alveolar, karenanya akan memperburuk retensi dan stabilisasi gigi tiruan. Keputusan mempertahankan atau mencabut gigi-gigi yang masih tinggal adalah suatu masalah, dan alternatif rencana perawatan yang harus dikembangkan sebelum keputusan akhir dibuat.¹

Salah satu alternatif dalam pembuatan gigi tiruan lengkap dengan mempertahankan gigi yang masih tinggal pada beberapa kondisi tertentu adalah menggunakan *overdenture*. *Overdenture* merupakan gigi tiruan lepasan yang menutupi satu atau beberapa gigi asli yang telah dilakukan modifikasi, akar gigi asli, atau *dental implant*. Mempertahankan gigi asli sebagai penyangga *overdenture* bertujuan untuk menambah dukungan, retensi dan stabilisasi gigi tiruan. Penggunaan *overdenture* membutuhkan suatu pertimbangan tersendiri bagi seorang dokter gigi dalam merencanakan kemungkinan alternatif rencana perawatan konstruksi gigi tiruan bagi pasien.³

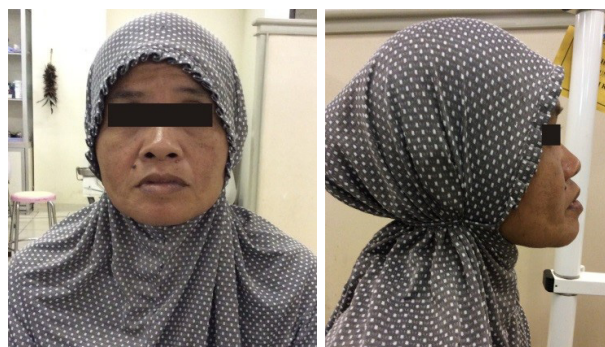Torus merupakan penonjolan yang terbentuk oleh tulang kortikal yang padat dengan sedikit *bone marrow* yang diselimuti oleh mukosa tipis dengan sedikit vaskularisasi jika terbentuk di daerah palatum maka disebut torus palatine. Torus palatina bukan merupakan penyakit atau tanda dari suatu penyakit tetapi jika ukurannya besar, akan menjadi masalah

dalam konstruksi dan pemakaian gigi tiruan.⁴ Pada kasus dengan adanya torus palatina membutuhkan perencanaan dan desain yang tepat agar dihasilkan protesa yang baik dan memuaskan. Laporan kasus ini bertujuan untuk memberi informasi tentang penatalaksanaan perawatan prostodonsia pada rahang atas dengan torus palatinus menggunakan gigi tiruan lengkap kerangka logam dengan *overdenture* kaitan magnet. Persetujuan publikasi, telah diberikan oleh pasien.

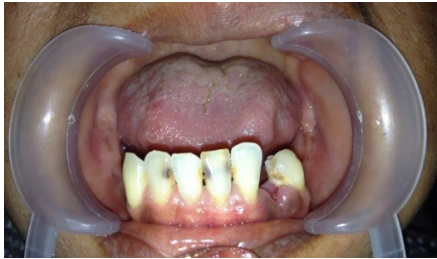METODE

Pasien wanita, 50 tahun datang ke klinik Prostodonsia Rumah Sakit Gigi dan Mulut Universitas Gadjah Mada Prof. Soedomo. Pasien tidak percaya diri dengan penampilannya serta merasa kesulitan dalam mengunyah karena banyak gigi atas dan bawah yang telah dicabut. Pasien pernah menggunakan gigi tiruan akrilik namun saat ini telah rusak dan tidak dapat dipakai lagi. Pasien ingin dibuatkan gigi tiruan yang nyaman dipakai dan memiliki estetis baik.

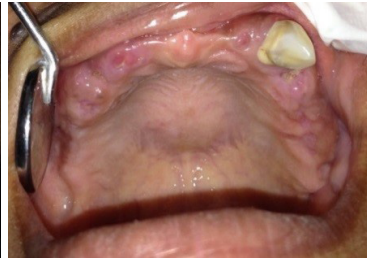Pada pemeriksaan klinis ekstra oral, wajah tampak simetris (Gambar 1). Pemeriksaan intraoral menunjukkan terdapat torus palatinus berbentuk oval, dengan menyisakan gigi 23 (Gambar 2) pada rahang atas dengan kondisi telah dilakukan perawatan saluran akar dan tanpa keluhan. Pada rahang atas, gigi yang hilang meliputi 18, 17, 16, 15, 14, 13, 12, 11, 21, 22, 24, 25, 26, 27, 28. Sedangkan pada rahang bawah, gigi yang hilang meliputi 48, 47, 46, 45, 44, 33, 35, 36, 37, 38 (Gambar 3). Hasil pemeriksaan radiografis pada gigi 23 menunjukkan jaringan pendukung yang baik dan tidak ada lesi periapikal. Setelah melalui suatu diskusi dengan



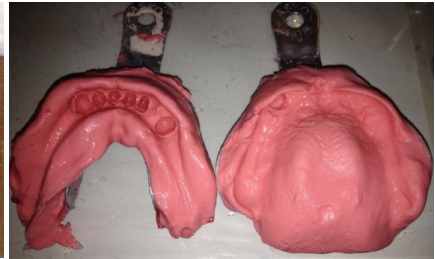Gambar 1. Wajah tampak depan Gambar 2. Wajah tampak samping



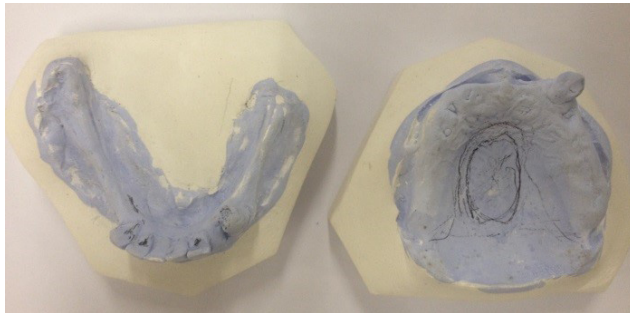
Gambar 3. Gigi-geligi rahang bawah menunjukkan gigi yang hilang



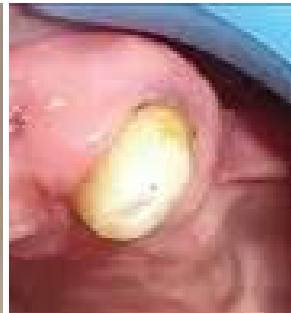Gambar 4. Pemeriksaan intraoral pada rahang atas, tampak torus palatinus berbentuk oval dan gigi 23



Gambar 5. Hasil pencetakan alginat



Gambar 6. Model studi




Gambar 7. Preparasi gigi 23 penyanggaberbentuk Dome-shaped

pasien akhirnya disetujui untuk pembuatan gigi tiruan lengkap kerangka logam rahang atas dengan kaitan magnet pada gigi 23 dan gigi tiruan sebagian lepasan kerangka logam rahang bawah dengan kombinasi *thermoplastic nylon*. Sebelum memulai perawatan, pasien terlebih dahulu diminta untuk menandatangani *inform consent*.

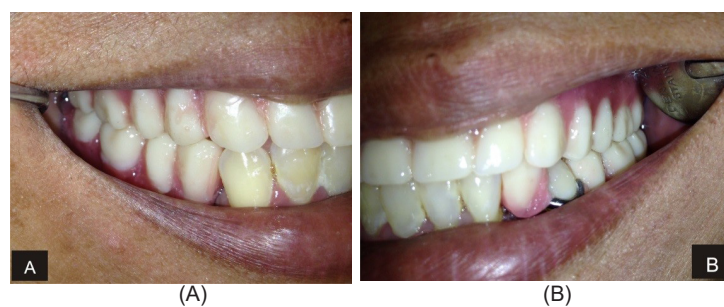Pada kunjungan pertama dilakukan pencetakan model studi menggunakan bahan cetak hidrokoloid irreversible (alginat), kemudian cetakan di cor dengan *stone gips* (Gambar 5,6). Penentuan warna anasir gigi A3 vita. Rahang atas dengan klasifikasi Kennedy kelas I serta rahang bawah dengan klasifikasi Kennedy kelas I modifikasi 1. Desain gigi tiruan yang direncanakan adalah gigi tiruan lengkap kerangka logam pada rahang atas dengan plat yang dibuka pada bagian torus palatinus dan dilengkapi dengan kaitan magnet pada gigi 23, sedangkan pada rahang bawah menggunakan gigi tiruan sebagian kerangka logam rahang bawah dengan cengkram akers pada gigi 34, mayor konektor berupa plat lingual serta cengkram *wrap around* pada gigi 32 dan 43. Pada kunjungan kedua, gigi 23 yang telah dirawat saluran

akar dipreparasi coronal sampai setinggi ± 2 mm di atas gingiva membentuk *dome-shaped* (Gambar 7). Guta Perca pada saluran akar, diambil sebagiannya ± 4 mm (setinggi keeper) dengan menggunakan *gates glidden drill*. *Setting keeper* pada saluran akar gigi 23. Kavitas ditutup sementara dengan menggunakan tumpatan sementara. Rahang atas dicetak untuk pembuatan sendok cetak individual. Sendok individual rahang atas dibuat dengan *shellac*. *Shellac* dilunakkan di atas api spiritus, kemudian diletakkan diatas studi model. *Shellac* dipotong sesuai dengan batas fisiologis, yaitu ± 2 mm di atas batas anatomis, yang telah digambar pada model. Pemotongan bisa dilakukan dengan gunting bila lunak atau dengan bur bila mengeras. Kemudian dibuat pegangan sendok cetak individual dan dibuat pula lubang-lubang dengan jarak kurang lebih 5 mm.

Pada kunjungan ketiga, sendok cetak individual dicoba pada mulut pasien lalu dilakukan pencetakan model kerja menggunakan *polyvinyl siloksan* (exaflex, GC), dengan teknik pencetakan mukodinamik. Hasil cetakan dikirim ke laboratorium untuk dibuatkan base plate kerangka logam.



Gambar 8. (A), (B), (C) Penentuan hubungan maksila dan mandibula

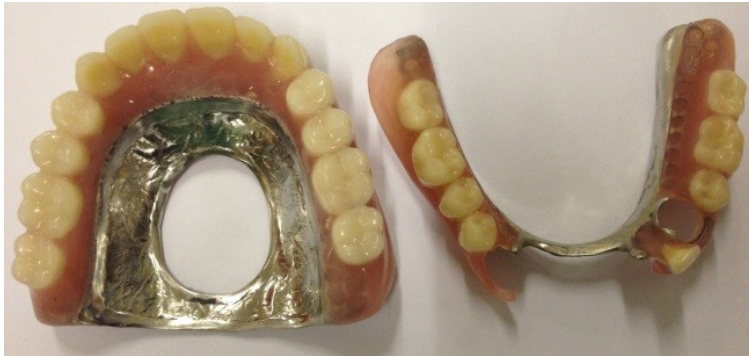

Gambar 9. Try-in susunan gigi anasir

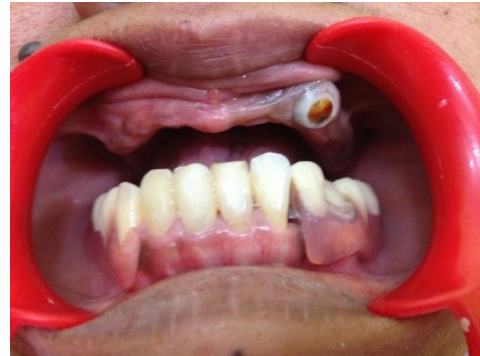Pada kunjungan keempat, dilakukan *try-in base plate* kerangka logam, dilanjutkan dengan pembuatan galangan gigit. Garis chamfer dibuat lalu galangan gigit disejajarkan. Pada galangan gigit anterior disesuaikan dengan oklusal guide plane yang sejajar dengan garis intra pupil sedangkan pada galangan gigit posterior disejajarkan dengan garis chamfer (Gambar 8 A, B, C). Selanjutnya dilakukan penentuan relasi rahang atas dan rahang bawah dengan menggunakan metode willis. Kemudian dilakukan fiksasi galangan gigit, penanaman pada artikulator, dan penyusunan anasir gigi. Pada kunjungan kelima, dilakukan *try-in* susunan gigi (Gambar 9 A, B) lalu hasilnya diproses ke laboratorium.

Kunjungan keenam, dilakukan sementasi keeper magnet pada gigi penyangga 23 (Gambar 10, 11), kemudian dilakukan insersi gigi tiruan kerangka logam rahang atas dan bawah. Dilakukan pengecekan terhadap retensi, oklusi, stabilisasi dan fonetik. Dilanjutkan dengan insersi keeper magnet menggunakan resin semen. Setelah itu, di atas keeper magnet diberi tanda dengan *indelible pencil*. Gigi tiruan rahang atas diposisikan secara

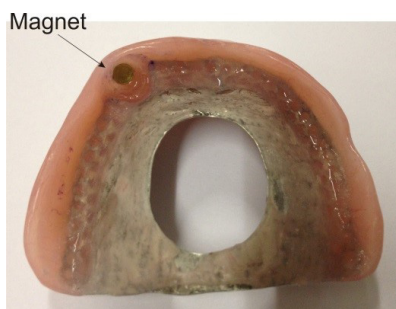
benar, sehingga tanda berupa warna pensil tampak pada base plate. Base plate rahang atas kemudian dikerok pada bagian yang terkena tinta pensil, disesuaikan dengan besar magnet yang akan dipasang. Lubang kecil dibuat pada permukaan polis untuk tempat keluar akrilik yang berlebihan. Magnet kemudian diletakkan diatas keeper pada posisi yang baik. *Self curing acrylic resin* diaduk dan dimasukkan kedalam lubang yang telah dipersiapkan. Gigi tiruan kemudian dipasang pada posisi yang benar dan pasien diminta untuk melakukan oklusi sentrik sampai setting selesai. Gigi tiruan rahang atas dilepas, sehingga magnet akan ikut menempel pada *base plate*, sisa *acrylic* pada *base plate* dibersihkan dan dipoles (Gambar 12). Gigi tiruan diinsersikan kembali ke dalam mulut pasien (Gambar 13). Pasien diberi instruksi bagaimana memasang dan melepas gigi tiruan, cara merawat gigi tiruan dan edukasi pemeliharaan kebersihan mulut. Pasien dianjurkan untuk kontrol seminggu kemudian. Pada saat kontrol tidak ada keluhan yang dirasakan, pasien sudah semakin nyaman dengan gigi tiruannya, retensi, stabilisasi, oklusi, dan fonetik baik.



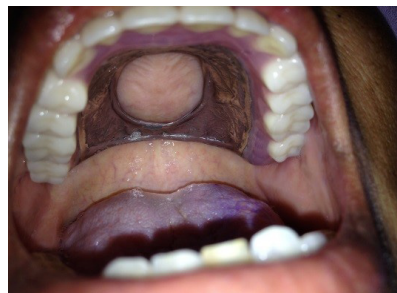Gambar 10. Gigi tiruan setelah di prosesing



Gambar 11. Gigi penyangga setelah insersi keeper magnet



Gambar 12. Gigi tiruan setelah dipasang magnet pada area fitting surface



Gambar 13. Insersi gigi tiruan

PEMBAHASAN

Torus palatina mempunyai ukuran dan bentuk yang bervariasi, bisa berupa tonjol kecil tunggal atau tonjol multilobular yang luas. Torus lebih sering terjadi pada wanita daripada laki-laki dan umum terjadi ditengah palatum durum. Torus palatinus bukan merupakan penyakit atau tanda dari suatu penyakit tetapi jika ukurannya besar, akan menjadi masalah dalam konstruksi dan pemakaian gigi tiruan.⁵

Penyebab utama adanya torus baik itu pada mandibula (torus mandibularis) maupun palatina (torus palatinus) saat ini belum diketahui dengan pasti. Teori yang saat ini paling diterima secara luas adalah berhubungan dengan genetik. Peneliti menyebutkan bahwa torus diturunkan secara autosomal dominan. Anak perempuan, ibu dan nenek memiliki autosomal dominan, torus palatina ditemukan terdapat pada semua wanita tersebut.⁴

Torus tidak membutuhkan penanganan kecuali jika menjadi besar dan mengganggu penempatan

protesa gigi dan fungsi rongga mulut atau menyebabkan ulcer karena trauma yang berulang. Menurut Ardan indikasi pengambilan torus adalah apabila mengganggu stabilitas gigi tiruan lepasan, apabila ukurannya terlalu besar, dan apabila tidak dilakukan relief pada landasan gigi tiruan.²

Pada kasus ini, pasien wanita berusia 50 tahun ingin dibuatkan gigi tiruan. Kondisi rahang atas klasifikasi Applegate-Keneddy kelas I, hanya menyisakan gigi 23 disertai adanya torus palatina.

Sedangkan rahang bawah klasifikasi applegate kennedy kelas I modifikasi 1A. Torus palatina singular, cukup luas namun tidak terlalu menonjol berukuran panjang 21 mm, lebar 17 mm, tinggi 4 mm, sehingga tidak diperlukan pembedahan. Namun hal ini dapat menjadi masalah bagi gigi tiruan lepasan jika tidak ditangani dengan desain gigi tiruan yang tepat.

Rahang atas direncanakan pembuatan *overdenture* gigi tiruan lengkap kerangka logam dengan desain plat yang dibuka pada bagian palatal serta menggunakan kaitan magnet pada gigi 23.

Plat yang dibuka di bagian palatal bertujuan untuk menghindari torus palatina, namun konsekuensi dari desain yang seperti ini adalah pengap area (ruang hampa udara) menjadi tidak terbentuk, sehingga retensi menjadi berkurang. Oleh karena itu, untuk menambah retensi, digunakan kaitan magnet pada gigi 23 sebagai penyangga overdenture. Keuntungan desain plat yang dibuka dibagian palatalnya adalah pasien merasa lebih nyaman jika dibandingkan dengan plat palatal penuh.

Banyak keuntungan yang didapat dari penggunaan *overdenture* antara lain: mempertahankan bentuk *processus alveolaris*, mengurangi gaya horizontal pada gigi penyangga, mempertahankan sensorik saraf periodontal (reseptor proprioseptif), mempunyai retensi dan stabilisasi yang baik, dapat memperbaiki oklusi dan estetik serta *convertibility* yaitu apabila suatu saat gigi asli sebagai penyangga harus dicabut, maka *overdenture* dapat diubah menjadi gigi tiruan biasa dengan *relining* atau *rebasing*.¹

Evaluasi pasien setelah menggunakan gigi tiruan ini menunjukkan adanya fungsi pengunyahan, penelanan dan estetis yang baik. Pasien merasa nyaman, percaya diri dan dapat mengunyah dengan baik tanpa adanya gangguan fonetik. Fungsi pengunyahan yang baik dapat terwujud karena retensi dan stabilisasi gigi tiruan yang baik. Hal ini membuktikan bahwa pemakaian kaitan magnet pada gigi penyangga overdenture meningkatkan retensi dan stabilisasi gigi tiruan. Ini sesuai dengan laporan kasus Anupam, dkk. (2014) bahwa penggunaan kaitan magnet pada gigi penyangga overdenture dapat memberikan dukungan, retensi dan stabilisasi pada gigi tiruan.⁶

Selain itu banyak teori yang menyatakan bahwa pemakaian magnet sebagai kaitan overdenture telah terbukti secara klinis dapat meningkatkan retensi gigi tiruan. Basker dan Davenport (2002) menggunakan magnet yang dibuat dari *cobalt-samarium* untuk meningkatkan retensi *overdenture*. Namun kelemahan dari konstruksi sistem *magnet* ini adalah rendahnya retensi terhadap korosi.

Untuk mengatasi rendahnya retensi terhadap korosi Tanaka dan Minoru menggunakan magnet yang terbuat dari *neodymium-iron-boron* yang lebih baik daripada *cobalt-samarium* dan merupakan tingkatan tertinggi dari kualitas *stainless steel* dan tahan karat.⁷

Magnet yang digunakan pada laporan kasus ini merupakan jenis magnet yang tahan korosi karena dibuat dengan lapisan khusus *chromium-rich layer* yang melindungi *keeper* dan magnet dari kebocoran yang dapat berakibat korosi. Magnet ini juga telah memenuhi standar kebocoran sebesar 0.02 T.

Rasa nyaman dan tidak adanya gangguan fonetik setelah pasien memakai gigi tiruan ini dikarenakan desain plat palatal yang dibuka pada bagian torus (*anterior-posterior palatal plate*). Hal ini berbeda jika desain plat palatal dibuat penuh menutupi palatum (*full palatal plate*). Loney mengatakan bahwa *anterior-posterior palatal strap* diindikasikan untuk kasus gigi tiruan lepasan dengan adanya torus palatina.⁸

Rahang bawah direncanakan pembuatan gigi tiruan sebagian lepasan kerangka logam kombinasi *thermoplastic nylon*. Hal ini dimaksudkan untuk mendapatkan gigi tiruan dengan retensi dan stabilisasi yang baik disertai estetis yang memuaskan.

Kombinasi frame dengan bahan *thermoplastic nylon* dipilih pada kasus ini karena alasan estetis. Warna dan bentuk dapat menyerupai kenampakan alami dari jaringan gingiva sehingga hampir tidak ada perbedaan antara gigi tiruan dan gigi asli, hal ini dapat menambah rasa percaya diri pasien. bahan *thermoplastic nylon* mempunyai fleksibilitas lebih baik dibandingkan dengan resin akrilik.⁹ *Thermoplastic nylon* memiliki keuntungan sangat baik dalam stabilitas maupun flexibilitas. *Thermoplastic nylon* dapat dibuat kurang dari 1.52 mm, sementara ketebalan resin akrilik minimum 1.52 mm, sehingga jika dikombinasikan dengan kerangka logam tidak memberikan ketebalan yang berlebihan.¹⁰

KESIMPULAN

Overdenture dengan kaitan magnet merupakan suatu alternatif pilihan perawatan yang memungkinkan dalam pembuatan gigi tiruan lepasan dengan cara mempertahankan gigi yang masih tersisa dan menambahkan kaitan magnet sebagai dukungan untuk meningkatkan retensi dan stabilisasi gigi tiruan.

DAFTAR PUSTAKA

1. Margo A. Gigi tiruan tumpang: konsep dan filosofi baru rehabilitasi oral. Jakarta: Penerbit Universitas Trisakti; 2008.
2. Ardan R. Desain gigi tiruan sebagian lepasan frame: kasus berujung bebas. Makalah disajikan pada Seminar Nasional Peril IKG. Bandung. 25-26 Mei 2007.
3. Kiernan D, Plummer K. Overview of single dentures, overdentures, and immediate dentures. textbook of complete dentures. USA: People's Medical Publishing House; 2009.
4. Garcia-Garcia AS, Jose Maria MG, Rafael GF, Angeles SR, Lucia OR. Current status of the torus palatinus and torus mandibularis. Med Oral Patol Cir Bucal. 2010; 15(2): e353-60.
5. Belsky JL, Josephine SH, Janet EH, Karl I, William J. Torus palatinus: a new anatomical correlation with bone density in postmenopausal women. The Journal of Clinical Endocrinology & Metabolism. 2003; 88(5): 2081-2086.
6. Anupam P, Anandakrishma GN, Vibha S, Suma J, Shally K. Mandibular overdenture retained by magnetic assembly. J Indian Prosthodont Soc. 2014; 14(1): S328-S333.
7. Basker RM, Davenport JC. Prosthetic treatment of the edentulous patient. ed. 5. London: Macmillan Press Ltd; 2011.
8. Loney RW. Removable partial denture manual. Halifax: Dalhousie University; 2011.
9. Kutsch VK, Whitehouse J, Schermerhorn K, Bower R. Dental thermoplastic, dentaltown magazine. www.docstoc.com. diunduh 2 mei 2016.
10. Ditolla M. Valplast: Flexible, Elastic Partial Dentures. www.drditolla.com; 5 (1). Diunduh 2 Mei 2016