

## STUDI KASUS

# Perawatan saluran akar dengan instrumen putar dan restorasi resin komposit penguat fiber

Andina Widyastuti\*✉, Pribadi Santosa\*\*

\*Program Studi Konservasi Gigi, Program Pendidikan Dokter Gigi Spesialis, Fakultas Kedokteran Gigi, Universitas Gadjah Mada, Yogyakarta, Indonesia

\*\*Departemen Konservasi Gigi, Fakultas Kedokteran Gigi, Universitas Gadjah Mada, Yogyakarta, Indonesia

\*JI Denta No 1 Sekip Utara, Yogyakarta, Indonesia; ✉ koresponden: [andinawidyastuti@gmail.com](mailto:andinawidyastuti@gmail.com)

---

### ABSTRAK

Perawatan saluran akar (PSA) merupakan perawatan dengan prinsip *triad endodontic* (*cleaning and shaping*, medikasi dan obturasi saluran akar). Pulpitis ireversibel merupakan salah satu indikasi dilakukannya pulpektomi (PSA pada gigi vital). Restorasi gigi posterior pasca PSA dengan jaringan sehat gigi yang adekuat dapat dilakukan menggunakan resin komposit dengan penguat pasak fiber *prefabricated*. Studi kasus ini bertujuan untuk menunjukkan keberhasilan PSA pulpitis ireversibel dengan restorasi akhir menggunakan resin komposit yang diperkuat pasak fiber *prefabricated*. Pasien perempuan berusia 26 tahun datang ke klinik Konservasi Gigi RSGM UGM Prof. Soedomo dengan keluhan nyeri pada gigi geraham kanan bawah setelah mengunyah makanan. Nyeri dirasakan berdenyut dengan durasi semalaman hingga pagi harinya. Gigi tersebut pernah dilakukan perawatan kaping pulpa satu bulan sebelumnya. Pemeriksaan radiograf menunjukkan terdapat kavitas dengan pulpa terbuka pada permukaan distal gigi 46. Diagnosa kasus ini adalah pulpitis ireversibel disertai periodontitis apikal. Dilakukan perawatan saluran akar multi kunjungan menggunakan instrumen putar (ProTaper Next™, Dentsply Maillefer, Ballaigues, Switzerland) pada gigi 46. Satu minggu pasca PSA dilakukan tumpatan resin komposit dengan penguat pasak fiber *prefabricated*. Evaluasi satu minggu pasca restorasi menunjukkan kondisi klinis baik dan tidak ada keluhan yang dirasakan pasien. Perawatan saluran akar dengan instrumen putar disertai restorasi resin komposit dengan penguat pasak fiber *prefabricated* menunjukkan keberhasilan pada kasus pulpitis ireversibel dengan periodontitis apikal.

**Kata kunci:** instrumen putar; pasak fiber *prefabricated*; perawatan saluran akar; pulpitis ireversibel; resin komposit

**ABSTRACT:** *Root canal treatment using rotary instrument with fiber post composite resin restoration. Root canal treatment (RCT) is a treatment with triad endodontic principle (cleaning and shaping, medication dan root canal obturation). Root canal treatment can be performed to treat irreversible pulpitis. The post RCT-treated posterior tooth with adequate remaining tooth structure can be restored using a prefabricated fiber post with composite resin. The aim of this case report is to show a successful treatment on an irreversible pulpitis case with prefabricated fiber post with composite resin as the final restoration. Twenty-six years old woman, came to the Clinic of Conservative Dentistry at Prof. Soedomo Dental Hospital Universitas Gadjah Mada with prolonged pain after chewing food on her lower right molar. She experienced a throbbing pain all night until the next day. According to the the patient's medical record, the complained tooth had a a pulp capping treatment a month before. The radiograph showed a cavity that extended to the pulp at the distal surface of the tooth. The diagnosis was irreversible pulpitis with an apical periodontitis. A multivisit RCT using rotary instrument (and evaluation a week after) was performed before the tooth was restored using the using the prefabricated fiber post with composite resin restoration. One week post-treatment evaluation showed the tooth was in good clinical condition and no symptom was reported. The RCT using rotary instrument that was followed by a final restoration using prefabricated fiber post with composite resin showed a good result on this reported irreversible pulpitis case.*

**Keywords:** *composite resin; irreversible pulpitis; prefabricated fiber post; root canal treatment; rotary instrument*

---

## PENDAHULUAN

Adanya jejas berupa stimulus yang merusak pada jaringan keras gigi dan jaringan pendukung gigi dapat menyebabkan adanya perubahan pada pulpa dan jaringan periradikuler. Stimulus tersebut dapat berupa stimulus fisik, kimiawi maupun bakterial. Stimulus-stimulus tersebut dapat menyebabkan kerusakan reversibel maupun kerusakan ireversibel, tergantung pada durasi, intensitas dan patogenitas stimulus, serta kemampuan pejamu untuk melawan stimulus dan memperbaiki kerusakan jaringan.<sup>1</sup>

Jejas pada pulpa yang berlangsung secara terus-menerus menyebabkan kondisi inflamasi pada pulpa yang dapat berlanjut menjadi pulpitis ireversibel.<sup>2</sup> Inflamasi ireversibel disebabkan oleh adanya jejas yang parah dan dapat mengarah pada terjadinya nekrosis pulpa dan perubahan pada jaringan periradikuler.<sup>1</sup> Pengambilan jaringan pulpa merupakan pilihan perawatan yang dapat dilakukan pada kasus pulpitis ireversibel.<sup>1,2</sup>

Perawatan saluran akar (PSA) merupakan perawatan dengan prinsip *triad endodontic*, antara lain *cleaning and shaping*, medikasi dan desinfeksi, serta obturasi saluran akar.<sup>3,4</sup> Perawatan saluran akar dapat dilakukan dalam satu kunjungan maupun multi kunjungan. Terdapat hal-hal yang perlu dipertimbangkan dalam menentukan jumlah kunjungan perawatan saluran akar pada pasien, antara

lain jumlah akar, waktu yang tersedia, serta keahlian yang dimiliki klinisi. Faktor lain yang perlu dipertimbangkan adalah tingkat keparahan gejala yang dialami pasien.<sup>2</sup>

Perawatan saluran akar satu kunjungan terdiri dari tindakan instrumentasi, desinfeksi dan obturasi saluran akar pada satu kali kunjungan, sedangkan pada PSA multi kunjungan, tahap instrumentasi dilakukan pada kunjungan pertama, kemudian dilanjutkan dengan tahap obturasi pada kunjungan kedua. Pada PSA multi kunjungan, desinfeksi dilakukan dengan cara irigasi saluran akar pada kedua kunjungan, serta penempatan *dressing* intrakanal sebagai bahan medikasi saluran akar antar kunjungan.<sup>5</sup>

Perawatan saluran akar satu kunjungan dengan durasi waktu yang panjang tidak sesuai

dilakukan pada pasien dengan gejala nyeri hebat, dengan atau tanpa pembengkakan. Pengurangan rasa nyeri merupakan perawatan yang lebih tepat dilakukan pada kasus tersebut. Tahap obturasi saluran akar dapat ditunda dan dapat dilakukan pada kunjungan berikutnya.<sup>2</sup>

Restorasi pada gigi pasca PSA bertujuan untuk menjaga sisa jaringan keras gigi dari terjadinya fraktur, mencegah terjadinya infeksi ulang pada sistem saluran akar, serta menggantikan struktur gigi yang hilang. Pemilihan bahan dan teknik restorasi pada gigi pasca PSA sangat tergantung pada jaringan gigi yang tersisa. Hal ini sangat berkaitan erat dengan prognosis jangka panjang pada gigi pasca PSA.<sup>2</sup>

Gigi pasca PSA dapat direstorasi menggunakan bahan resin komposit. Restorasi resin komposit direk dapat dilakukan pada gigi pasca PSA. Restorasi resin komposit direk merupakan indikasi untuk dilakukan pada kasus dengan kehilangan jaringan gigi yang hilang pada bagian mahkota dengan jumlah minimal.<sup>2</sup> Apabila terdapat perluasan kavitas akibat proses karies, prosedur PSA maupun prosedur restorasi, maka perlu dipertimbangkan penggunaan pasak untuk memperkuat restorasi.<sup>6</sup> Restorasi gigi posterior pasca PSA dengan jaringan sehat gigi yang adekuat dapat dilakukan menggunakan resin komposit dengan penguat pasak fiber *prefabricated*.

Studi kasus ini bertujuan untuk menunjukkan keberhasilan PSA pada kasus pulpitis ireversibel disertai periodontitis apikalis dengan restorasi akhir menggunakan resin komposit yang diperkuat pasak fiber *prefabricated*. Pasien telah menyetujui kasus perawatan giginya untuk dipublikasikan.

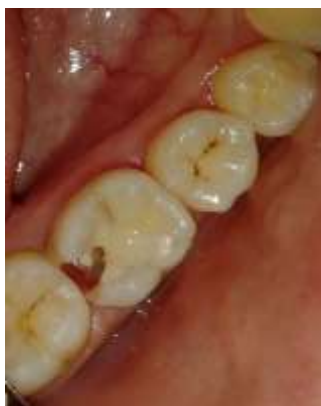## METODE

Pasien perempuan berusia 26 tahun datang ke klinik Konservasi Gigi RSGM UGM Prof. Soedomo dengan keluhan nyeri pada gigi geraham kanan bawah setelah mengunyah makanan. Nyeri dirasakan berdenyut dengan durasi semalaman hingga pagi harinya. Gigi tersebut pernah dilakukan perawatan kaping pulpa satu bulan sebelumnya.

Pemeriksaan objektif menunjukkan terdapat kavitas dengan kedalaman dentin pada permukaan

disto-oklusal gigi 46. Tampak adanya semen ionomer kaca pada kasar kavitas (Gambar 1). Dilakukan tes sondasi (+), tes perkusi (+) (sakit), tes palpasi (-) dan tes termal dengan klor etil (+). Pasien memiliki kebersihan rongga mulut sedang, dengan oklusi Angle kelas I, *overjet* 2,1 mm, *overbite* 2,4 mm dan kontak dengan gigi antagonis normal. Keadaan jaringan gingiva serta mukosa mulut lainnya normal. Pemeriksaan radiografis menunjukkan terdapat kavitas dengan pulpa terbuka pada permukaan distal gigi 46, tidak terdapat area radiolusen pada daerah periapikal (Gambar 2).

Berdasarkan hasil pemeriksaan subjektif, pemeriksaan objektif dan pemeriksaan penunjang (pemeriksaan radiografis), diagnosis kasus ini adalah pulpitis ireversibel disertai periodontitis apikalis. Rencana perawatan pada kasus ini adalah pulpektomi dan restorasi resin komposit kelas II dengan penguat pasak fiber *pre-fabricated* pada gigi 46. Prognosis kasus ini adalah baik karena sisa jaringan keras gigi masih banyak, saluran akar terlihat jelas, serta pasien kooperatif. Pada kunjungan pertama dilakukan pemeriksaan subjektif, pemeriksaan objektif, foto intraoral, radiograf, kemudian ditentukan diagnosis dan rencana perawatan. Pasien diberi penjelasan mengenai prosedur perawatan dan biaya serta waktu perawatan. Pasien menyetujui tindakan perawatan ini dan pasien menandatangani *informed*

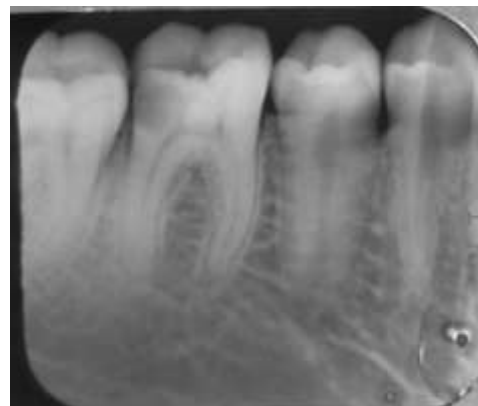

**Gambar 1.** Gambaran klinis gigi 46 dilihat dari oklusal. Terdapat kavitas dengan kedalaman dentin pada permukaan disto-oklusal gigi 46. Terlihat adanya tumpatan semen ionomer kaca pada dasar kavitas. Terlihat pula adanya tumpatan resin komposit pada permukaan oklusal gigi 46.

*consent*. Kemudian dilakukan pengukuran panjang kerja estimasi menggunakan radiograf periapikal (radiograf preoperatif) dengan cara panjang gigi pada radiograf dikurangi 1 mm. Didapatkan panjang kerja estimasi saluran akar mesiobukal 18,5 mm, mesiolingual 18 mm, distobukal 19 mm dan distolingual 18,5 mm.

Pemeriksaan *vital sign* menunjukkan tekanan darah pasien 110/70 mmHg. Selanjutnya dilakukan disinfeksi area anestesi menggunakan povidon iodine, kemudian dilakukan anestesi lokal secara infiltrasi pada mukosa bukal dan mukosa lingual gigi 46, serta anestesi intrapulpal pada gigi 46 menggunakan larutan lidokain HCL + epinefrin (Pehacain®, Phapros, Semarang) sebanyak 0,5 ml pada masing-masing daerah injeksi.

Karies dibersihkan sampai didapatkan jaringan dentin yang sehat dengan ekskavator sendok dan *round metal bur*. Akses kavitas dibuka menggunakan *open access bur* (Endo Access Bur, Dentsply Maillefer, Ballaigues, Switzerland), kemudian dilakukan pemotongan atap pulpa menggunakan *non-cutting tip tapered bur* (Diamendo, Dentsply Maillefer, Ballaigues, Switzerland). Ditemukan 4 buah orifis, yaitu mesiobukal, mesiolingual, distobukal dan distolingual. Dilakukan ekstirpasi jaringan pulpa menggunakan *barbed broach* (Barbed Broaches, Sendoline, Stockholm, Sweden), kemudian diirigasi menggunakan NaOCl 2,5% (OneMed NaOCL 2,5%, PT. Inti Medicom



**Gambar 2.** Radiograf preoperatif gigi 46, terdapat kavitas dengan pulpa terbuka pada bagian tanduk pulpa saluran akar distal gigi.

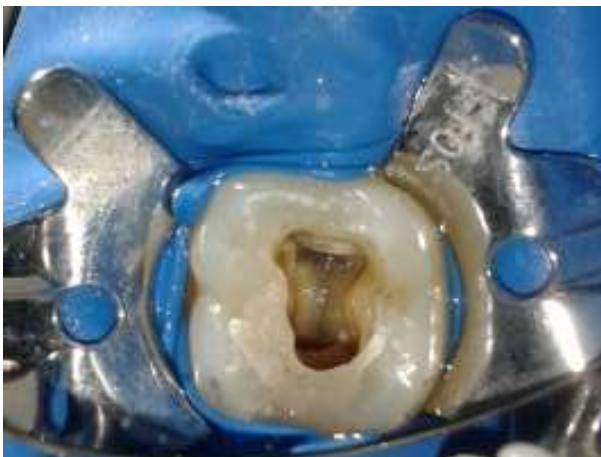Retailindo, Surabaya) sebanyak 2,5 mL dan salin sebanyak 2,5 mL.

Selanjutnya dilakukan *rewalling* dinding distal gigi 46 (Gambar 3) dengan semen ionomer kaca modikasi resin (GC Gold Label 2 LC, GC Corporation, Tokyo, Japan). Area kerja diisolasi dengan *cotton roll*, kemudian matriks *sectional* (Unimatrix, TDV Dental Ltda., Pomerode, Santa Catarina, Brazil) diletakkan pada permukaan distal gigi 46. Kavitas dibersihkan dengan klorheksidin diglukonat 2% (Cavity Cleanser™, Bisco Inc., Schaumburg, Illinois, USA) untuk menghilangkan *smear layer*, kemudian dibilas dengan salin. Aplikasi asam poliakrilat (Dentin Conditioner, GC Corporation, Tokyo, Japan) diaplikasikan selama 10 detik, kemudian dibilas dengan air dan dikeringkan. Konus guta perca (Protaper Next™ gutta percha point X1, Dentsply Maillefer, Ballaigues, Switzerland) dimasukkan ke dalam orifis agar orifis tidak tersumbat oleh semen ionomer kaca. Semen ionomer kaca modifikasi resin (GC Gold Label 2 LC, GC Corporation, Tokyo, Japan) diaduk di atas *paper pad* hingga mencapai konsistensi yang sesuai, kemudian diaplikasikan ke dalam kavitas menggunakan *ball applicator*. Semen dipolimerisasi dengan *light curing unit* (SmartLite® Focus® Pen Style L.E.D. Curing Unit, Dentsply DeTrey GmbH, Konstanz, Germany) selama 20 detik. Matriks *sectional* (Unimatrix, TDV Dental Ltda., Pomerode, Santa Catarina, Brazil) dilepas, kemudian dilakukan *finishing* menggunakan *pear-*

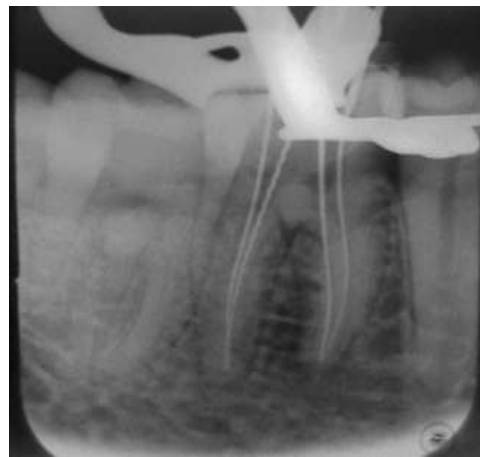*shaped diamond bur* (MANI Dia-Bur® EX-21EF, Mani, Inc., Tochigi, Japan).

Area kerja diisolasi menggunakan *rubber dam* (Osung Rubber Dam Set, Osung USA, Houston, Texas, USA). Dilakukan eksplorasi dan negosiasi saluran akar menggunakan K-File #6, K-File #8, K-File #10 dan K-File #15 (K-File, Dentsply Maillefer, Ballaigues, Switzerland) sesuai panjang kerja estimasi, sehingga didapatkan *apical patency* dan dikonfirmasi dengan *electronix apex locator* (Root ZX Mini, J. Morita MFG. Corp., Kyoto, Japan). Perhitungan panjang kerja (PK) sebenarnya dengan teknik elektronik menggunakan *electronic apex locator* (Root ZX Mini, J. Morita MFG. Corp., Kyoto, Japan). K-File #15 dimasukkan ke dalam saluran akar, kemudian dikonfirmasi dengan *electronic apex locator* (Root ZX Mini, J. Morita MFG. Corp., Kyoto, Japan). Perhitungan panjang kerja diperiksa ulang menggunakan metode observasi langsung dengan pengambilan radiograf periapikal (Gambar 4). Diperoleh panjang kerja saluran akar mesiobukal 18,5 mm, mesiolingual 18,5 mm, distobukal 19 mm dan distolingual 18,5 mm. Negosiasi saluran akar dilakukan menggunakan *rotary glide path file* (ProGlider™, Dentsply Maillefer, Ballaigues, Switzerland) sesuai panjang kerja untuk mendapatkan *glide path*.

Preparasi saluran akar dilakukan menggunakan *rotary file* dengan desain *rectangular cross-section* (ProTaper Next®, Dentsply Maillefer,



**Gambar 3.** Gigi 46 setelah dilakukan *rewalling* dinding distal. Terlihat 4 orifis pada gigi 46, yaitu orifis mesiobukal, mesiolingual, distobukal dan distolingual.



**Gambar 4.** Radiograf pengukuran panjang kerja saluran akar pada gigi 46.



Ballaigues, Switzerland) sesuai panjang kerja, hingga didapatkan *apical gauging*. Preparasi diawali dengan *file X1*, kemudian *glide path* kembali menggunakan *rotary glide path file* (ProGlider™, Dentsply Maillefer, Ballaigues, Switzerland), lalu dilanjutkan preparasi dengan *file X2*. Setiap pergantian instrumen selalu dilakukan irigasi dengan menggunakan NaOCl 2,5 % (OneMed NaOCL 2,5%, PT. Inti Medicom Retailindo, Surabaya) dan salin sebanyak 2,5 ml. Instrumen selalu dilumasi dengan EDTA *gel* 15% (Glyde File Prep® Root Canal Conditioner, Dentsply DeTrey GmbH, Konstanz, Germany).

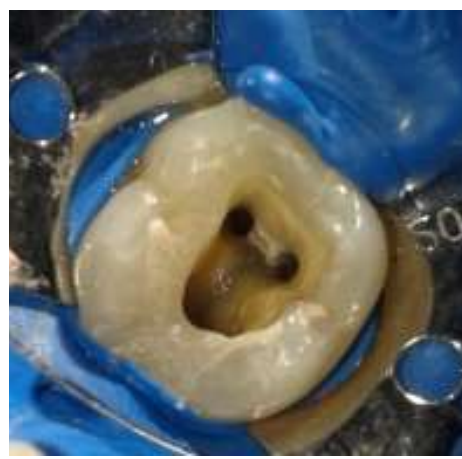
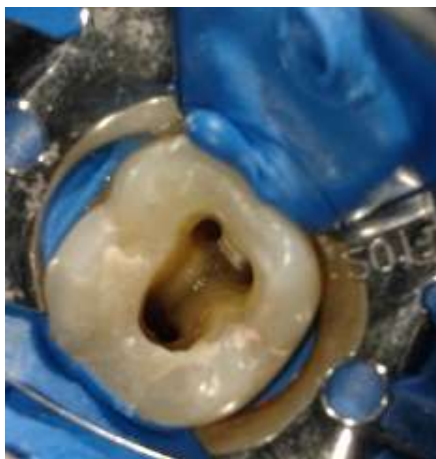Dilakukan pengecekan *apical gauging* menggunakan *K-file #25* dan didapatkan *apical gauging* pada *file* tersebut, sehingga preparasi berhenti di *file X2* pada masing-masing saluran akar. Dilakukan *finishing* saluran akar menggunakan *K-file #25* yang digerakkan mengelilingi seluruh dinding saluran akar (*circumferential filing*). Setelah preparasi saluran akar selesai, saluran akar diirigasi menggunakan larutan NaOCl 2,5% (OneMed NaOCL 2,5%, PT. Inti Medicom Retailindo, Surabaya) selama 3-5 menit dan larutan EDTA 17% (Smear Clear®, SybronEndo, Orange, California, USA) selama 1 menit kemudian dikeringkan dengan *paper point* steril.

Dilakukan medikasi intrakanal dengan kalsium hidroksida ( $\text{Ca(OH)}_2$ ) (Calcium Hydroxide PA, Biodinâmica Química E Farmacêutica LTDA., Ibiporã, Paraná, Brazil) yang dicampur dengan gliserin hingga membentuk konsistensi pasta. Pasta

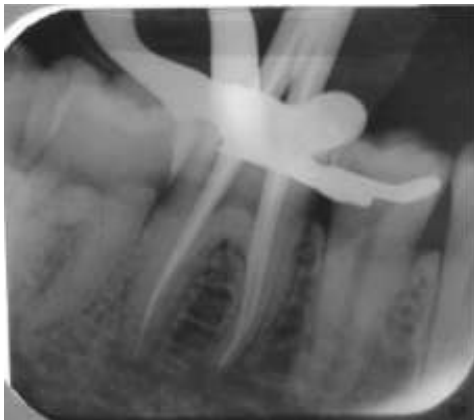$\text{Ca(OH)}_2$  diaplikasikan menggunakan lentulo spiral (Paste Filler, Sendoline, Stockholm, Sweden) yang dihubungkan pada *low speed handpiece* (Contra Angle Handpiece Latch Bur, Nakanishi Inc., Tochigi, Japan). Kavitas ditutup dengan *cotton pellet* steril dan dilakukan penumpatan sementara (Caviton, GC Corporation, Tokyo, Japan). Tidak ditemukan adanya keluhan pasien saat kunjungan kedua (satu minggu kemudian). Pemeriksaan objektif menunjukkan tumpatan sementara terlihat baik, tes perkusi (-) dan tes palpasi (-). Pada kunjungan ini dilakukan obturasi saluran akar.

Area kerja diisolasi menggunakan *rubber dam* (Osung, Rubber Dam Set, Osung USA, Houston, Texas, USA). Tumpatan sementara dibuka menggunakan *ultrasonic scaler* (Ultrasonic Scaller Piezo ART, BonART Co., Ltd., New Taipei City, Taiwan). Saluran akar diirigasi dengan NaOCl 2,5% (OneMed NaOCL 2,5%, PT. Inti Medicom Retailindo, Surabaya) dan salin, kemudian dikeringkan dengan *paper point* steril. Dilakukan pengepasan poin guta perca (Protaper Next™ gutta percha point X2, Dentsply Maillefer, Ballaigues, Switzerland) dan ditandai sesuai panjang kerja masing-masing saluran akar. Pengepasan ini kemudian dikonfirmasi dengan pengambilan radiograf periapikal (Gambar 6).

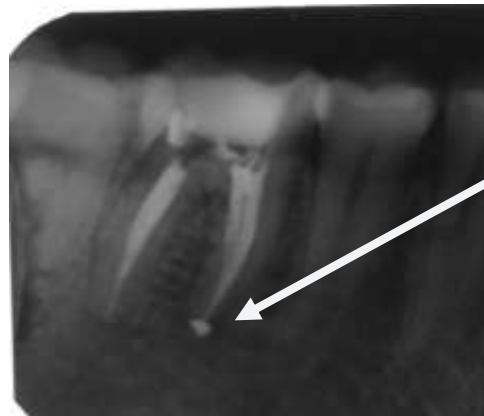Persiapan obturasi saluran akar, guta perca (Protaper Next™ gutta percha point X2, Dentsply Maillefer, Ballaigues, Switzerland) disterilkan dengan larutan NaOCl 2,5% (OneMed NaOCL 2,5%, PT. Inti Medicom Retailindo, Surabaya),



**Gambar 5.** Hasil preparasi saluran akar pada gigi 46 menggunakan instrumen putar



**Gambar 6.** Radiograf periapikal pengepasan poin guta perca.



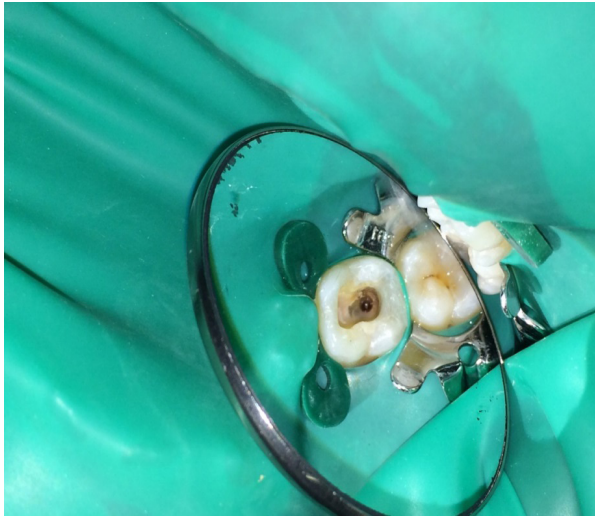**Gambar 7.** Hasil obturasi saluran akar pada gigi 46. Terlihat saluran akar telah terisi secara hermetis, serta terdapat *sealer puff* pada ujung apikal akar mesiobukal gigi 46

kemudian dibilas dengan alkohol 70% (OneMed Alkohol 70%, PT. Inti Medicom Retailindo, Surabaya) dan dikeringkan. Saluran akar diirigasi dengan larutan NaOCl 2,5% (OneMed NaOCL 2,5%, PT. Inti Medicom Retailindo, Surabaya) selama 5 menit dan EDTA cair 17% (Smear Clear®, SybronEndo, Orange, California, USA) selama 1 menit, kemudian dibilas menggunakan salin dan dikeringkan dengan *paper point* steril. Obturasi saluran akar dengan guta perca *single cone* menggunakan siler berbahan dasar resin epoksi (TopSeal®, Dentsply Maillefer, Ballaigues, Switzerland). Siler resin dimasukkan ke dalam saluran akar menggunakan lentulo spiral (Paste Filler, Sendoline, Stockholm, Sweden) yang telah ditandai *rubber stop 2/3* panjang kerja, kemudian diputar dengan *low speed handpiece* (Contra Angle Handpiece Latch Bur, Nakanishi Inc., Tochigi, Japan). Konus guta perca (Protaper Next™ gutta percha point X2, Dentsply Maillefer, Ballaigues, Switzerland) diolesi siler resin (TopSeal®, Dentsply Maillefer, Ballaigues, Switzerland) pada 1/3 apikal, kemudian dimasukkan ke dalam saluran akar. Pengisian saluran akar dilakukan pada masing-masing saluran akar, kemudian guta perca dipotong 2 mm dari orifis ke arah apikal dengan *plugger* (Gutta-Percha Plugger, Dentsply Maillefer, Ballaigues, Switzerland) yang dipanaskan dan dikondensasi secara ringan. Setelah itu, orifis mesiobukal, mesiolingual, dan distobukal ditutup

dengan semen ionomer kaca modifikasi resin (GC Gold Label 2 LC, GC Corporation, Tokyo, Japan), kemudian kavitas ditutup dengan tumpatan sementara (Caviton, GC Corporation, Tokyo, Japan). Pemeriksaan hasil pengisian saluran akar menggunakan radiograf periapikal. Hasil menunjukkan pengisian yang hermetis (Gambar 7).

Satu minggu pasca PSA, pasien dievaluasi. Tidak ada keluhan dari pasien. Pemeriksaan objektif menunjukkan tumpatan sementara terlihat baik, perkusi (-) dan palpasi (-). Pada kunjungan ini dilakukan restorasi pasca PSA, yaitu tumpatan resin komposit dengan penguat pasak fiber *pre-fabricated* (Radix® Fiber Post, Dentsply Maillefer, Ballaigues, Switzerland). Pasak yang digunakan adalah pasak no. 2.

Tumpatan sementara dibuka menggunakan *ultrasonic scaler* (Ultrasonic Scaller Piezo ART, BonART Co., Ltd., New Taipei City, Taiwan). *Rewalling* semen ionomer kaca dihilangkan menggunakan *diamond bur* (MANI Dia-Bur® EX-20, Mani, Inc., Tochigi, Japan). Preparasi kavitas menggunakan *small fissure diamond bur* (MANI Dia-Bur® SR-12, Mani, Inc., Tochigi, Japan). *Cavosurface* bukal dibevel menggunakan *flame diamond bur* (MANI Dia-Bur® FO-32, Mani, Inc., Tochigi, Japan). Jaringan email yang tidak didukung dentin di daerah *gingival wall* dihilangkan menggunakan *gingival margin trimmer* (Osung MT26, Osung USA, Houston, Texas, USA).



**Gambar 8.** Gigi 46 setelah *rewalling* dinding distal menggunakan resin komposit

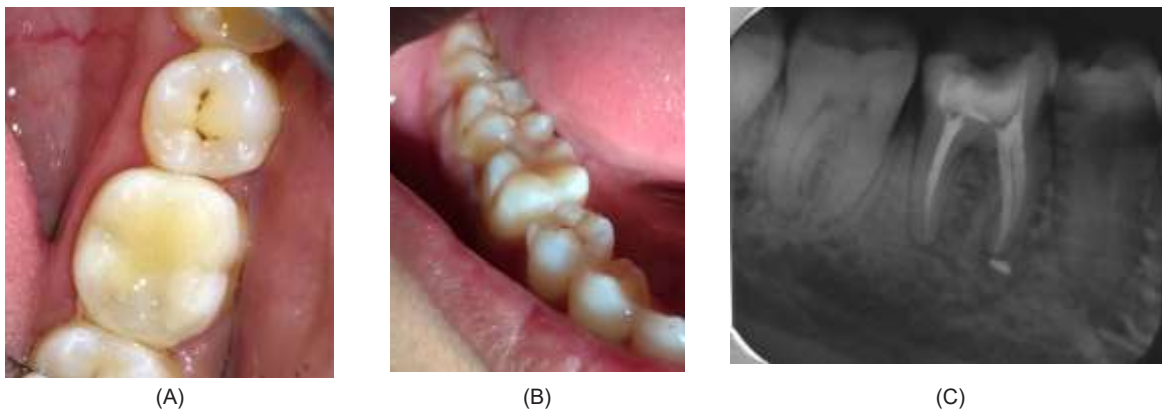
Pengurangan guta perca dilakukan menggunakan *peesoo reamer* (Largo® Peeso Reamer, Dentsply Maillefer, Ballaigues, Switzerland), kemudian dilanjutkan dengan preparasi saluran pasak.

Tahap selanjutnya yaitu pembuatan dinding distal gigi 46 menggunakan resin komposit. Kavitas dibersihkan dengan klorheksidin diglukonat 2% (Cavity Cleanser™, Bisco Inc., Schaumburg, Illinois, USA) untuk menghilangkan *smear layer*, kemudian dibilas dengan akuades. Area kerja diisolasi menggunakan *cotton roll*, kemudian matriks *sectional* (Unimatrix, TDV Dental Ltda., Pomerode, Santa Catarina, Brazil) dipasang pada gigi 46. Permukaan kavitas dietsa menggunakan asam fosfat 37% (DenFil™ Etchant-37, Vericom

Co., Ltd., Gyeonggi-do, Korea) selama 15 detik pada email dan 10 detik pada dentin, kemudian dibilas dengan air dan dikeringkan dengan *cotton pellet* lembap.

Permukaan kavitas diberi bahan bonding (Prime & Bond® One Select, Dentsply DeTrey GmbH, Konstanz, Germany) selama 20 detik, kemudian dihembuskan angin dengan arah tidak langsung pada permukaan kavitas, lalu disinari selama 10 detik menggunakan light curing unit (SmartLite® Focus® Pen Style L.E.D. Curing Unit, Dentsply DeTrey GmbH, Konstanz, Germany). Dilakukan aplikasi resin komposit *packable* (Ceram. X® duo warna D3 dan E3, Dentsply DeTrey GmbH, Konstanz, Germany) untuk membentuk dinding distal gigi 46. Setelah dinding distal terbentuk, area kerja dapat diisolasi dengan baik menggunakan *rubber dam* (Osung Rubber Dam Set, Osung USA, Houston, Texas, USA) untuk pemasangan pasak fiber dan restorasi akhir (Gambar 8).

Area kerja diisolasi menggunakan *rubber dam* (Osung Rubber Dam Set, Osung USA, Houston, Texas, USA), kemudian seluruh permukaan kavitas dan saluran pasak dietsa dan diberi bahan *bonding* dengan prosedur yang sama seperti pada tahap sebelumnya. Semen resin (SmartCEM 2, Dentsply Caulk, Milford, Delaware, USA) diaplikasikan ke dalam saluran pasak, kemudian pasak fiber diinsersikan dan disinari selama 40 detik. Selanjutnya dilakukan aplikasi resin komposit *bulk fill* sebagai pengganti dentin (SDR, Dentsply Caulk, Milford, Delaware, USA) dan disinari



**Gambar 9.** Hasil restorasi akhir pada gigi 46 menggunakan resin komposit dan penguat pasak fiber *pre-fabricated*, (A) (B) Secara klinis, terlihat tumpatan dengan hubungan tepi yang baik, (C) Secara radiografis, terlihat obturasi saluran akar yang hermetis disertai *sealer puff* pada bagian apikal akar mesial.

selama 20 detik. Kemudian dilakukan penempatan menggunakan resin komposit *packable* (Ceram. X® duo warna D3 dan E3, Dentsply DeTrey GmbH, Konstanz, Germany ) dengan teknik inkremental.

Oklusi diperiksa menggunakan *articulating paper*, dilanjutkan dengan *finishing* restorasi resin komposit menggunakan *fine finishing bur* dan *polishing* menggunakan *polishing spiral wheels* (Sof-Lex™ Spiral Wheels, 3M Oral Care, St. Paul, Minnesota, USA ). Evaluasi satu minggu pasca restorasi menunjukkan kondisi klinis baik dan tidak ada keluhan yang dirasakan pasien.

## PEMBAHASAN

Terbukanya pulpa karena proses karies, trauma, ataupun kesalahan iatrogenik dapat mengakibatkan terjadinya infeksi pada pulpa dan timbulnya gejala nyeri pada pasien.<sup>7</sup> Infeksi mikroba dari lesi karies merupakan etiologi yang paling banyak ditemukan pada kasus pulpitis dan periodontitis apikal. Tingkat keparahan inflamasi pulpa sangat berhubungan dengan jumlah bakteri penghasil iritan, serta letak bakteri dan produk-produknya terhadap pulpa. Infeksi bakteri akan mencapai pulpa dan berkembang melalui pulpa yang vital, menyebabkan degenerasi pulpa dan memulai proses peradangan periapikal.<sup>8</sup>

Kunci dari keberhasilan perawatan kaping pulpa adalah restorasi yang rapat dan baik.<sup>7</sup> Pada kasus ini, pasien datang dengan kavitas terbuka, tanpa adanya tumpatan sementara maupun tumpatan permanen di atas bahan kaping pulpa. Hal ini menyebabkan tidak adanya restorasi yang rapat dan adekuat untuk menutup bahan kaping pulpa, sehingga terjadi kegagalan perawatan kaping pulpa yang dilakukan sebelumnya. Kegagalan perawatan kaping pulpa dapat mengakibatkan timbulnya gejala pulpitis ireversibel pada pasien. Tidak jarang hal ini berakhir pada pencabutan gigi atau perawatan saluran akar (PSA).<sup>7</sup>

Pulpektomi (PSA pada gigi vital) dilakukan untuk menghilangkan seluruh jaringan pulpa dan iritan yang dapat menyebabkan jejas pada gigi dan jaringan periodontal. Pada kasus ini dilakukan pulpektomi multi kunjungan karena adanya pulpitis ireversibel disertai periodontitis apikal. Perawatan

saluran akar satu kunjungan dengan durasi waktu yang panjang tidak sesuai dilakukan pada pasien dengan gejala nyeri hebat. Pengurangan rasa nyeri merupakan perawatan yang lebih tepat dilakukan pada kasus tersebut.<sup>2</sup> Pengurangan rasa nyeri berupa penempatan bahan *dressing* untuk mengurangi jumlah bakteri dalam saluran akar pada PSA multi kunjungan.<sup>5</sup>

Tahap *cleaning and shaping* merupakan salah satu aspek yang paling signifikan dan mendasar dalam perawatan saluran akar. Pada kasus ini preparasi saluran akar dilakukan menggunakan instrumen putar. Perawatan saluran akar menggunakan instrumen putar diindikasikan untuk saluran akar yang sempit dan bengkok, seperti yang dijumpai pada gigi molar. Penggunaan instrumen putar pada PSA memungkinkan terciptanya preparasi saluran akar yang lebih besar daripada menggunakan instrumen *hand-use*. Hal ini dapat menciptakan pembersihan dinding saluran akar yang lebih baik, serta memungkinkan terjadinya turbulensi aliran cairan irigasi yang lebih baik. Semakin besar hasil preparasi saluran akar, maka semakin memungkinkan masuknya jumlah cairan irigasi yang lebih banyak, sehingga meningkatkan efek kimia dari larutan irigasi tersebut dalam saluran akar.<sup>9</sup>

Saat ini, instrumen putar saluran akar yang tersedia menggunakan bahan dasar nikel titanium (NiTi). Instrumen putar berbahan NiTi terbukti dapat meningkatkan kualitas preparasi saluran akar, baik secara klinis maupun laboratoris. Instrumen NiTi memiliki beberapa keunggulan, antara lain memiliki ketahanan tinggi terhadap korosi, sangat elastis, serta memiliki kemampuan menyimpan memori bentuk dengan baik.<sup>10</sup>

Perawatan pada kasus ini menggunakan instrumen putar NiTi dengan desain *rectangular cross-section* (ProTaper Next®, Dentsply Maillefer, Ballaigues, Switzerland). Desain *rotary file* ini memungkinkan kekuatan preparasi yang lebih besar, serta menggabungkan konvergensi tiga fitur desain: persentase *taper* yang progresif, teknologi *M-wire*, dan desain *offset* yang digunakan untuk gerakan *file continuous*.<sup>11</sup> Bentuk geometri *cross section* dari *file* NiTi juga memainkan peranan



penting pada tahap preparasi saluran akar. ProTaper Next® memiliki penampang *rectangular cross-section* dan taper menurun pada bagian koronal *file*. Hal ini memungkinkan ProTaper Next® memiliki kekuatan preparasi dan kelenturan yang tinggi, sehingga menghasilkan pergerakan yang lebih baik pada bagian lurus di saluran akar yang sangat melengkung.<sup>12</sup>

Hasil perawatan menunjukkan hasil preparasi saluran akar yang baik. Terlihat saluran yang terpreparasi dengan baik pada area melengkung saluran akar hingga mencapai konstriksi apikal, sehingga dapat terobtulasi dengan rapat dan baik (Gambar 6, Gambar 7). Pada bagian orifis juga terlihat preparasi koronal yang baik, menghasilkan preparasi koronal yang lebar, sehingga memudahkan dalam tahap irigasi dan obturasi (Gambar 5). ProTaper Next® menghasilkan kemampuan *shaping* yang unggul pada area melengkung di saluran akar, serta menghasilkan preparasi koronal saluran akar yang lebih baik.<sup>12</sup> ProTaper Next® juga menghasilkan kebersihan sepertiga apikal dinding saluran akar dari *smear layer* yang unggul secara signifikan.<sup>13</sup>

Tujuan utama PSA adalah untuk mendesinfeksi seluruh sistem saluran akar, meliputi eliminasi mikroorganisme dan komponen mikroba, serta mencegah terjadinya infeksi ulang selama dan setelah PSA. Pada kasus ini digunakan larutan sodium hipoklorit (NaOCl), *ethylene-diamine-tetra-acetic acid* (EDTA) dan salin sebagai bahan irigasi saluran akar.

Penggunaan NaOCl dan EDTA merupakan protokol standar dalam irigasi saluran akar.<sup>10</sup> Sodium hipoklorit merupakan bahan irigasi utama dalam PSA. Sodium hipoklorit memiliki sifat antibakteri dan mampu melarutkan jaringan organik.<sup>14</sup> Sodium hipoklorit (NaOCl) selain digunakan pada tahap irigasi, juga digunakan pada tahap instrumentasi untuk meningkatkan sebanyak mungkin waktu paparan NaOCl dalam saluran akar.<sup>15</sup> Sodium hipoklorit memiliki kelemahan, yaitu tidak dapat melarutkan jaringan anorganik, sehingga penggunaan NaOCl dikombinasikan dengan larutan EDTA.<sup>16</sup>

*Ethylene-diamine-tetra-acetic acid* memiliki kemampuan untuk mendekomposisi jaringan anorganik yang terdapat pada debris intrakanal. Sebagai cairan irigasi, EDTA digunakan pada konsentrasi 17%.<sup>17</sup> Salin digunakan sebagai irigasi perantara di antara irigasi NaOCl dan EDTA. Hal ini disebabkan karena EDTA dapat menurunkan kemampuan antibakteri dan kemampuan melarutkan jaringan organik pada NaOCl. Sehingga NaOCl dan EDTA tidak boleh berada dalam saluran akar pada saat yang bersamaan.<sup>10,17</sup>

Pada kasus ini digunakan kalsium hidroksida ( $\text{Ca}(\text{OH})_2$ ) sebagai bahan medikamen/*dressing* intrakanal antar kunjungan. Bahan medikamen adalah bahan antimikrobal yang diletakkan di dalam saluran akar di antara kunjungan PSA, dengan tujuan untuk menghancurkan sisa-sisa mikroorganisme dan mencegah terjadinya reinfeksi mikroorganisme.<sup>18</sup> Aplikasi pasta  $\text{Ca}(\text{OH})_2$  dalam saluran akar minimal selama 7 hari untuk dapat mengeliminasi dan/atau mengurangi jumlah bakteri yang tersisa setelah preparasi biomekanikal.<sup>19</sup> Kalsium hidroksida memiliki tingkat alkalinitas yang tinggi, sehingga berkontribusi pada kemampuan antibakterial hingga mencapai dentin intratubular. Alkalinitas yang tinggi pada pasta  $\text{Ca}(\text{OH})_2$  juga berkontribusi dalam kemampuan pembentukan jaringan keras pada masa penyembuhan.<sup>18,20</sup>

Perawatan saluran akar yang baik akan menciptakan *hermetical seal*, sehingga tubuh penjamu akan dapat melakukan mekanisme penyembuhan dengan baik pada jaringan periapikal, serta dapat mencegah terjadinya infeksi ulang pada saluran akar. *Hermetical seal* dapat mencegah terjadinya penetrasi ulang mikroorganisme dan produk-produk bakteri ke dalam sistem saluran akar.<sup>21</sup> Pada perawatan ini, saluran akar terisi dengan baik dan hermetis hingga mencapai konstriksi apikal (Gambar 7).

Pada tahap obturasi kasus ini digunakan siler epoksi resin TopSeal® (Dentsply Maillefer, Ballaigues, Switzerland). Siler epoksi ini merupakan jenis siler yang baik untuk penutupan apikal saluran akar. Siler epoksi resin merupakan jenis siler yang unggul dalam kemampuan *periapical sealing* saluran akar, sehingga mendukung terciptanya

*hermetical seal* yang baik.<sup>22</sup> TopSeal® (Dentsply Maillefer, Ballaigues, Switzerland) memiliki nama lain yaitu AH Plus (Dentsply Sirona, Konstanz, Germany).<sup>23</sup>

Pada Gambar 7 dan Gambar 9C, terlihat adanya *sealer puff*, yaitu siler yang ekstrusi ke jaringan periapikal di bagian apikal akar mesial. Siler TopSeal® termasuk siler yang biokompatibel bila terjadi ekstrusi ke jaringan periapikal. TopSeal® menunjukkan sitotoksitas sedang pada 1 minggu pertama setelah terjadi paparan pada sel jaringan periradikular (*osteoblast-like cells*), dan berkurang seiring dengan berjalannya waktu. Sitotoksitas TopSeal® menurun setelah 1 minggu paparan terhadap *osteoblast-like cells* jaringan periradikular.<sup>24</sup> Pada kasus ini, tidak terjadi adanya nyeri maupun sakit pada 1 dan 2 minggu observasi pasca terjadinya ekstrusi siler ke jaringan periapikal. Sehingga siler TopSeal® aman digunakan sebagai bahan obturasi saluran akar.

Restorasi akhir yang dipilih pada kasus ini adalah restorasi resin komposit kelas II dengan penguat pasak fiber *pre-fabricated* pada gigi 46. Restorasi resin komposit direk dipilih karena kerusakan jaringan pada bagian mahkota gigi 46 tidak terlalu banyak dan masih dapat direstorasi secara direk. Resin komposit memiliki kekuatan kompresif sekitar 280 Mpa dan modulus Young sebesar 10-16 Gpa. Kekuatan ini mendekati kekuatan dan modulus dentin, sehingga resin komposit baik digunakan untuk mempertahankan struktur gigi yang ada dengan baik.<sup>2</sup>

Pada kasus ini, kavitas pada gigi 46 diklasifikasikan menjadi kavitas kelas II menurut GV Black, dengan kehilangan 1 permukaan proksimal yaitu pada permukaan disto-oklusal. Restorasi resin komposit merupakan indikasi untuk dilakukan pada gigi yang kehilangan satu permukaan proksimal. Penggunaan teknik inkremental sangat penting dilakukan pada kasus ini untuk mengurangi *shrinkage stress* yang dapat timbul pada gigi selama proses polimerisasi.<sup>2</sup>

Pasak fiber *pre-fabricated* diaplikasikan sebagai penguat restorasi. Terdapat kerusakan yang cukup luas ke arah apikal pada permukaan distal gigi 46, sehingga pasak fiber *pre-fabricated*

digunakan untuk mendukung keberhasilan jangka panjang dari restorasi resin komposit tersebut. Pelekatan pasak fiber ke dinding saluran akar dapat meningkatkan distribusi gaya yang diterima di sepanjang akar. Penggunaan pasak fiber juga dapat menurunkan risiko terjadinya fraktur akar, serta berkontribusi dalam memperkuat jaringan gigi yang tersisa. Pasak fiber *pre-fabricated* memiliki keunggulan yaitu dapat mentransmisikan cahaya di sepanjang permukaan pasak, sehingga dapat menyempurnakan polimerisasi semen resin di bagian apikal saluran pasak.<sup>2</sup> Evaluasi satu minggu pasca restorasi menunjukkan kondisi klinis baik dan tidak ada keluhan yang dirasakan pasien.

## KESIMPULAN

Perawatan saluran akar dengan instrumen putar disertai restorasi resin komposit dengan penguat pasak fiber *prefabricated* menunjukkan keberhasilan pada kasus pulpitis ireversibel disertai periodontitis apikalis.

## DAFTAR PUSTAKA

1. Chandra BS, Krishna VG. Grossman's endodontic practice 12<sup>th</sup> ed. New Delhi: Wolters Kluwer Health, Pvt. Ltd; 2010. 131.
2. Hargreaves KM, Berman LH. Cohen's pathways of the pulp 11<sup>th</sup> ed. Missouri: Elsevier; 2016. 28, 79-82, 821-822, 825.
3. Ruddle CJ. Endodontic controversies: structural & technological insights. Dent Today; 2017.
4. Jadhav RJ, Mattigatti S, John LC, Ingale P. Crucial radiographic appraisal of roots – a key to endodontic success. J Ind Dent Assoc Kochi. 2019; 1(2): 44-50.
5. Schwendicke F, Göstemeyer G. Single-visit or multiple-visit root canal treatment: systematic review, meta-analysis and trial sequential analysis. BMJ Open. 2017; 7: e013115.
6. Pitt Ford TR. Restorasi Gigi (terj.) ed 2. Jakarta: Penerbit Buku Kedokteran EGC; 1993.
7. Hilton TJ. Keys to clinical success with pulp capping: a review of the literature. Oper Dent. 2009; 34(5): 615-625.

8. Fouad AF, Khan AA. *Essential endodontology: prevention and treatment of apical periodontitis* 3<sup>rd</sup> ed. New Jersey: John Wiley & Sons Ltd.; 2020. 60.
9. Rodrigues RCV, Zandi H, Kristoffersen AK, Enersen M, Mdala I, Ørstavik D, Rocas IN, Siqueira Jr JF. *J Endod.* 2017.
10. Peters OA, Paqué F. Current development in rotary root canal instrument technology and clinical use: A review. *Quintessence Int.* 2010; 41: 479-488.
11. Ruddle CJ, Machtou P, West JD. The shaping movement: fifth-generation technology. *Dent Today.* 2013; 32(4): 94-99.
12. Al Ahmed AM, Al Omari M, Mostafa AA, Assery M. Shaping ability of waveone and protaper next rotary nickel-titanium file systems in simulated curved root canals. *Int J Prev Clin Dent Res.* 2017; 4(2): 102-108.
13. Amda N, Juni Jekti N, Trilaksana AC, Rovani CA, Natsir N, Mattulada IK. Penilaian kebersihan sepertiga apikal dinding saluran akar dari smear layer dengan menggunakan rotary instrument dengan disain convex triangular dan rectangular. *Dentofasial.* 2015; 14(1): 65-70.
14. Zehnder M. Root canal irrigants. *J Endod.* 2006; 32: 389-398.
15. Beus C, Safavi K, Stratton J, Kaufman B. Comparison of the effect of two endodontic irrigation protocols on the elimination of bacteria from root canal system: a prospective, randomized clinical trial. *J Endod.* 2012; 38: 1479-1483.
16. Plotino G, Cortese T, Grande NM, Leonardi DP, Giorgio GD, Testarelli L, Gambarini G. New technologies to improve root canal disinfection. *Braz Dent J.* 2016; 27(1): 3-8.
17. Clarkson RM, Podlich HM, Moule AJ. Influence of ethylenediaminetetraacetic acid on the active chlorine content of sodium hypochlorite solutions when mixed in various proportions. *J Endod.* 2011; 37: 538-543.
18. Pannu R, Berwal V. Calcium hydroxide in dentistry: a review. *J Appl Dent Med Sci.* 2017; 3(3): 24-31.
19. Mohammadi Z, Shalavi S, Yazdizadeh M. Antimicrobial activity of calcium hydroxide in endodontics: a review. *Chonnam Med J.* 2012; 48: 133-140.
20. Pereira TC, De Vasconcelos LRSM, Graeff MSZ, Duarte MAH, Bramante CM, De Andrade FB. Intratubular disinfection with tri-antibiotic and calcium hydroxide pastes. *Acta Odontol Scand.* 2016: 1-7