

## STUDI KASUS

# Rehabilitasi pasien pasca hemimaksilektomi dengan obturator resin akrilik

Mohammad Faid Fahlevy\*, Haryo Mustiko Dipoyono\*\*, Esti Tjahjanti\*\* dan Endang Wahyuningtyas\*\*✉

\*Program Pendidikan Dokter Gigi Spesialis Prostodonsia, Fakultas Kedokteran Gigi, Universitas Gadjah Mada, Yogyakarta, Indonesia

\*\*Departemen Prostodonsia, Fakultas Kedokteran Gigi, Universitas Gadjah Mada, Yogyakarta, Indonesia

\*\*Jl Denta No 1 Sekip Utara, Yogyakarta, Indonesia; ✉ koresponden: [endang\\_wtyas2014@ugm.ac.id](mailto:endang_wtyas2014@ugm.ac.id)

---

### ABSTRAK

Hemimaksilektomi merupakan operasi pengangkatan sebagian dari palatal dan maksila yang mengakibatkan defek pada integritas rongga mulut. Defek menyebabkan terjadinya hubungan antara rongga hidung dan mulut serta malformasi palatum dan agenese gigi. Penutupan defek dilakukan dengan menggantikan jaringan keras, lunak, dan gigi yang hilang menggunakan protesa maksilofasial intraoral yaitu obturator. Laporan kasus ini bertujuan mengkaji rehabilitasi obturator resin akrilik pada pasien pasca hemimaksilektomi. Pasien pria, 55 tahun datang ke RSGM Prof. Soedomo dengan keluhan defek pada palatal yang mengakibatkan suara sengau. Pemeriksaan menunjukkan terdapat defek pada bagian kanan *palatum durum*, defek gingiva labial dexter, serta kehilangan gigi 12, 13, 14, 15, 16, dan 17. Tatalaksana perawatan: Pasien dibuatkan obturator resin akrilik untuk menutup defek pada palatum pasca hemimaksilektomi dan menggantikan gigi yang hilang. Pencetakan menggunakan hidrokoloid *irreversible* yang diberi kain kassa pada defek untuk menahan bahan cetak agar tidak masuk ke hidung. Insersi obturator menunjukkan penutupan defek palatum oleh obturator resin akrilik menutup dengan baik. Retensi, stabilisasi dan oklusi pada pemakaian obturator baik, suara sengau berkurang, sayap labial menutup defek gingiva labial. Pada kontrol 1 minggu tidak ada keluhan, pasien merasa puas, suara sengau berkurang, estetik, pengunyahan dan penelanan baik. Kesimpulan: Obturator resin akrilik dapat merehabilitasi defek palatal pasca hemimaksilektomi dan mengembalikan fungsi bicara, penelanan, pengunyahan, dan estetik.

**Kata kunci:** akrilik; hemimaksilektomi; obturator; resin

**ABSTRACT:** *Rehabilitation of post hemimaxillectomy patient using acrylic resin obturator. Hemimaxillectomy is the surgical removal of one entire side of the upper jaw, leaving patients with defects that endanger the integrity and function of the oral cavity, lead to oroantral communication and also leads to malformations of the palate and agenesis of teeth adjacent to the defect. Abnormal defect closure was done by replacing the hard, soft tissues and missing teeth using an intraoral maxillofacial prosthesis called an obturator. The purpose of the case study is to investigate the rehabilitation of post hemimaxillectomy patients using acrylic resin obturator. Case: 55 years old male patient came to RSGM Prof. Soedomo with chief complaint palate defect that causes nasal voice. Intraoral examination revealed a large palate defect in the right of palate durum segment, also defect on left labial gingiva, and missing teeth. Case Management: Acrylic resin obturator was made to cover the defect of palate post hemimaxillectomy and replaced missing teeth. Impression was taken with hydrocolloid irreversible and gauze that covers the defect to avoid alginate entering the nasal cavity. The insertion of acrylic resin obturator showed cleft palate was covered well. The retention, stabilization, and occlusion were excellent; the nasal voice was reduced, defect on left labial gingiva were covered by the labial wing. At control after one-week insertion, there was no complaint; the patient was satisfied because the nasal voice was reduced, esthetic, mastication, and swallowing function was restored. Conclusion: Acrylic resin obturator in the patient's palate defect post hemimaxillectomy can reduce nasal voice, restore esthetic, swallowing, and mastication functions.*

**Keywords:** *acrylic; hemimaxillectomy; obturator; resin*

---

## PENDAHULUAN

Tindakan operasi pembedahan pada daerah wajah akan mengakibatkan cacat wajah, gangguan fungsi bicara, penelanan, pengunyahan, estetik serta kejiwaan penderita dan dapat menimbulkan masalah pada rehabilitasinya.<sup>1</sup> Hemimaksilektomi adalah pengangkatan secara bedah salah satu sisi rahang atas meliputi premaksila, maksila dan palatum durum. Biasanya dilakukan bersamaan dengan proses pengangkatan neoplasma. Hemimaksilektomi berfungsi untuk menghilangkan jaringan atau struktur akibat perluasan atau keterlibatan dari suatu keganasan dalam rongga mulut.<sup>2</sup> Defek palatal yang dihasilkan dari hemimaksilektomi menyebabkan kesulitan berbicara, menelan dan pengunyahan.<sup>3</sup> Tindakan maksilektomi ada tiga macam yaitu maksilektomi marginal, maksilektomi total, dan maksilektomi radikal, dan dalam menentukan pilihan tindakan maksilektomi tergantung pada kerusakan tulang.<sup>4</sup>

Klasifikasi defek menurut Aramany, dibagi menjadi enam yaitu<sup>1</sup>: Klas I: *Defect unilateral* maksila sampai batas *median line* dan gigi yang tersisa terletak pada sisi yang lain. Kasus ini paling sering dijumpai pada pasca *hemimaxillectomy*. Klas II: *Defect unilateral*, dengan gigi yang tersisa pada anterior sisi *defect* masih ada. Klas III: *Defect* pada bagian tengah palatum dengan gigi yang tersisa masih ada pada kedua sisi. Klas IV: *Defect bilateral* maksila melewati *median line* dengan gigi yang tersisa pada regio posterior salah satu sisi. Klas V: *Defect bilateral* maksila pada region posterior, dengan gigi yang tersisa pada regio anterior kedua sisi. Klas VI: *Defect bilateral* maksila pada regio anterior, dengan gigi yang tersisa pada regio posterior kedua sisi.

Untuk mengganti jaringan gigi dan mulut yang diambil pada waktu operasi maka sangat dibutuhkan rehabilitasi dengan dibuatkan suatu protesa maksilofasial. Pembuatan protesa maksilofasial bertujuan mengembalikan fungsi bicara dan mengunyah, membantu proses penyembuhan jaringan lunak dan psikologis penderita.<sup>5</sup> Obturator merupakan suatu alat yang digunakan untuk menutup celah langit-langit, membantu penelanan,

memperbaiki fungsi bicara sehingga dapat menghindari sengau atau desis, mempertahankan lebar lengkung maksila dan susunan gigi serta memperbaiki pertumbuhan langit-langit.<sup>6</sup> Tujuan studi pustaka adalah mengkaji rehabilitasi obturator resin akrilik pada pasien pasca hemimaksilektomi.

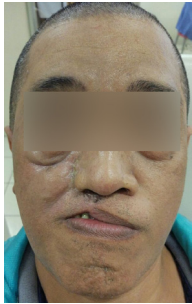## METODE

Aspek klinis pasien. Pasien pria usia 55 tahun datang ke klinik Prostodontia Rumah Sakit Gigi dan Mulut Universitas Gadjah Mada Prof. Soedomo dengan keluhan defek pada langit - langit pasca hemimaksilektomi. Pasien satu bulan yang lalu telah dilakukan operasi pengangkatan tumor pada daerah langit-langit rahang atas sebelah kanan. dan sekarang datang ingin dibuatkan gigi tiruan untuk memperbaiki fungsi pengunyahan, estetik dan fonetik.

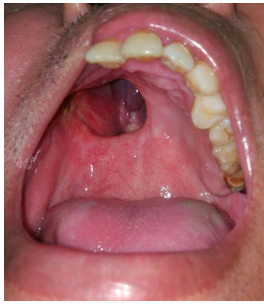**Diagnosis dan etiologi.** Pasien dilakukan pemeriksaan klinis ekstraoral, wajah tampak asimetris karena adanya defek pada sisi sebelah kanan (Gambar 1). Pemeriksaan intraoral menunjukkan terdapat defek yang dalam pada langit-langit sisi sebelah kanan palatum durum dan molle sampai daerah sinus serta kehilangan gigi 12, 13, 14, 15, 16, 17, 18 (Gambar 2). Pada rahang atas sebelah kanan regio 12 bagian labial tampak defek pada gingiva yang meluas hingga nasal (Gambar 3). Sebelum memulai perawatan, pasien terlebih dahulu diminta untuk menandatangani *inform consent*.

**Perawatan dan hasil.** Pasien dilakukan pencetakan model kerja dengan bahan cetak alginat (Aroma, GC) yang dilapisi kain kassa pada sisi defek untuk menahan agar bahan cetak tidak masuk ke hidung. Sendok cetak yang digunakan adalah *perforated stock tray*. Hasil cetak kemudian di cor dengan *stone gips*. (Gambar 4)

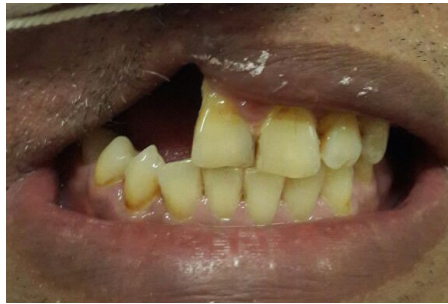Selanjutnya menentukan desain obturator resin akrilik. Konektor mayor obturator resin akrilik berupa plat palatal penuh dengan perluasan basis ke distal. *Direct retainer* yang digunakan adalah cengkeram C klamer pada gigi 11, 23, dan C klamer dengan modifikasi sandaran oklusal pada gigi 25 dan 27. Defek diisi dengan *hollow bulb* hampa



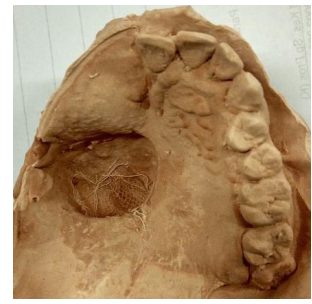
**Gambar 1.** Wajah tampak depan



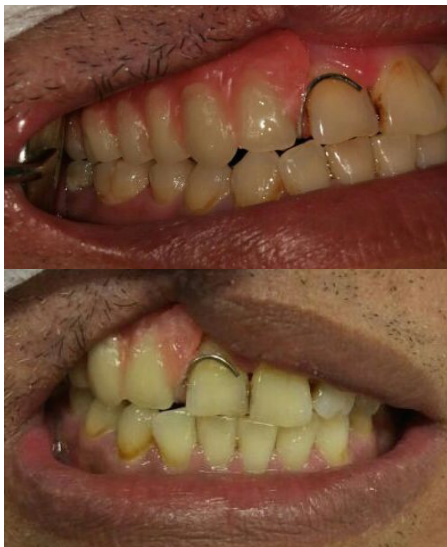**Gambar 2.** Celah pada langit-langit



**Gambar 3.** Defek pada gingiva labial regio 12



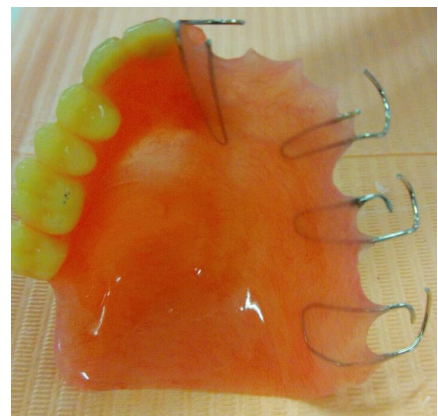
**Gambar 4.** Model kerja gipsium



**Gambar 5.** Try in gigi



**Gambar 6.** Obturator resin akrilik tampak dari fitting surface



**Gambar 7.** Obturator resin akrilik tampak oklusal

udara agar gigi tiruan ringan sehingga pasien merasa nyaman.

Dilakukan pembuatan *baseplate* obturator resin akrilik dan dilakukan *try in baseplate* resin akrilik. Adaptasi antara plat dengan mukosa, retensi dan stabilisasi telah diperiksa. Plat beradaptasi dengan baik, tidak menimbulkan tekanan, iritasi atau sakit pada jaringan mulut serta retensi dan stabilisasi baik. Selanjutnya dilakukan pembuatan catatan oklusi sentrik. Pemilihan warna dan bentuk gigi disesuaikan dengan bentuk wajah, warna kulit, umur dan jenis kelamin pasien.

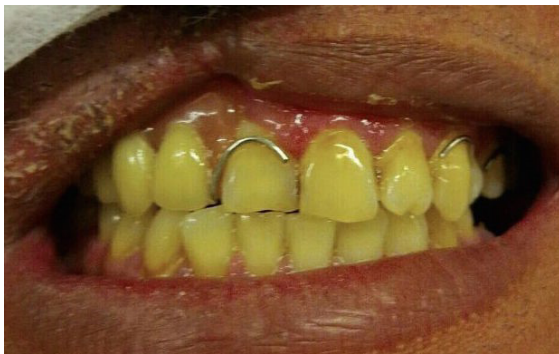Setelah catatan oklusi sentrik dilakukan selanjutnya dilakukan pemasangan model pada artikulator dan penyusunan gigi. Kunjungan berikutnya dilakukan *try in* gigi pada pasien. Sebelum dilakukan *try in* bagian atas *hollow bulb*

ditutup dengan malam untuk memeriksa fungsi fonetik. Retensi, stabilisasi, oklusi, estetik dan fonetik baik. (Gambar 5)

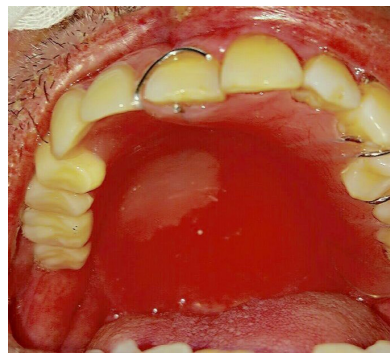
Kunjungan selanjutnya dilakukan insersi obturator resin akrilik. Obturator diinsersikan lalu kemudian dilakukan pemeriksaan klinis (Gambar 6 dan 7). Pada pemeriksaan retensi bagian *fitting surface* basis obturator beradaptasi dengan baik, bagian *hollow* menutupi daerah defek, cengkeram memeluk gigi pegangan dan sayap labial menutup defek gingiva labial regio 12. (Gambar 8)

Pada saat dilakukan gerakan fungsi rahang, obturator tetap stabil, oklusi tidak mengganjal, tidak mengganggu proses penelanan, warna gigi sesuai dengan gigi sebelahnya, kejelasan suara lebih jelas dari sebelumnya, suara sengau berkurang. (Gambar 9)





Gambar 8. Sayap protesa menutup defect labial



Gambar 9. Insersi obturator resin akrilik

Pasien diberikan instruksi pemakaian dan pemeliharaan obturator, meliputi: cara melepas dan memasang protesa, pasien diminta untuk bisa beradaptasi dengan protesanya, membersihkan protesanya setiap habis makan, melepas protesa pada saat tidur/malam hari dan direndam dalam air bersih, menjaga kebersihan rongga mulut dan protesanya serta kontrol seminggu kemudian.

Kunjungan terakhir dilakukan kontrol setelah satu minggu pasca insersi. Pada pemeriksaan subyektif tidak ada keluhan rasa sakit atau gangguan pada waktu protesa dipakai untuk berfungsi, tidak terdapat sisa makanan pada *fitting surface*. Pemeriksaan objektif tidak terdapat iritasi pada jaringan mukosa, retensi, stabilisasi, oklusi baik, pengucapan huruf dan berbicara jelas.

## PEMBAHASAN

Protesa obturator resin akrilik menjadi pilihan perawatan pada kasus defek langit-langit pasca hemimaksilektomi. Pembuatan obturator definitif menggunakan *hollow bulb* yang diperluas ke dalam defek, selain untuk menutup defek secara maksimal, protesa akan menjadi lebih ringan dan juga dapat dimanfaatkan untuk menambah retensi dan stabilisasi protesa.<sup>7</sup>

Prinsip dasar dalam pembuatan obturator definitif tergantung dari kondisi defek dan yang memberikan manfaat paling besar pada fungsi dan kenyamanan.<sup>8</sup> Perlunya dipertimbangkan ukuran dan lokasi defek, jumlah dan posisi gigi yang tersisa, dan distribusi beban maksimal untuk mendukung obturator. Hal ini dapat dilakukan dengan melibatkan banyak gigi yang tersisa,

menggunakan sandaran oklusal atau cingulum, perluasan plat seluas mungkin.<sup>9</sup>

*Obturator definitive* pada kasus ini dapat memanfaatkan retensi secara maksimal karena memiliki 4 gigi penyangga. Gigi-gigi yang dapat digunakan sebagai pegangan adalah gigi 11, 23, 25 dan 27. Gigi ini dipilih karena memiliki mahkota yang besar dan permukaan akar yang luas. Hal ini sesuai dengan pernyataan Owall *et al.* yang menyatakan gigi caninus dan molar merupakan gigi yang memiliki posisi yang tepat dalam lengkung gigi dan memiliki permukaan akar yang luas.<sup>10</sup> *Direct retainer* berupa C klamer pada gigi 11, 23, dan C klamer modifikasi sandaran oklusal di mesial gigi 25 dan 27. *Indirect retainer* berupa plat anterior setinggi cingulum.

Konektor yang digunakan adalah basis resin akrilik desain bilateral dengan perluasan basis ke distal sebelah kiri karena kasus *free end*. Warna gigi yang digunakan adalah A3. Pembuatan *obturator definitive* dalam hal ini menggunakan *two piece hollow bulb* yang diperluas ke dalam defek, selain untuk menutup defek secara maksimal, protesa akan menjadi lebih ringan dan juga dapat dimanfaatkan untuk menambah retensi dan stabilisasi protesa. Hal ini sesuai dengan *Principles Concepts and Practice in Prosthodontics* yang menyatakan ekstensi ke arah defek dapat menambah retensi dan ekstensi dapat dibuat dengan *hollow* (hampa) supaya obturator lebih ringan.<sup>11</sup> Pada kasus ini pembuatan obturator yang dipilih adalah jenis *two piece* karena pembuatannya yang lebih sederhana dan mudah. Hal ini sesuai dengan Schaaf dan Wu yang menyatakan *two-piece hollow bulb* adalah

teknik yang sering digunakan untuk membuat protesa obturator dengan *hollow* karena cara pembuatannya lebih mudah daripada *one-piece hollow bulb*.<sup>12</sup>

Sebelum dilakukan insersi perlu dilakukan *try in* dulu dengan tujuan agar plat gigi tiruan tidak menimbulkan tekanan, iritasi ataupun rasa sakit pada defek. Selain itu juga untuk melihat retensi, stabilisasi, estetik dan fonetik pasien. Evaluasi pasien setelah menggunakan protesa obturator resin akrilik menunjukkan adanya perbaikan fungsi fonetik, estetik, pengunyahan, serta penelanan. Hal ini sesuai dengan Kapoor *et al.* yang menyatakan penggunaan obturator dapat meningkatkan fungsi estetik, fonetik dan mastikasi pasien.<sup>13</sup> Penggunaan obturator pada kasus celah langit-langit memberikan peningkatan fungsi fonetik pasien karena suara sengau pasien berkurang dan bicara pasien menjadi lebih jelas.

## KESIMPULAN

Obturator resin akrilik dapat merehabilitasi defek palatal pasca hemimaksilektomi dan mengembalikan fungsi bicara, penelanan, pengunyahan, dan estetik.

## DAFTAR PUSTAKA

- Munandar F, Amalia H, Wahyuningtyas E. Protosa maksilofasial dengan hollow bulb untuk rehabilitasi pasca hemimaxillectomy klas IV Aramany. *Majalah Kedokteran Gigi Indonesia*. 2011; 18(1): 73-76. doi: 10.22146/majkedgiind.16482.
- Hambali H. Adeno cystic carcinoma of maxilla - A case report. Bandung: Dr. Hasan Sadikin General Hospital Bandung and Lecturer of Faculty of Dentistry and Faculty of Medicine Padjadjaran University; 2009.
- Nasser AM, Ismail IA, Khalifa N. Maxillary obturator prosthesis for a hemimaxillectomy patient – a clinical case report. *The Saudi Journal for Dental Research*. 2016; 7(2): 152-159. doi: 10.1016/j.sjdr.2016.03.001.
- Rankow RM. An atlas of surgery of the face, mouth and neck. Philadelphia: WB. Saunders Company; 1968. 100-129.
- Nardhyanto, Chandra H, Henni K, Slamet R. Penanganan kasus maksilektomi dengan obturator secara interdisiplin. Jakarta: Kumpulan Makalah KPPIKG ke XI FKG UI; 1997. 192-197.
- Cooper HK. Cleft palate and cleft lip: a team approach to clinical management and rehabilitation of the patient. Toronto: WB Saunders Co; 1979. doi: 10.1002/hed.2890030212.
- Kim EK, Khang SK, Lee TJ, Kim TG. Clinical features of the microform cleft lip and the ultrastructural characteristics of the orbicularis oris muscle. *Cleft Palate Craniofac J*. 2010; 47(3): 297–302. doi: 10.1597/08-270.1
- Taylor TD. Clinical maxillofacial prosthetics. Illinois: Quintessence Publishing Co, Inc; 2006. 113.
- Depprich RA, Hanschel JG, Meyer U, Meissner G. Comparison of prevalence of microorganism on titanium and silicone/polymethyl methacrylate obturators used for rehabilitation of maxillary defects. *J Prosthet Dent*. 2008; 99: 400-405.
- Owall B, Kayser AF, Carlsson GE. *Prosthodontics principles and management strategies*. Spain: Mosby-Wolfe. 1996.
- Moore DJ. Principles, concepts, and practices in prosthodontics. *J Prosthet Dent*. 1995; 73(1): 73-94. doi: 10.1016/s0022-3913(05)80276-8.
- Schaaf NG, Wu YL. Comparison of weight reduction in different designs of solid and hollow obturator prostheses. *J Prosthet Dent*. 1989; 62(2): 214-7. doi: 10.1016/0022-3913(89)90317-x.
- Kapoor K, Harshakumar K, Lylajam S, Joy PT. Prosthetic rehabilitation of a treated cleft palate patient by using an overlay denture with twin occlusion: a case report. *International Journal of Scientific Study*. 2015; 3(3): 1-4. doi: 10.17354/ijss/2015/292.