

STUDI KASUS

Osteomyelitis kronis supuratif mandibula sebagai komplikasi sekunder impaksi gigi molar tiga

Heinz Frick Simanjuntak*, Melita Sylvyana**, Fathurachman***

*Program Pendidikan Dokter Gigi Spesialis Bedah Mulut dan Maksilofasial, Fakultas Kedokteran Gigi, Universitas Padjajaran, Bandung, Jawa Barat, Indonesia

**Fakultas Kedokteran Gigi, Universitas Padjajaran, RSUP Dr. Hasan Sadikin, Bandung, Jawa Barat, Indonesia

***Fakultas Kedokteran Universitas Padjadjaran, RSUP Dr. Hasan Sadikin, Bandung, Jawa Barat, Indonesia

*Jl Sekeloa Selatan I, Bandung, Jawa Barat, Indonesia; e-mail: heinz13001@mail.unpad.ac.id

ABSTRAK

Impaksi gigi molar tiga merupakan hal yang sering terjadi dan menjadi alasan umum pasien mencari pengobatan gigi. Komplikasi gigi impaksi yang paling sering terjadi adalah infeksi oromaksilofasial terutama infeksi akut. Osteomyelitis supuratif mandibula disebabkan komplikasi sekunder dari impaksi gigi molar bungsu merupakan hal yang jarang terjadi. Laporan kasus ini bertujuan mendeskripsikan penatalaksanaan osteomyelitis kronis supuratif yang terjadi disebabkan komplikasi sekunder dari impaksi gigi molar tiga. Seorang pasien wanita dilaporkan memiliki riwayat sakit gigi berulang enam bulan sebelumnya pada regio mandibula kanan dan berkembang menjadi fistula ekstra oral sejak tiga bulan terakhir. Pembengkakan yang tidak membaik membuat pasien datang ke poli bedah mulut RS Hasan Sadikin. Foto rontgen panoramik preoperatif menunjukkan impaksi mesioangular gigi molar tiga mandibula kanan disertai karies profunda dan area radiolusen periapikal akar gigi mesial. Dari hasil pemeriksaan klinis dan temuan radiografik dibuat diagnosa osteomyelitis kronis mandibula. Dilakukan sequesterectomi dan ekstraksi gigi molar dua mandibula kanan dan semua gigi molar tiga rahang atas dan bawah. Saluran sinus dieksisi dan dilakukan penutupan. Pemeriksaan histopatologis dilakukan pada jaringan yang direseksi. Sekuesterectomi, fistulektomi, dan pencabutan gigi causa merupakan metode definitif untuk merawat osteomyelitis kronis dengan hasil klinis yang memuaskan pasca operasi.

Kata kunci: infeksi odontogenik, osteomyelitis, molar tiga

ABSTRACT: *Chronic osteomyelitis suppurative the mandible as a complication secondary impaction of the mandibular third molars. Impacted third molars is a common thing and become a common reason patients seek dental treatment. Complications of impacted teeth is the most frequently occurring infection oromaksilofasial particularly acute infection. Suppurative osteomyelitis of the mandible due to secondary complications of impacted molars wisdom is rare. The aim of this case report describe treatment of chronic suppurative osteomyelitis is caused secondary complications of impacted third molars. A female patient reported a history of recurrent toothache previous six months in the region of the right mandible and develop into extra-oral fistula since the last three months. Swelling that does not improve to make the patient come to the oral surgeon poly rs Hasan Sadikin. Preoperative panoramic radiographs showed mesioangular impacted third molars right mandible with deep caries and periapical radiolucent area of the mesial root of the tooth. From the results of clinical examination and radiographic findings made the diagnosis of chronic osteomyelitis of the mandible. Sequesterectomy and extraction of mandibular right second molar and all third molars upper and lower jaw. Sinus passages excised and closure. Histopathological examination conducted on tissues resected. Sekuesterectomi, fistulektomi and causa tooth extraction is a definitive method for treating chronic osteomyelitis with a satisfactory clinical outcome after surgery.*

Keywords: *odontogenic infection, osteomyelitis, third molar*

PENDAHULUAN

Impaksi gigi molar tiga merupakan hal yang sering terjadi dan menjadi alasan umum pasien mencari pengobatan gigi. Gigi molar ketiga terdapat pada rahang atas dan rahang bawah yang terbentuk dan erupsi paling akhir, umumnya tumbuh pada usia 16-25 tahun dan sering disebut *wisdom teeth* karena tumbuh pada periode kehidupan yang disebut *age of wisdom*.¹ Gigi impaksi dapat terjadi pada gigi-gigi lain, namun frekuensi tertinggi ditemukan

pada molar ketiga bawah dan atas, diikuti oleh gigi kaninus atas, gigi premolar bawah, dan gigi berlebih (*supernumerary tooth*).² Impaksi gigi molar bungsu yang tidak ditangani dengan baik dapat menimbulkan komplikasi berupa karies gigi, perikoronitis, pembentukan kista atau tumor. Osteomyelitis supuratif mandibula disebabkan komplikasi sekunder dari impaksi gigi molar bungsu merupakan hal yang jarang terjadi.

Osteomyelitis adalah keadaan infeksi yang terjadi pada tulang dan sumsum tulang yang dapat terjadi pada tulang rahang akibat infeksi kronis. Infeksi yang terjadi dapat disebabkan oleh infeksi odontogenik. Osteomyelitis dapat diklasifikasikan menjadi supuratif atau non-supuratif dan sebagai proses akut atau kronis.³ Osteomyelitis akut terjadi jika proses inflamasi akut menyebar ke ruang medula sehingga tidak ada waktu untuk tubuh bereaksi terhadap timbulnya infiltrat inflamasi. Osteomyelitis kronis timbul jika terdapat respon pertahanan tubuh sehingga menghasilkan jaringan granulasi yang akan menjadi jaringan parut padat sebagai usaha pertahanan dan mengisolasi daerah infeksi. Daerah nekrotik yang terisolasi berfungsi sebagai penampungan bakteri dimana sulit untuk antibiotik mencapai daerah tersebut.

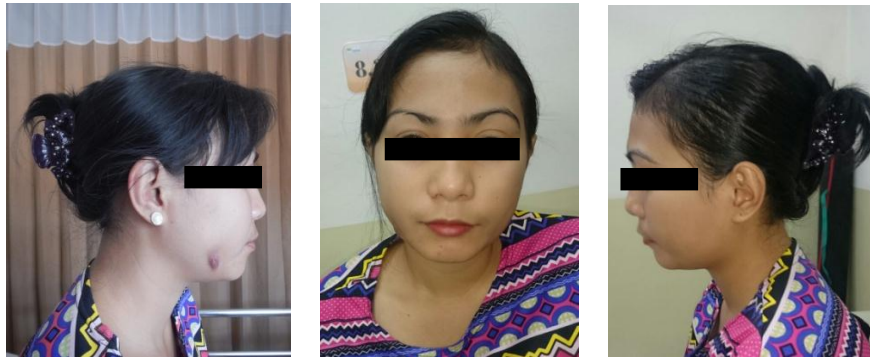Pada masa sekarang, insidensi osteomyelitis telah menurun karena telah meluas dan tersedianya agen antimikroba dan perawatan kesehatan gigi yang lebih baik. Penggunaan antibiotik yang tidak tepat, kurangnya kesadaran mengenai kesehatan gigi dan mulut, malnutrisi, dan berkembangnya strain mikroorganisme yang resisten terhadap beberapa antibiotik dapat dikaitkan dengan kasus osteomyelitis rahang. Selain faktor virulensi mikroorganisme, kondisi sistemik yang mempengaruhi daya tahan tubuh dan kondisi yang merubah vaskularisasi tulang rahang sangat berperan dalam onset dan keparahan osteomyelitis.³ Laporan kasus ini bertujuan mendeskripsikan penatalaksanaan osteomyelitis kronis supuratif yang terjadi disebabkan komplikasi sekunder dari impaksi gigi molar tiga. Pada kasus ini pasien telah menyetujui untuk dilakukan publikasi mengenai kasus yang dideritanya.

METODE

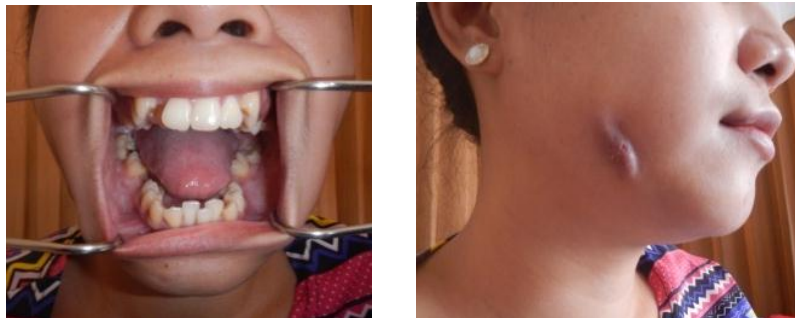
Seorang wanita berusia 26 tahun tanpa kelainan sistemik datang ke Poliklinik Bedah Mulut Rumah Sakit Hasan Sadikin dengan keluhan sakit gigi pada rahang bawah sebelah kanan disertai adanya bisul sejak enam bulan yang lalu. Berdasarkan anamnesis diketahui, awalnya pasien mengeluh sakit gigi pada rahang bawah kanan dan terdapat pembengkakan gusi. Pasien kemudian berobat ke dokter dan diberi obat lalu sakitnya hilang, namun terasa sakit kembali setelah pengobatan berhenti. Karena keluhannya tidak kunjung membaik maka pasien pergi berobat ke poli bedah mulut RSHS. Dilakukan pemeriksaan klinis rutin preoperatif. Pada pemeriksaan klinis pasien asimtomatik, afebris, denyut nadi dan tekanan darah dalam batas normal, dan tidak ada limfadenopati (Gambar 1). Tidak terdapat kesulitan membuka mulut, serta tidak ditemukan parestesi pada daerah bibir kanan bawah dan area mentale. Kemudian dilakukan pemeriksaan penunjang yaitu pemeriksaan darah lengkap, foto thorax, panoramik.

Pada pemeriksaan intra oral pasien didapati kondisi edentulous parsial gigi geligi rahang bawah yang telah hilang karena pencabutan geraham kanan dan kiri bawah. Didapatkan adanya fistula pada mandibula kanan yang terasa nyeri saat di palpasi (Gambar 2).

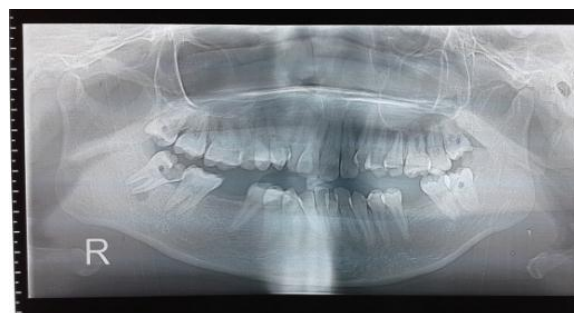Pada foto panoramik (Gambar 3), terdapat gambaran karies pada gigi 47 pada bagian distal dengan kedalaman dentin, sedangkan gigi 48 erupsi sebagian dan mengalami karies dalam dan menembus pulpa disertai adanya area radiolusen terlokalisir pada periapiks akar gigi mesial 48. Gigi 18, 28, dan 38 erupsi sebagian.



Gambar 1. Ektra Oral tampak pembengkakan pada mandibula dextra



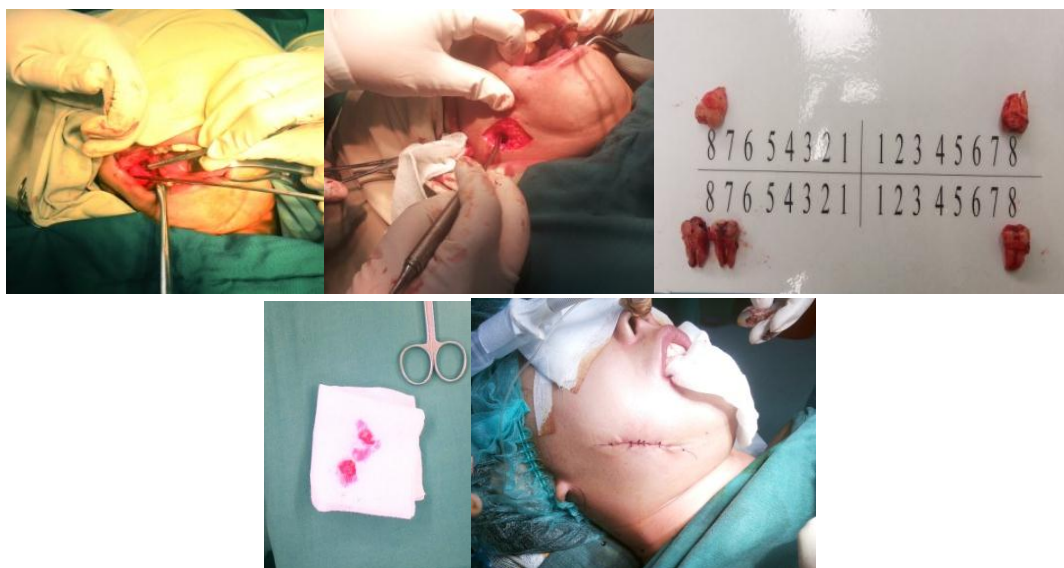Gambar 2. Inisial presentasi intra oral dan fistula kutaneus ekstra oral pada mandibula dextra



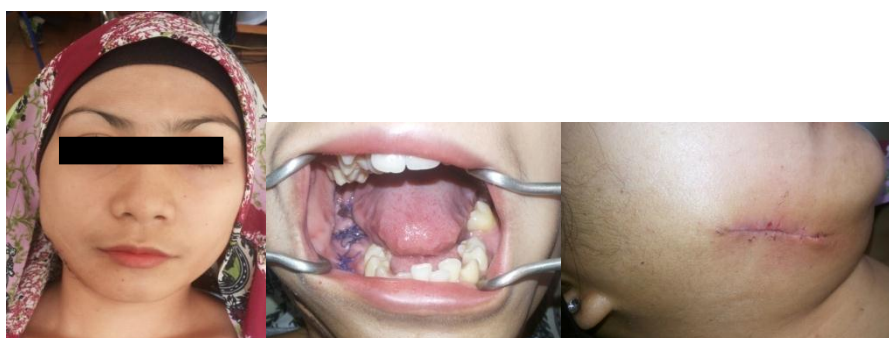Gambar 3. Inisial panoramik tampak gigi 48 erupsi sebagian mengalami karies profunda dan terbukanya pulpa disertai area radiolusen terlokalisir pada periapiks akar mesial 48 gigi 47 mengalami karies profunda pada sisi distal

Berdasarkan anamnesa, pemeriksaan klinis dan penunjang, dibuatlah suatu diagnosis klinis yaitu impaksi gigi 18, 28, 38, 48 disertai osteomyelitis kronis suppuratif mandibula dextra. Penatalaksanaan meliputi nekrotomi debridemen, sequesterectomi, ekstraksi gigi 18, 28, 38, 48, dan 47 dalam anestesi umum. Dilakukan insisi flap pada area didepan gigi 47 sampai ke posterior, kemudian flap dielevasi. Gigi 48 diekstraksi dengan bantuan bein, diikuti ekstraksi gigi 47 dan jaringan sequester diangkat dengan bantuan bur tulang disertai irigasi dengan larutan NaCl 0,9%. Jaringan granulasi di bawah sequester dibersihkan sampai tampak tulang sehat yang terdapat perdarahan. Pada

bagian ekstra oral dilakukan sequesterectomi dan fistulektomi pada mandibula kanan, kemudian flap intra oral dikembalikan dilakukan penjahitan primer dengan silk 4.0 dan ekstra oral dengan silk 6.0, diikuti pemeriksaan histopatologi sampel jaringan (Gambar 4). Selama di ruang perawatan, pasien dilakukan pembersihan intra oral setiap hari dengan larutan NaCl 0,9%. Pemberian obat injeksi yaitu antibiotik Ceftriaxon 2 x 1 gr, Ketorolac 2 x 30 mg, Ranitidin 2 x 50 mg selama dua hari. Pasien kemudian diperbolehkan pulang dan mendapat resep obat pulang antibiotik Cefadroxil kapsul 2 x 500 mg, analgetik ibuprofen 2 x 400 mg dan ranitidine 2 x 150 mg untuk 5 hari.



Gambar 4. Foto durante operasi



Gambar 5. Keadaan pasien saat kontrol hari ke -7

Pasien kontrol satu minggu kemudian tanpa adanya keluhan dan tampak keadaan intra oral tampak jaringan epitelisasi pada daerah post penjahitan luka (Gambar 5). Pasien lalu disarankan untuk mengkonsumsi Clindamycin kapsul 3 x 300 mg selama 2 minggu. Hasil pemeriksaan histopatologi jaringan mengkonfirmasi bahwa jaringan yang diperiksa sesuai dengan diagnosis osteomielitis supuratif kronis mandibula.

PEMBAHASAN

Impaksi gigi molar tiga merupakan alasan umum yang membuat pasien mencari pengobatan gigi. Komplikasi dari impaksi gigi molar bungsu adalah karies gigi, perikoronitis, kista dan tumor.^{1,4} Impaksi molar ketiga rentan mengalami karies karena daerah tersebut mudah terjadi retensi sisa makanan dan sulit dibersihkan.⁵ Hal ini menyebabkan dekalsifikasi enamel gigi dan bila kerusakan berlanjut maka akan mencapai lapisan dentin dan akhirnya menembus atap pulpa. Pulpa

gigi akan mengalami peradangan atau disebut pulpitis yang dapat terjadi akut dan kronis, yang lambat laun apabila terus berlanjut pulpa akan menjadi non vital atau disebut gangren pulpa. Sebagaimana gigi gangren lainnya, gigi bungsu gangren merupakan sumber infeksi kronis yang dapat menyebar secara hematogen ke organ tubuh lain yang jauh letaknya.⁵ Pada gigi molar tiga yang mengalami impaksi parsialis, makuta gigi ditutupi oleh jaringan lunak yang disebut operkulum dan celah dibawah operkulum menjadi tempat akumulasi debris yang menjadi media sempurna untuk pertumbuhan kuman anaerob. Operkulum juga dapat mengalami trauma gigitan dari molar ketiga rahang atas yang sudah erupsi sehingga terjadi ulkus. Ulkus dapat menjadi pintu masuk kuman sehingga terjadi operkulitis yaitu infeksi operkulum pada daerah korona gigi. Infeksi dapat meluas ke daerah perikoronar yaitu seluruh mukosa sekitar korona gigi, atau disebut perikoronitis.⁶ Perikoronitis umumnya

terjadi pada dewasa muda, yang terjadi segera setelah gigi molar bungsu erupsi. Gejala awal perikoronitis berupa nyeri dan pembengkakan lokal pada operculum yang menutupi mahkota gigi. Perikoronitis telah dilaporkan dapat mengalami progresi menjadi osteomyelitis.⁷

Osteomyelitis kronis mandibula merupakan hal yang jarang terjadi, namun telah dilaporkan akibat potensial komplikasi dari infeksi kronis odontogenik.^{7,8} Terjadi kerusakan jaringan akibat enzim proteolitik yang dihasilkan bakteri yang mati disertai thrombosis vaskular dan iskhemi. Terbentuk pus yang kemudian mengalami akumulasi menyebabkan tekanan intramedula meningkat menyebabkan gangguan vaskularisasi lokal. Akumulasi pus dibawah periosteum akan mendesak periosteum dari kortek tulang sehingga suplai vaskularisasi semakin terganggu. Bila proses ini terus berlanjut maka pus akan menembus periosteum dan mukosa kemudian terbentuk abses subkutan dan fistula.⁸ Pada kasus ini yang mungkin menjadi penyebab osteomyelitis supuratif kronis adalah infeksi odontogenik pada gigi parsial impaksi molar tiga mandibula kanan yang mengalami gangren karena karies dan perikoronitis. Osteomyelitis kronis pada rahang dapat disebabkan oleh infeksi dengan virulensi rendah seperti karies, periodontitis, erupsi gigi dan tempat bekas ekstraksi gigi.⁸

Gejala klinis osteomyelitis kronis supuratif mandibula meliputi nyeri lokal, malaise, demam, anoreksia. Setelah 10 – 14 hari setelah terjadinya osteomyelitis supuratif, gigi-gigi yang terlibat mulai mengalami mobilitas dan sensitif terhadap perkusi, pus keluar di sekitar sulkus gingiva atau melalui fistel mukosa dan kutaneus, biasanya dijumpai halitosis, pembesaran dimensi tulang akibat peningkatan aktivitas periosteal, terbentuknya abses, eritema, lunak apabila dipalpasi. Trismus kadang dapat terjadi sedangkan limfadenopati sering ditemukan.^{3,8} Pada kasus ini pasien datang dengan keluhan nyeri lokal dan fistula ekstra oral pada mandibula kanan.

Gambaran radiologis menunjukkan gigi 48 erupsi sebagian mengalami karies dalam yang menembus atap pulpa dan adanya gambaran radiolusen pada periapikal akar mesial. Posisi gigi 48 menunjukkan posisi

mesioangular menekan mahkota gigi 47 didepannya. Adanya gambaran sekuester dan laminasi periosteal tulang baru merupakan gambaran khas osteomyelitis.⁹ Tapi, karakteristik tersebut dapat berubah karena pengobatan sendiri dengan obat antiinflamasi dan antibiotik, yang dapat menyulitkan diagnosis.¹⁰

Osteomyelitis pada rahang didominasi kasus osteomyelitis yang terjadi pada mandibula, dengan frekuensi tertinggi terjadi pada angulus dan corpus mandibula. Osteomyelitis lebih sering terjadi pada mandibula daripada maksila karena ketebalan tulang mandibula, rendahnya vaskularisasi plate kortikal, suplai darah hanya berasal dari bundle alveolaris inferior nervusvaskular.¹¹ Osteomyelitis kronis pada rahang umumnya memerlukan terapi medik dan pembedahan, meskipun terkadang penggunaan terapi antibiotik saja dapat berhasil.

Pada kasus ini dilakukan sekuestrektomi dan debridemen bedah untuk mengangkat tulang nekrotik dan membuka tulang sehat yang memiliki vaskularisasi baik. Hal ini akan memfasilitasi proses penyembuhan dan memungkinkan antibiotik mencapai daerah yang dituju. Oleh karena itu pembedahan dan antibiotik merupakan tatalaksana utama untuk kasus ini. Pada saat pasien kontrol pasca operasi secara subjektif tidak ada keluhan, dan dari pemeriksaan fisik intra oral tampak luka post ekstraksi telah tertutup jaringan sehat. Topazian merekomendasikan untuk melanjutkan terapi post operatif selama 2–4 bulan setelah resolusi gejala sedangkan Bamberger merekomendasikan durasi pemberian terapi antibiotik minimal adalah selama 2 minggu.¹² Prinsip penatalaksanaan osteomyelitis yaitu menyangkut eliminasi sumber infeksi, pemberian antibiotik yang adekuat, melakukan sekuestrektomi, debridement, dekortikasi, dan jika lesi ekstensif dilakukan reseksi dan rekonstruksi, serta mengevaluasi dan memperbaiki sistem daya tahan tubuh dengan meningkatkan asupan gizi ataupun suplemen dan multivitamin.

KESIMPULAN

Kasus impaksi molar tiga rahang bawah dapat menimbulkan osteomyelitis supuratif kronis

mandibula bila terapi tidak adekuat. Perawatan osteomyelitis kronis supuratif mandibula adalah dengan eliminasi sumber infeksi, pemberian antibiotik disertai tindakan sequestektomi dan debridemen bedah. Diagnosa yang tepat dan rencana perawatan yang baik merupakan hal yang terpenting dalam merawat osteomyelitis kronis supuratif mandibula.

DAFTAR PUSTAKA

1. Archer WH. Dentoalveolar surgery: oral and maxillofacial surgery. WB Saunders, Philadelphia, Toronto; 1974.
2. Still DD. Stenhouse. Wisdom Teeth: Textbook of General and Oral Surgery. Churchill Livingstone, Edinburgh, Toronto. 2003.
3. Topazian RG. Chapter 10. Osteomyelitis of the Jaws. In: Oral and Maxillofacial Infections. Philadelphia: WB Saunders; 2002.
4. Stenhouse D. Cysts of the Jaws: Textbook of General and Oral Surgery. Churchill Livingstone, Edinburgh, Toronto; 2003.
5. Sri R. Odontektomi. Tatalaksana Gigi Bungsu Impaksi. E-journal Widya Kesehatan dan Lingkungan. 2014; 1(2): 81 – 89.
6. Ali Shahid, Nazir Asif, Adnan Syed AS, Usman Muhammad A. Dental caries and pericoronitis associated with impacted mandibular third molar: a clinical and radiographic study. *PODJ*. 2014; 32(2): 268 – 273.
7. Ali RIM, Colyer J, Garg M. Osteomyelitis of mandible secondary of pericoronitis of an impacted third molar. *Oral Surgery Dent Update*. 2010; 37: 106 – 108.
8. Yeoh SC, MacMahon S, Schifter M. Chronic suppurative osteomyelitis of the mandible: case report. *Aust Dent J*. 2005; 50: 200 – 203.
9. Su-Gwan Kim. Treatment of chronic osteomyelitis in Korea. *Oral Surgery, Oral Medicine, Oral Pathology, Oral Radiology, and Endodontics*. 2001; 92: 394 – 398.
10. Gaetti-Jardim EJR, Ciesielski FIN, Possagno R, Castro AL, Marqueti AC, Gaetti-Jardim. Chronic osteomyelitis of the maxilla and mandible: microbiological and clinical aspects. *Int.J. Odontostomat*. 2010; 4(2): 197 – 202.
11. Krakowiak P. Alveolar Osteitis and Osteomyelitis of the jaws. *Oral Maxillofac Surg Clin N Am* 23. 2011; 401 – 413.
12. Bamberger DM. Osteomyelitis. A common sense approach to antibiotic and surgical treatment. *Postgraduate Medicine*. 1993; 94: 177 – 182.