

## STUDI KASUS

### Reposisi Gigi Kaninus Impaksi Palatal pada Perawatan Ortodontik Cekat Teknik Begg

Iwan Wirasatyawan\*, Soekarsono H\*\*, dan Sri Suparwitri\*\*

\*Program Pendidikan Dokter Gigi Spesialis Ortodonsia, Fakultas Kedokteran Gigi, Universitas Gadjah Mada, Yogyakarta, Indonesia

\*\*Departemen Ortodonsia, Fakultas Kedokteran Gigi, Universitas Gadjah Mada, Yogyakarta, Indonesia

\*JI Denta No 1 Sekip Utara, Yogyakarta, Indonesia; email: iwanwirasatyawan@gmail.com

---

#### ABSTRAK

Impaksi palatal kaninus sering mengakibatkan keluhan secara estetik. Faktor genetik merupakan faktor yang dominan serta beberapa faktor yang lain yaitu diskrepansi lengkung gigi, ukuran gigi, retensi gigi desidui, kerusakan dini, pencabutan dini, posisi yang abnormal benih gigi, *agenese* incisivus lateral dan kista. Tujuan laporan kasus ini adalah untuk memberikan informasi tentang perawatan kasus impaksi palatal kaninus rahang atas pada maloklusi kelas I skeletal menggunakan alat cekat teknik Begg. Pasien perempuan umur 15 tahun, datang ke klinik ortodonsia RSGM Prof. Soedomo FKG UGM. Pemeriksaan subyektif, pasien terganggu dengan keadaan gigi depan yang maju dan bercelah. Pemeriksaan obyektif menunjukkan adanya *rudimenter*, *agenese* gigi incisivus lateral kanan dan kiri rahang atas, impaksi palatal kaninus kiri atas. Transposisi kaninus kanan atas ke ruang incisivus lateral kanan atas, pergeseran *midline*. Maloklusi angle kelas I dengan relasi skeletal kelas I dengan bimaksiler retrusif disertai protrusif incisivus maksila dan retrusif incisivus mandibula. Perawatan diawali dengan pencabutan gigi *rudimenter*. Tahap I menggunakan *multiloop archwire* untuk *leveling* dan *unraveling* gigi anterior, koreksi pergeseran *midline*. Tahap berikutnya adalah pemasangan *button* pada kaninus impaksi untuk mengaitkan kawat ligatur pada *archwire* yang berfungsi untuk menarik kaninus impaksi palatal pada lengkung gigi. Perawatan ortodontik pada kasus dengan impaksi palatal kaninus rahang atas pada maloklusi kelas I skeletal menggunakan alat cekat teknik Begg dapat dilakukan dengan hasil perawatan yang baik.

MKGK. Desember 2015; 1(2): 104-107

**Kata kunci:** Impaksi palatal kaninus, perawatan teknik begg

**ABSTRACT: Repositioning of Palatally Impacted Canine in Orthodontic Treatment Using Begg Fixed Appliance.** *Palatally impacted canine often leads to esthetic complaints. Genetic factor is dominant followed by such other factors as dental arch discrepancy, tooth size, retention of deciduous teeth, early decay, premature extraction, abnormal position of tooth germ, lateral incisor agenesis, and cysts. This article provides information about the treatment of palatally impacted maxillary canine case in a skeletal class I malocclusion using Begg fixed appliance technique. A 15-year-old female patient came to the orthodontia clinic of RSGM Prof. Soedomo FKG UGM. The subjective examination found that the patient was disturbed by her protrusive, gapped front teeth. Then, the objective examination indicated the presence of rudimentary, lateral incisor agenesis of right and left upper jaw, and upper left palatally impacted canine. In addition, there was a transposition of upper right canine to lateral incisor area as well as a midline shift. Angle class I malocclusion with class I skeletal relationship and bimaxillary retrusion along with maxillary incisor protrusion and mandibular incisor retrusion also occurred. The treatment began with rudimentary tooth extractions. The first stage used a multiloop archwire for leveling and unraveling of anterior teeth as well as correction of midline shift. The button attached to the impacted canine could tie the ligature wire to the archwire that served to attract the palatally impacted canine in the dental arch. The orthodontic treatment in cases of palatally impacted maxillary canine with skeletal class I malocclusion using Begg fixed appliance technique can be applied with a good treatment result.*

MKGK. Desember 2015; 1(2): 104-107

**Keywords:** *palatally impacted canine, Begg technique*

---

#### PENDAHULUAN

Proses erupsi gigi baik pada fase gigi desidui maupun permanen terjadi secara fisiologis dan jarang mengalami gangguan. Kelainan atau gangguan erupsi terjadi pada saat pergantian gigi desidui ke gigi permanen, sehingga gigi permanen erupsi sebagian atau tidak dapat erupsi dan mengakibatkan gangguan secara estetik. Gigi kaninus merupakan gigi kedua setelah gigi molar ketiga yang sering mengalami impaksi.<sup>1</sup> Gigi kaninus impaksi dapat terletak ektopik dan sering dijumpai dalam praktek sehari-hari. Prevalensi terjadinya kaninus impaksi sebesar 1%-3%. Sedangkan ditinjau

dari posisi impaksi, 85 persen posisi gigi kaninus yang impaksi terletak di daerah palatal dan 15 persen nya terletak di bagian labial atau bukal.<sup>2</sup>

Faktor yang menyebabkan terjadinya impaksi gigi adalah faktor genetik serta faktor lain yaitu diskrepansi lengkung gigi, ukuran gigi, retensi gigi desidui, kerusakan dini, pencabutan dini, posisi abnormal benih gigi, *agenese* incisivus lateral dan kista. Menurut Bishara, etiologi gigi impaksi dapat disebabkan oleh faktor primer dan faktor sekunder. Faktor primer meliputi trauma pada gigi sulung, benih gigi rotasi, kehilangan secara dini gigi desidui, dan erupsi gigi kaninus dalam celah pada kasus

celah langit-langit. Faktor sekunder meliputi kelainan endokrin, dan defisiensi vitamin D.<sup>3</sup>

Adanya diskrepansi panjang lengkung, gigi berdesakan, diastema antar gigi, dan trauma pada gigi anterior di awal usia pertumbuhan dapat pula merupakan penyebab terjadinya gigi kaninus ektopik. Keterlambatan proses eksfoliasi pada gigi kaninus desidui dapat pula menyebabkan terjadinya pergerakan gigi kaninus permanen ke arah palatal. Prognosis perawatan impaksi kaninus tergantung pada posisi gigi terhadap gigi sekitarnya dan ketebalan jaringan tulang alveolar.<sup>2</sup>

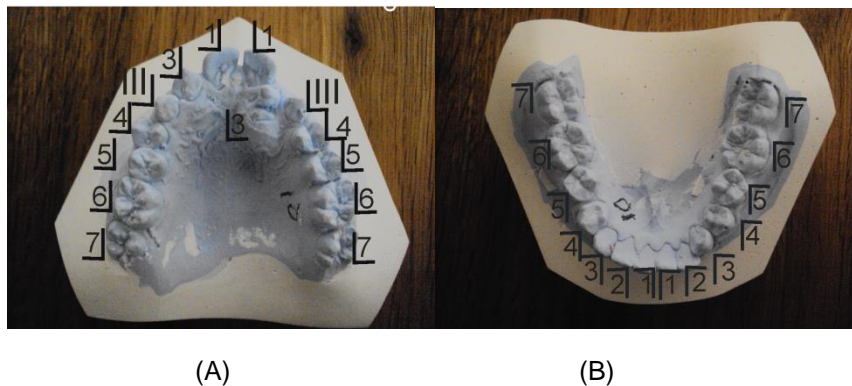
Tujuan penulisan studi kasus ini adalah memberikan informasi tentang tahap perawatan kasus impaksi palatal kaninus rahang atas pada maloklusi kelas I skeletal menggunakan alat cekat teknik Begg dengan hasil yang memuaskan. Untuk tujuan publikasi kasus, pasien telah menyatakan kesediaan perawatannya dipublikasikan.

## METODE

Pasien perempuan, usia 15 tahun datang ke klinik Ortodonsi RSGM Prof. Soedomo. Pemeriksaan subjektif menunjukkan pasien merasa terganggu dengan keadaan gigi depan yang maju dan bercelah atas maju sehingga mengurangi rasa percaya diri. Riwayat pertumbuhan gigi diketahui gigi susu tersusun rapi, beberapa gigi berlubang dibiarkan tanpa perawatan sedangkan gigi bercampur diketahui bahwa gigi depan atas sebelah kiri gigi pengganti tumbuh tidak pada tempatnya

sebelum gigi susu tanggal. Pernah mencabut gigi susu yang goyang ke dokter gigi. Gigi depan atas mulai dirasakan jarang dan maju ke depan saat usia sekolah kelas 4 Sekolah Dasar. Pasien tidak memiliki kebiasaan jelek yang berkaitan dengan keluhan. Riwayat keluarga berkaitan dengan keluhan pasien yaitu ibu mempunyai gigi gingsul. Pemeriksaan objektif diketahui bahwa bentuk kepala *brachicepali* dan bentuk muka *mesoprosop* simetris. Posisi rahang atas terhadap garis Simon normal, palatum sedang, profil muka cembung. *Overjet* 5,5 mm dan *overbite* 4 mm (palatal bite). Terdapat agenese gigi insisivus lateral kanan dan kiri rahang atas gigi rudimenter pada sisi kanan rahang atas. Malposisi gigi individual rahang atas, 14 bukoversi, 13 Transposisi, 11, 21 mesioaksiversi, 23 impaksi palatal. Rahang bawah 35 mesiolingotorsiversi, 33 mesibulotorsiversi. Pemeriksaan ronsenogram panoramik semua gigi telah erupsi kecuali gigi 18, 28, 38, 48 dan gigi 23 impaksi palatal

Kesimpulan analisis sefalometri, baik dengan analisis Down maupun Steiner menunjukkan hubungan skeletal kelas I bimaksiler retrusif disertai protrusi insisivus maksila dan retrusif insisivus mandibula. Diagnosis final adalah Maloklusi Angle kelas I hubungan skeletal kelas I dengan bimaksiler retrusif disertai protrusi insisivus maksila dan retrusif insisivus mandibula dengan malposisi gigi individual disertai impaksi palatal kaninus.

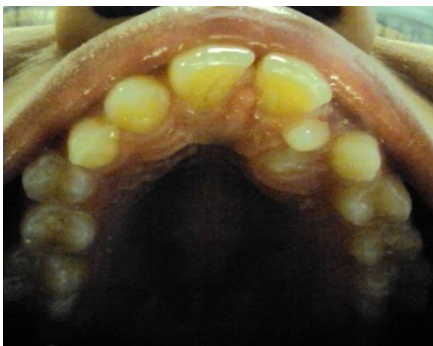

Gambar 1 (A) (B) Model gigi awal Rahang Atas dan Rahang Bawah

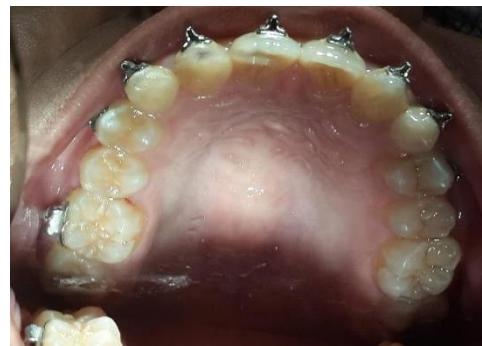Rencana perawatan mencakup pengaturan gigi sesuai lengkung ideal, pada rahang atas dengan pencabutan gigi rudimenter dan mereposisi gigi 23 dengan memanfaatkan ruang antara gigi 21 dan 53 dan sentral diastem dan ekspansi lateral  $\pm 1$  mm dan pengaturan gigi rahang bawah. Perawatan ortodontik cekat dengan teknik Begg dan dilanjutkan menggunakan retainer setelah koreksi tercapai.

Setelah pencabutan gigi rudimenter, dilakukan perawatan tahap I menggunakan *multiloop archwire* dengan Australian wire 0,016 untuk leveling dan unraveling, *elastic* intermaksiler kelas 2, ukuran 5/16 " 2 oz. Pada kasus ini gigi 23 impaksi palatal namun mahkota telah terlihat, sehingga tidak diperlukan tindakan pembedahan untuk eksposur. Perawatan tahap awal dilakukan dengan pemasangan braket pada seluruh gigi premolar dan gigi anterior kecuali pada gigi kaninus yang impaksi serta pemasangan molar band pada gigi gigi molar pertama dan menggunakan *archwire* yang dilengkapi dengan *vertical loop*, *circle hook* pada sisi mesial braket yang terpasang pada gigi gigi 53 dan 63

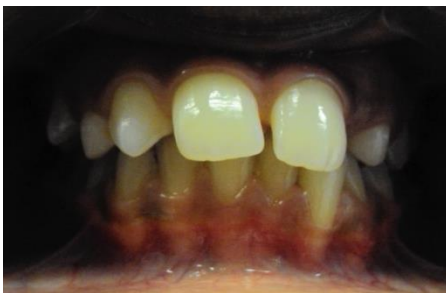dan gigi 43 dan 33 serta penggunaan karet elastik intermaksiler klas II 5/16 " 2 Oz. *Stopper* dibuat pada sisi distal braket gigi 21 untuk mencegah pergeseran kearah distal dan sebagai kaitan ligatur pada *archwire* (Gambar 2) Setelah perawatan 4 minggu, *button* dipasang dan kawat ligatur diikatkan *archwire* dan diaktifkan dengan memilin kawat sehingga memberi gaya tarikkan ke arah lengkung gigi pada gigi kaninus yang impaksi. Penggunaan *button* yang direkatkan pada permukaan gigi kaninus yang impaksi berfungsi sebagai kaitan untuk menarik gigi pada posisi lengkung gigi yang diharapkan. Kontrol dilakukan 3 minggu sekali untuk koordinasi *archwire* dan aktifasi atau penggantian kawat ligatur. Setelah 12 minggu perawatan *levelling* dan *unraveling* tercapai, *archwire* diganti dengan *plain archwire* menggunakan kawat 0,016" baik rahang atas dan rahang bawah. *Archwire* rahang atas dilengkapi *stopper* pada sisi distal braket gigi 21 dan *cyrcle hook* sisi mesial braket gigi kaninus desidui. Tahap ini gigi kaninus impaksi telah bergeser lebih ke arah labial sehingga *button* dilepas digantikan braket, sehingga *archwire*



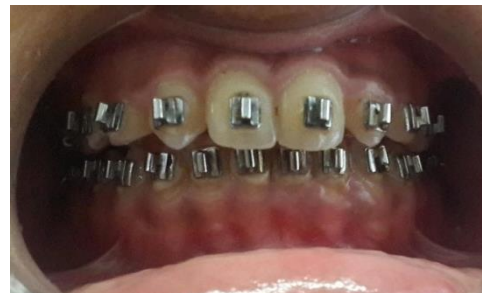Gambar 2. Tampak oklusal sebelum perawatan



Gambar 3. Tampak oklusal pada akhir tahap III perawatan



Gambar 4. Tampak Depan, sebelum perawatan



Gambar 5. Tampak depan pada akhir tahap III perawatan

dapat dimasukkan dalam slot brakel, kontrol dilakukan 4 minggu sekali. Koreksi kaninus tercapai setelah perawatan 9 bulan.

## PEMBAHASAN

Kaninus impaksi merupakan keadaan dimana gigi kaninus permanen tertanam dalam tulang alveolar karena mengalami hambatan dalam proses erupsi.<sup>1</sup> Gigi kaninus rahang atas lebih sering mengalami impaksi bila dibandingkan dengan gigi kaninus rahang bawah dan sering terjadi pada perempuan.<sup>2,3</sup>

Koreksi gigi kaninus impaksi pada kasus ini dilakukan langsung tanpa tindakan pembedahan, karena sebagian mahkota gigi kaninus yang impaksi telah terlihat secara klinik. Penatalaksanaan gigi kaninus ektopik lebih sulit dilakukan karena letaknya yang melintang sehingga dalam proses penarikan gigi kaninus impaksi tersebut sering terbentur dengan jaringan tulang. Prognosis perawatan reposisi gigi kaninus impaksi tergantung dari beberapa faktor yaitu; usia penderita, posisi gigi dan kemungkinan ankylosis.

Gigi kaninus impaksi palatal yang menyertai maloklusi pada kasus ini kemungkinan karena faktor herediter yang diwariskan dari ibu pasien yang memiliki gigi gingsul. Kaninus impaksi palatal terjadi kemungkinan karena adanya *agenese* gigi incisivus lateral rahang atas kanan dan kiri serta adanya gigi rudimenter pada posisi incisivus lateral sisi kiri atas rahang atas.

Perawatan ortodontik cekat pada kasus ini menggunakan teknik Begg. Penggunaan *archwire* dengan *multiloop* yang memiliki kemampuan *differential force* dan *light continuous force* memberi gaya optimal dan elastisitas yang memadai dalam menggerakkan dan mengoreksi posisi gigi tanpa keluhan rasa nyeri yang mengganggu. Mekanoterapi yang digunakan tidak mengakibatkan kerusakan jaringan pendukung gigi.<sup>4</sup> Perawatan ortodontik cekat dengan teknik Begg pada kasus maloklusi disertai impaksi palatal kaninus memberikan hasil memuaskan baik pada koreksi malposisi gigi individual maupun pada gigi kaninus yang impaksi.

## KESIMPULAN

Reposisi kaninus impaksi palatal yang menyertai kasus maloklusi yang dirawat dengan perawatan ortodontik cekat menggunakan teknik Begg pada laporan kasus ini menunjukkan hasil yang memuaskan.

## DAFTAR PUSTAKA

1. Michael H, Pearson, Stephen NR, Ray R, David JB, Graeme AZ. Management of palatally impacted canines: the finding of collaborative study. Eur J Orth. 1997; 19: 511-15.
2. Marcelo AV, Ana de LS. Palatally impacted canine: diagnosis and treatment options. Braz J Oral Sci. 2010; 19(2): 70-6.
3. Bishara SE. Impacted maxillary canines: a review. Am. J. Orthod Dentofacial Orthop. 1992; 101: 159-171.
4. Begg PR, Kesling PC. Begg orthodontic theory and technique. W.B. Saunders Company. Philadelphia; 1977.