

STUDI KASUS

E nukleasi Kista Dentigerous pada Coronoid Mandibula Sinistra di Bawah Anestesi Umum

Sayid Azhar*, Maria Goereti**, dan Soetji P.**

*Program Studi Bedah Mulut, Program Pendidikan Dokter Gigi Spesialis Fakultas Kedokteran Gigi, Universitas Gadjah Mada, Yogyakarta, Indonesia

**Departemen Bedah Mulut, Fakultas Kedokteran Gigi, Universitas Gadjah Mada, Yogyakarta, Indonesia

*JI Denta No 1 Sekip Utara, Yogyakarta, Indonesia; e-mail: drg.sayidazhar@gmail.com

ABSTRAK

Kista adalah penyebab pembengkakan kronis yang paling sering pada rahang dibandingkan tulang lain karena banyaknya sisa epitel odontogenik. Kista yang dibentuk dari epitel odontogenik merupakan yang terbanyak di rahang. Kista dentigerous merupakan kantung jaringan ikat yang berisi cairan dengan berbatas epitel skuamos berlapis yang terbentuk di sekitar mahkota gigi yang tidak erupsi atau dentikel. Kista ini sering disebut kista folikular karena hasil pembesaran folikel yang berasal dari akumulasi cairan antara epitel tereduksi dengan email gigi. Shear dan Spreight mengatakan bahwa etiologi terjadinya kista dentigerous bisa karena gigi impaksi. Seorang pasien laki – laki berusia 41 tahun dilaporkan datang ke klinik Bedah Mulut RSUP Dr. Sardjito dengan keluhan utama benjolan di bawah telinga kiri, tidak terasa sakit ukuran 4x3x3 cm muncul kurang lebih 8 bulan sebelumnya. Awalnya kecil kemudian membesar, pasien telah menjalani perawatan dari puskesmas dan tidak ada kemajuan. Penatalaksanaan kasus ini adalah enukleasi kista di bawah anestesi umum. Evaluasi dilakukan 4 bulan post operasi dan tidak ada tanda kambuh. Riwayat penyakit sistemik dan alergi obat tidak ada.

MKGK. Desember 2015; 1(2): 99-103

Kata kunci: kista dentigerous, enuklasi

ABSTRACT: *Dentigerous Cyst Enucleation on Coronoid Mandibular Sinistra under General Anesthesia. Cyst is the most common caused of chronic swelling in the jaw compared to other bone as there are a lot of odontogenic epithelium. Cyst formed from odontogenic epithelium is the most encountered case found in dental practice. Dentigerous cyst is a sac formed of connective tissues filled with liquid and lined with stratified squamos epithelium border which was developed around un-erupted dental crown or denticle. This kind of cyst is also known follicular cyst on a reason that swelling follicle is derived from liquid accumulation between tooth enamel reductions with dental email. Shear and Spreight stated that impacted tooth is the ethiology of dentigerous cyst. We are reporting a case of 41 year old man who came to Dr. Sardjito central hospital with chief complain of swelling under left ear, painless, 4x3x3 cm sized and increase within 8 months since its developed. The patient was treated in the Primary Health Care but no improvement reached. This case was managed with enucleated cyst under general anesthesia. No sign of recurrence after 3 months follow up and patient evaluation. No systemic disease and allergic symptom was found in this patient.*

MKGK. Desember 2015; 1(2): 99-103

Keywords: *dentigerous cyst, enucleation*

PENDAHULUAN

Salah satu kelainan dalam mulut yang sering ditemukan dalam praktik bedah mulut adalah kista. Kista merupakan suatu rongga patologis yang berisi cairan atau semi cairan, tidak disebabkan oleh akumulasi pus. Kista bisa dibatasi oleh epitel, atau tidak dan dapat menyebabkan pembesaran intraoral dan ekstraoral yang secara klinis dapat menyerupai tumor jinak.¹ Kista adalah pembentukan rongga patologis di dalam subtansi organ dan merupakan suatu kantong yang rapat, dilengkapi dengan suatu membran yang tegas dan berisi cairan atau semi cairan.²

Kista dentigerous merupakan salah satu jenis kista odontogenik yang terbanyak setelah kista radikuler di rongga mulut. Kista dentigerous adalah kista yang terbentuk di sekitar mahkota gigi yang belum erupsi. Kista ini mulai terbentuk bila cairan menumpuk di dalam lapisan epitel email yang tereduksi atau di antara epitel dan mahkota gigi yang belum

erupsi. Kista dentigerous adalah suatu kantong yang dibungkus oleh epitelium yang terjadi dari enamel organ yang berhubungan dengan mahkota gigi yang tidak erupsi.³ Kista dentigerous sebagai kista yang menutupi gigi yang belum erupsi dengan perluasan folikelnya dan menyerang hingga ke leher gigi dan menurut kista dentigerous adalah pembesaran ruangan folikular di sekitar gigi yang belum erupsi. Kista ini merupakan jenis kista terbanyak setelah kista radikuler. Sering terjadi pada posterior mandibula atau maksila dan umumnya berkaitan dengan impaksi atau *embedded* gigi molar ketiga.¹ Kista dentigerous merupakan suatu kista yang berasal dari pemisahan folikel dari sekitar mahkota gigi yang tidak erupsi. Kista ini mengelilingi mahkota gigi yang tidak erupsi hingga ke servikal gigi atau *cemento enamel junction*.^{2,4}

Faktor lokal dari penyebab kista dentigerous dapat dikaitkan dengan

perkembangan mahkota atau gigi permanen dan juga bisa muncul dari sisa epitel enamel. Faktor lingkungan termasuk kekurangan endokrin, demam dan radiasi.⁵ Kista dentigerous di coronoid akibat karena molar 3 bawah yang ektopik dengan posisi *inverted* dan perluasan kista yang lebih kaudal merupakan kasus yang sangat jarang terjadi dan biasanya tidak menimbulkan keluhan. Pasien menyadarinya jika telah menimbulkan keluhan berupa pembengkakan dan rasa sakit serta tidak memberikan hasil yang signifikan jika hanya diberikan medikasi berupa obat – obatan.

Gambaran klinis, kista umumnya asimtomatis hingga timbulnya infeksi atau adanya fraktur patologis. Kista dapat tumbuh dengan berbagai ukuran, dan kista yang besar dapat dihubungkan dengan ekspansi tanpa rasa sakit pada tulang yang diserang. Lesi yang besar dapat menimbulkan asimetri wajah dan dapat berpotensi menjadi agresif. Perluasan tulang yang diikuti dengan asimetri wajah, pergeseran gigi yang ekstrem, resorpsi akar gigi yang berdekatan dan rasa sakit merupakan kemungkinan dari akibat yang ditimbulkan oleh pembesaran kista yang berlanjut.^{4,6}

Pemeriksaan klinis juga menunjukkan adanya gigi yang hilang dan pembengkakan dan indurasi positip, terjadi asimetri wajah dan kemungkinan adanya fraktur patologis. Pasien biasanya tahu setelah dilakukan pemeriksaan rontgen gigi.⁶ Pasien dilaporkan tidak selalu merasakan sakit atau rasa tidak nyaman. Sekitar 4% pasien dengan gigi yang tidak erupsi memiliki lesi kista dentigerous. Kista dentigerous juga dapat terjadi di sekitar gigi supernumerary sekitar 5% dari seluruh kista dentigerous.⁷

Gambaran radiologi kista berbatas jelas, unilokuler dan kadang-kadang tampak multilokuler yang radiolusen berhubungan dengan mahkota gigi yang tidak erupsi. Gigi yang tidak erupsi sering berpindah tempat. Pada mandibula, gambaran radiolusen dapat meluas ke superior daerah molar ketiga ke ramus atau ke anterior dan inferior sepanjang corpus mandibula. Untuk lesi yang dianggap kista, beberapa peneliti percaya bahwa daerah radiolusunya paling sedikit berdiameter 3-4mm.

Pemeriksaan histopatologis kista bervariasi, tergantung apakah kistanya

terinflamasi atau tidak. Pada kista non inflamasi, dinding jaringan fibrous tersusun longgar dan terdiri dari substansi dasar *glycosaminoglycan*. Pulau-pulau kecil dan anyaman sisa-sisa epitel odontogenik yang tidak aktif terdapat pada dinding jaringan fibrous. Batasan epitel terdiri dari 2-4 lapisan sel epitel kuboid dan ruang antara jaringan dan epitelnya datar. Pada kista yang terinflamasi, dinding fibrous lebih banyak kolagennya dengan disertai sel-sel inflamasi kronis. Batasan epitel memperlihatkan bermacam jumlah hipeplasia dengan tonjolan rete serta gambaran skuamusa. Permukaan yang mengalami keratinisasi sering terlihat.¹

Patogenesis pertumbuhan atau perkembangan suatu kista dapat dibagi menjadi 4 tahap, yaitu: 1) Tahap awal, ditandai kista belum merusak tulang sehingga tulang di atasnya masih utuh dan teraba keras. 2) Tahap sensasi bola pingpong, ditandai sudah mulai terjadi desakan kista yang semakin besar pada tulang, 3) Tahap krepitasi, pada tahap ini sudah terjadi fragmentasi dari tulang di atasnya akibat desakan kista, sehingga pada palpasi teraba adanya krepitasi. 4) Tahap fluktuasi, pada tahap ini hanya ada bila kista telah mengerosi tulang secara sempurna.⁴

Terapi dan prognosa kista dapat dilakukan enukleasi terhadap kapsul jaringan ikat dan sekaligus mengikutsertakan lapisan epitel secara keseluruhan. Tindakan ini harus dilakukan dengan hati-hati untuk menghindari tertinggalnya epitel yang dapat menyebabkan terbentuknya kista residual, karena kista baru yang terbentuk akan lebih invasif.

E nukleasi kista dentigerous pada coronoid dapat dilakukan secara ekstra oral dengan memiliki keuntungan akses dan visibilitas lebih baik sehingga lebih mudah dalam tindakan enukleasi kista. Namun tidak dapat dihindari komplikasi setelah operasi berupa parastesi dan munculnya skar di sekitar daerah insisi.⁸

Manajemen kista dentigerous yang disebabkan posisi molar ke tiga ektopik terutama di bawah posisi nervus alveolaris inferior lebih sering pendekatan ekstra oral sub mandibular atau pre auricular. Teknik ini memiliki penglihatan yang lebih baik pada daerah operasi sehingga mengurangi pembuangan tulang yang berlebih dan dapat

menghindari fraktur patologis. Kekurangan enukleasi kista dentigerous dengan pendekatan ekstra oral seperti skar dan resiko merusak percabangan saraf fasialis.⁹

METODE

Pasien pria usia 41 tahun dengan keluhan pembengkakan pada daerah pipi kiri dan sudah berlangsung kurang lebih delapan bulan. Pasien menjelaskan pembengkakan hilang timbul dan dalam empat bulan terakhir pembengkakan pernah membesar hingga mendesak ke daerah mata kiri.

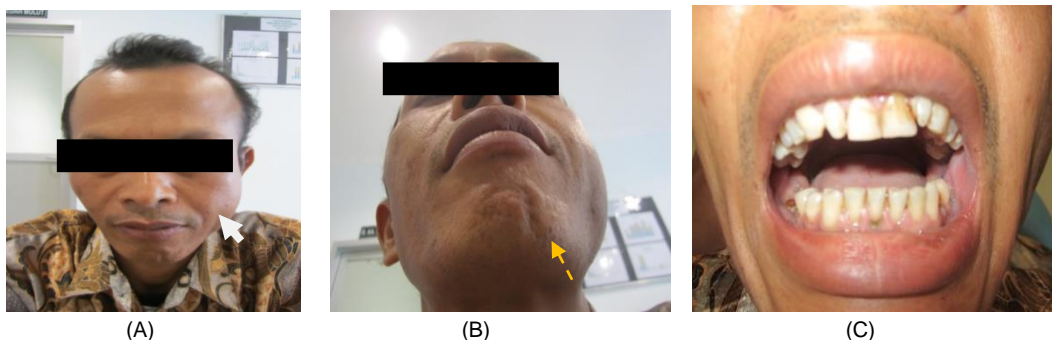
Pasien telah menjalani perawatan dari Puskesmas dan RSUD Tidar mengatakan tidak ada kemajuan tapi rasa sakit sudah tidak dikeluhkan lagi saat pasien datang ke RSS. Pasien mengeluhkan pembengkakan tidak sembuh, diameter 4x3x3 cm, konsistensi keras. Pasien dirujuk ke RS Sardjito. Menurut pasien saat berobat ke Puskesmas diberikan tiga jenis obat (amoksisilin, metronidazol dan asam mefenamat). Pasien mengatakan pernah dirawat di rumah sakit karena sakit maag. Riwayat penyakit sistemik (jantung, paru, ginjal, asma) tidak ada. Riwayat alergi makan dan minuman tidak ada.

Pasien dilakukan biopsi dengan pendekatan intra oral namun tidak berhasil karena kesulitan untuk memperoleh akses pengambilan lesi dan ini mendorong untuk dilakukan pengambilan kista coronoid secara ekstra oral di bawah anestesi umum. Hasil pemeriksaan biopsi menunjukkan stroma dilapisi epitel skuamous kompleks yang sebagian ulseratif, stroma banyak disebut limfosit, sel plasma, leukosit pmn. Tidak terdapat tanda ganas. Uraian dan kesan

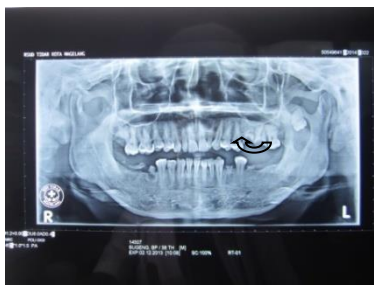kuretase jaringan mandibula sinistra dapat menyokong kista dentigerous.

Pasien di konsultasikan ke bagian penyakit dalam dan anestesi RSUP Dr. Sardjito untuk enukleasi kista dengan general anestesi. Rontgen thoraks dan pemeriksaan laboratorium dilakukan untuk memeriksa darah lengkap, APTT (*activated partial thromboplastin time*), PTT (*partial thromboplastin time*), fungsi hepar, fungsi ginjal, gula darah sewaktu dan elektrolit yang menunjukkan hasil normal sebagai persiapan pasien menjalani tindakan bedah dengan anestesi umum. Pasien dirawat inap di RS Sardjito untuk persiapan tindakan pembuatan *informed consent* atau persetujuan pasien untuk tindakan bedah dan anestesi umum.

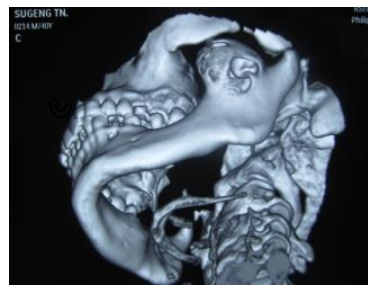Operasi dilakukan dengan anestesi umum berlangsung selama 2 jam 40 menit, satu jam sebelum operasi pasien diberikan antibiotik Ceftriaxon inj. 1 gram. Suci hama dilakukan di daerah operasi. Pemberian suntikan pehacain 1:200.000 untuk kontrol perdarahan. Incisi dimulai lapis demi lapis sampai mengenai corpus mandibula kemudian ditelusuri ke regio coronoid sehingga terlihat jelas lesi. Pemisahan kapsul dilakukan dengan hati – hati sampai terangkat sempurna beserta gigi M3 yang ada didalam rongga kista. Area operasi dibersihkan dan tulang yang tajam dihilangkan serta dilakukan radikal kuretase. Pemasangan vacuum drain lalu dilakukan penjahitan. Setelah tindakan selesai, jaringan tumor dikirim ke bagian patologi anatomi.



Gambar 1. (A) Gambaran klinis pasien tampak pipi kiri mengalami deformasi (B) Gambaran *worm view* terlihat asimetris wajah (C) Gambaran klinis intra oral tidak terlihat perbedaan dengan kontralateral daerah lesi.



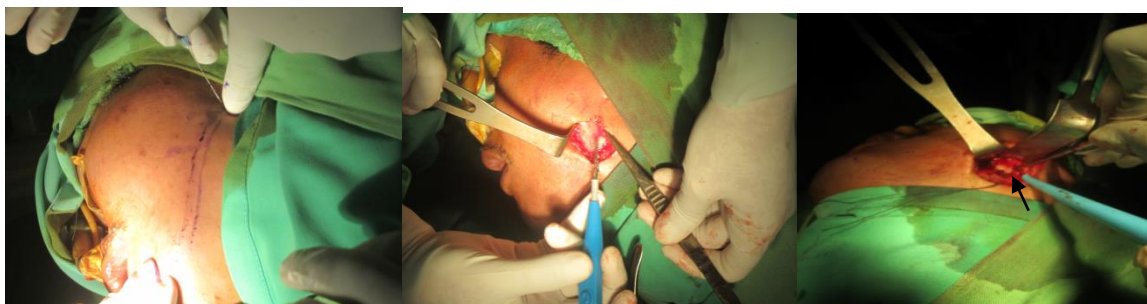
(A)



(B)

Gambar 2. (A) Gambaran radiologi menunjukkan adanya molar ketiga ektopik di coronoid; (B) Gambaran 3 dimensi menunjukkan kerusakan tulang disekitar coronoid sinistra karena desakan lesi kista

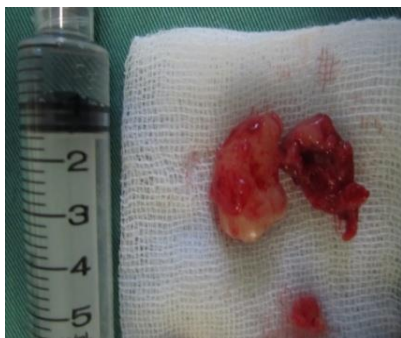Gambaran durante operasi



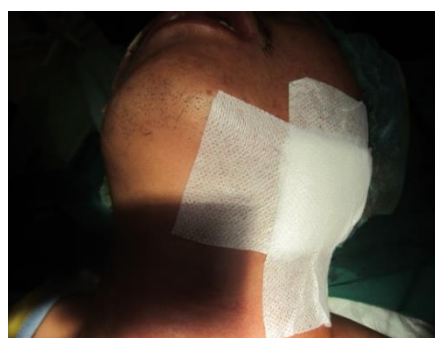(A)

(B)

(C)



(D)



(E)

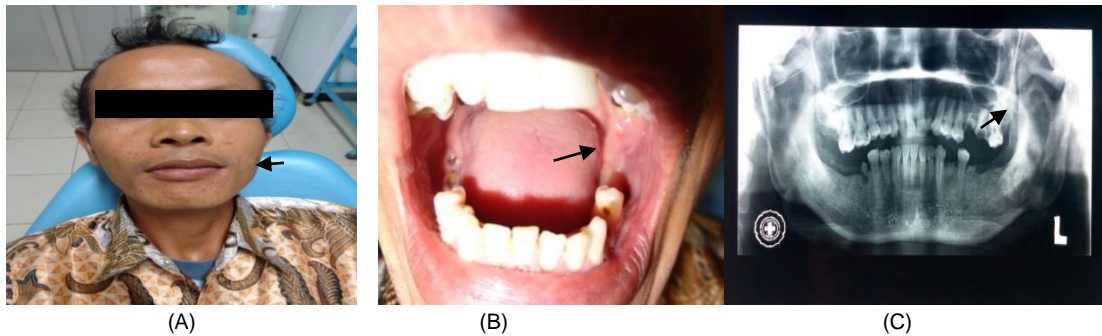
Gambar 3. (A) Pembuatan design incisi; (B) Incisi lapis demi lapis; (C) lesi terlihat pada coronoid (D) Pengambilan gigi dan kapsul pembungkus (E) Daerah operasi ditutup dengan verban extra oral

Pasien paska operasi (H+0) dengan keadaan umum sedang, compos mentis, afebris dengan tanda vital dalam batas normal. Pasien merasakan pusing, terdapat pembengkakan pada daerah bekas operasi dan tidak ada perdarahan pada verban ekstra oral. Pasien diberi diet cair tinggi kalori dan tinggi protein. Obat-obatan yang diberikan ceftriaxon inj. 1 gram/12 jam, ketorolak inj. 30 mg/8 jam, dexametason inj. 1 amp/8 jam diberikan dalam 4 hari post operasidan pemberian kalnec inj 1 amp/8 jam dalam 2 hari karena secara klinis perdarahan negatif saat pergantian verban ekstra oral. Pasien mengalami kondisi yang semakin membaik pada H+4, pembengkakan berkurang dan

pasien dipulangkan. Obat-obatan diganti peroral amoksilin tab 500 mg/3x1, asam mefenamat tab 500 mg/3x1 dan Neurodex tab/1x1.

Pasien kontrol kembali setelah satu minggu kemudian. Pada pemeriksaan fisik didapatkan keadaan umum yang baik dan tanda vital dalam batas normal. Pemeriksaan ekstra oral sedikit didapatkan pembengkakan dan tidak ada keluhan sakit pada daerah operasi kemudian dilakukan pengambilan jahitan. Pasien dilakukan kontrol 3 bulan post operasi dan terlihat gambaran klinis membaik dan secara radiologis terlihat mulai adanya pembentukan tulang baru.

Gambaran klinis dan radiologis 3 bulan post operasi



Gambar 4. (A) Kondisi ekstra oral pasien post operasi 3 bulan tidak terlihat asimetris wajah; (B) Kondisi intra oral dalam batas normal tidak terlihat pembengkakan; (C) Gambaran radiologi daerah coronoid sinistra sedikit terlihat radioluscent

PEMBAHASAN

Kista dentigerous merupakan lesi kistik di rongga mulut kedua terbanyak setelah kista radikuler dan sering disebabkan gigi molar yang impaksi dan imbeded. Kista dentigerous pada coronoid mandibula disebabkan molar 3 yang imbeded dengan posisi inverted merupakan kasus yang jarang terjadi dan sering tidak menimbulkan keluhan. Pasien menyadarinya jika telah terjadi pembengkakan dan setelah diberikan medikasi tidak memberikan pengaruh yang signifikan.

Enukelesi kista dentigerous coronoid dapat dilakukan melalui pendekatan ekstra oral di bawah anestesi umum karena kesulitan akses dalam pengambilan lesi. Lesi yang diambil dilakukan pemeriksaan kembali secara histopatologis untuk memastikan dan konfirmasi penegakan diagnosis.

Pasien kontrol pada bulan ke-3 ke poli bedah mulut dan dilakukan pemeriksaan klinis dan radiologi panoramik. Hal ini dilakukan karena kekhawatiran kista dentigerous dapat berubah menjadi kista residual.

KESIMPULAN

Penatalaksanaan kista dentierous coronoid pada karena imbeded molar 3 kasus ini adalah pengambilan lesi secara menyeluruh dengan pendekatan ekstra oral agar dapat menghindari terjadinya kista residual. Tidak dijumpai adanya komplikasi berupa parestesi dan tidak terbentuknya scar.

DAFTAR PUSTAKA

1. Neville, Damm DD, Allen CM, Bouquot JE. Oral and maxillofacial pathology 2nd ed. St. Louis: Saunders; 2002. H. 611-19.
2. Pedersen GW. Buku ajar praktis bedah mulut (terj.) Cetakan I. Jakarta: Penerbit Buku Kedokteran EGC; 1996. H. 179-180
3. Thoma KH. Adamantinoma developing from odontogenic cyst. *Ijoms*. March 1969; 23(3): 307-311.
4. Shear M. Kista rongga mulut (terj.) ed. 2. Jakarta: Penerbit Buku Kedokteran EGC; 1988. H. 122-147.
5. Saadatin. A dentigerous cyst containing an ectopic canine tooth below the floor of the maxillary sinus: a case report. *Journal of Oral Science*. 2007; 49(3): 249-252.
6. Regezi JA, Scuba J. Oral pathology: Clinical pathologic correlations. 2nd ed Philadelphia WB Saunders; 1993: 326 – 332.
7. Shane McCrea MSc, BDS, LDSRCS, MFGDP (UK). Adjacent dentigerous cysts with ectopic displacement of a third mandibular molar and supernumerary (forth) molar: a rare occurrence, [www.oooojournal.net/article/S1079-2104\(09\)00103-6/pdf](http://www.oooojournal.net/article/S1079-2104(09)00103-6/pdf), 2009.
8. Wong YK, Liew JC, Tsui SH, Cheng JC. Ectopic molar near the coronoid process: case report. *Quintessence Int*. 2007; 38: 597-600.
9. Ahmed NM, Speculand B. Removal of ectopic mandibular third molar teeth: literature review and report of three cases. *Oral Surgery*. 2012; 5: 39-44.