

## STUDI KASUS

### Gingivektomi Menggunakan *Scalpel* dan *Electrocautery* pada Perawatan *Gingival Enlargement* Wanita Pubertas

Anton Kusumo Widagdo\* dan Kwartarini Murdiastuti\*\*

\*Program Pendidikan Dokter Gigi Spesialis Periodonsia, Fakultas Kedokteran Gigi, Universitas Gadjah Mada, Yogyakarta, Indonesia

\*\*Departemen Periodonsia, Fakultas Kedokteran Gigi, Universitas Gadjah Mada, Yogyakarta, Indonesia

\*JI Denta No 1 Sekip Utara, Yogyakarta, Indonesia; e-mail: anton.kusumow@ugm.ac.id

---

#### ABSTRAK

Gingivitis pubertas merupakan suatu peradangan gusi karena kondisi tertentu yang diklasifikasikan menurut faktor etiologi dan perubahan patologi. Peningkatan ukuran gingiva merupakan tanda adanya kelainan gingiva. Gingivektomi adalah pemotongan jaringan gingiva dengan membuang dinding lateral poket yang bertujuan untuk menghilangkan poket dan peradangan gingiva sehingga didapat gingiva yang fisiologis, fungsional dan estetik baik. Pada kasus ini, wanita berusia 16 tahun mengeluhkan keadaan gusi atas dan bawah yang membengkak sejak 1 tahun yang lalu, mudah berdarah dan tidak ada rasa nyeri. Penanganan untuk kasus ini dirancang menggunakan teknik gingivektomi menggunakan pisau periodontal dan gingivoplasty menggunakan *electrocautery* secara bertahap. Teknik gingivektomi menggunakan kombinasi *scalpel* dan *electrocautery* pada perawatan gingivitis pubertas memberikan hasil yang memuaskan secara estetik maupun fungsional pada pasien.

MKGK. Juni 2015; 1(1): 1-4

**Kata kunci:** *gingival enlargement*, gingivektomi, *scalpel* dan *electrocautery*, wanita pubertas

#### **ABSTRACT: Gingivectomy Using Scalpel and Electrocautery in Gingival Enlargement Treatment of Puberty Female.**

*Puberty Gingivitis is a gum inflammation due to certain conditions that are classified by etiologic factors and pathological changes. The increase in gingival size is a sign of gingival disorder. Gingivectomy is cutting the gingival tissue by removing the lateral wall of the pocket which aims to eliminate pockets and gingival inflammation thus obtaining physiologically, functionally and aesthetically good gingiva. In this case, 16-year old woman complained of the state of the upper and lower gums which were swollen since the last one year, easily bleeding and no pain. The handling of this case was designed to use the technique of gingivectomy by using periodontal knives and gingivoplasty by gradually using electrocautery. Gingivectomy technique with a combination of scalpel and electrocautery in puberty gingivitis treatment gives satisfactory results in aesthetic and functional state in patients.*

MKGK. Juni 2015; 1(1): 1-4

**Keywords:** *puberty gingivitis*, *gingivectomy*, *gingivoplasty*

---

## PENDAHULUAN

Peningkatan ukuran gingiva merupakan tanda adanya kelainan gingiva, kondisi ini disebut juga dengan *inflammatory enlargement* yang terjadi karena adanya akumulasi plak. Di klinik istilah yang digunakan adalah *hyperthropic gingivitis* atau gingival hyperplasia sebagai peradangan gingiva yang konotasinya mengarah pada patologis.<sup>1</sup>

Salah satu tipe pembesaran gusi dapat diklasifikasikan menurut faktor etiologi dan perubahan patologi adalah pembesaran gusi karena kondisi tertentu yaitu gingivitis pubertas. Gingivitis ini terjadi pada masa puber dan dihubungkan dengan faktor lokal. Bentuk hyperplasia ini lebih sering terjadi pada wanita dibandingkan dengan pria dan karakteristiknya adalah pembengkakan gingiva marginal dan peninggian papila interdental.<sup>1</sup>

Perawatan periodontal diawali dengan *initial phase therapy* yang meliputi *dental health education (DHE)*, *supra* dan *subgingival scaling*, dan *polishing*.<sup>2</sup> Gingivitis hiperplasi dirawat dengan *scaling*, bila gingiva tampak lunak, terdapat perubahan warna, terjadi edema dan infiltrasi seluler, dengan syarat ukuran pembesaran tidak mengganggu pengambilan deposit pada permukaan gigi. Apabila gingivitis hiperplasi terdiri dari komponen fibrotik yang tidak mengecil setelah dilakukan perawatan *scaling* atau ukuran pembesaran gingiva menutupi deposit pada permukaan gigi, dan mengganggu akses pengambilan deposit, maka dilakukan perawatan secara bedah (gingivektomi).<sup>1</sup>

Gingivektomi adalah pemotongan jaringan gingiva dengan membuang dinding lateral poket yang bertujuan untuk

menghilangkan poket dan peradangan gingiva sehingga didapat gingiva yang fisiologis, fungsional dan estetik baik.<sup>1,3,4</sup> Keuntungan teknik gingivektomi adalah teknik sederhana, dapat mengeliminasi poket secara sempurna, lapangan penglihatan baik, morfologi gingiva dapat diramalkan sesuai keinginan.<sup>4</sup>

Penulisan ini bertujuan untuk melaporkan teknik gingivektomi menggunakan kombinasi *scalpel* dan *electrocautery* pada perawatan gingivitis pubertas generalis.

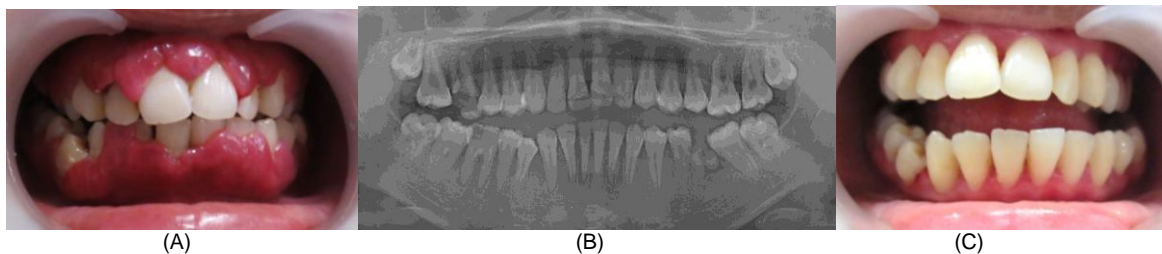
## METODE

Seorang wanita berusia 16 tahun datang ke Klinik Spesialis Periodonsia RSGM Soedomo FKG UGM Yogyakarta mengeluhkan keadaan gusi atas dan bawah yang membengkak sejak 1 tahun yang lalu, mudah berdarah dan tidak ada rasa nyeri. Pasien telah memberikan persetujuan publikasi kasus ini demi kepentingan ilmu pengetahuan. Pada pemeriksaan klinis terlihat pembesaran gingiva pada regio vestibular RA, palatal 13–23, vestibular 45–35 hingga hampir menutup seluruh permukaan gigi pada beberapa tempat (Gambar 1A). Citra pemeriksaan radiologi (Gambar 1B) memperlihatkan tulang alveolar terlihat baik, Gigi 18, 28 dan 48 belum tumbuh sempurna, Karies pada gigi 16 dan 46, *Radices* gigi 36 dan terdapat area radiolusen pada apikal

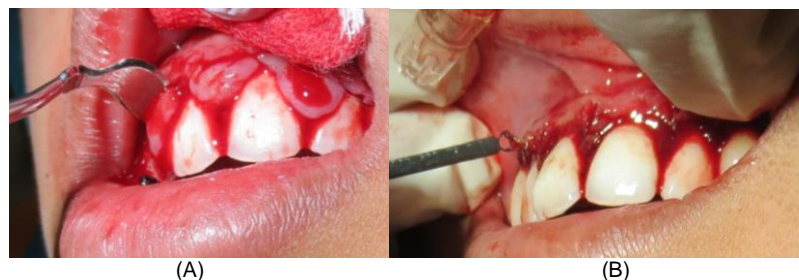
36 dan 46. Rencana perawatan pada kasus ini adalah melakukan gingivektomi secara bertahap dengan menggunakan kombinasi *scalpel* dan *electrosurgery* untuk mendapatkan hasil yang maksimal.

Kunjungan pertama dilakukan pemeriksaan subjektif, pemeriksaan objektif dan radiografis kemudian ditentukan diagnosis dan rencana perawatan, dokumentasi sebelum perawatan serta penandatanganan *informed consent*. *Initial phase therapy* juga dilakukan yaitu *DHE*, skeling, *root planning* dan polising untuk menghilangkan plak dan kalkulus serta pengiriman spesimen untuk pemeriksaan patologi anatomi. Pada kunjungan pertama ini skeling dan *root planning* tidak dapat dilakukan secara maksimal karena keterbatasan lapangan pandang dan perdarahan yang banyak.

Berdasarkan hasil pemeriksaan laboratorium patologi anatomi menyatakan tidak terdapat keganasan, maka pada kunjungan berikutnya dilakukan tindakan gingivektomi pertama pada regio 13–23 sisi labial dan palatal untuk membentuk kontur zenith gingiva yang ideal. Desinfeksi menggunakan larutan klorheksidin dan usapan iodine pada daerah



**Gambar 1.** Klinis dan Radiologis: (A) Sebelum perawatan, (B) Radiografi, (C) Setelah perawatan



**Gambar 2.** Durante operasi: (A) *External bevel incision* menggunakan pisau Periodontal, (B) Gingivoplasti menggunakan *electrocautery*.

operasi dilakukan untuk meminimalisir kontaminasi patogen pada daerah tersebut. Anestesi topikal dan infiltrasi dilakukan menggunakan 1 ampul *xylestesin* pada apikal gigi 13–23 sebelah labial dan palatal.

Disain pemotongan ditentukan berdasarkan kedalaman sulkus gingiva yang didapatkan menggunakan *pocket marker*. Insisi dilakukan menggunakan *scalpel* dan pisau periodontal dengan insisi bevel eksternal (Gambar 2A). Gingivoplasti dilakukan menggunakan *electrocautery* untuk membentuk kontur permukaan gingiva (Gambar 2B). Instrumen ini dipilih dengan mempertimbangkan keuntungan dapat memotong gingiva sekaligus meminimalisir perdarahan yang terjadi. Irigasi dengan saline dilakukan pada akhir insisi dan luka kemudian ditutup dengan *periodontal dressing*. Pasien kemudian diberi medikasi amoksisilin 500 mg tiap 8 jam untuk 5 hari dan asam mefenamat 500 mg jika diperlukan. Pasien juga diberi instruksi paska bedah untuk mendapatkan hasil yang baik.

Kunjungan berikutnya adalah 7 hari paska gingivektomi pertama, dilakukan *pack removal*, dan kontrol hasil operasi pertama. Tidak terdapat keluhan dari pasien. Pemeriksaan klinis menunjukkan warna kemerahan pada area operasi. Hari yang sama juga dilakukan tindakan gingivektomi dan gingivoplasti tahap kedua pada regio 35–45 sebelah bukal dengan prosedur yang sama dengan bedah pertama. Tindakan gingivektomi dan gingivoplasti dilakukan 4 kali dengan selang waktu 7 hari dan dilakukan kontrol 6 kali untuk memantau hasil operasi (Gambar 1C).

Pada kontrol terakhir pasien disarankan untuk melanjutkan perawatan kebagian Konservasi Gigi dan Orthodonsia untuk mendapatkan kondisi gigi dan gingiva yang lebih baik. Pasien juga diinstruksikan untuk selalu rutin melakukan pemeriksaan gigi dan mulut setiap 6 bulan sekali untuk menjaga kebersihan dan kesehatannya.

## PEMBAHASAN

Gingivektomi dan gingivoplasti merupakan tindakan bedah periodontal yang bertujuan untuk menghilangkan poket dan peradangan gingiva sehingga didapat gingiva yang fisiologis, fungsional dan estetik yang baik. Pada kondisi pubertas, ketidakseimbangan hormonal dapat mempengaruhi kondisi jaringan periodontal. Dilaporkan bahwa pada kondisi pubertas terdapat peningkatan aktivitas beberapa mikroorganisme: *Capnocytophaga*, *Prevotellaintermedia* dan *Prevotellanigrecens*. Kondisi ini diperberat dengan terciptanya faktor lokal yang menyebabkan kondisi patologis. Pembesaran gingiva yang berkaitan dengan pubertas sering terjadi pada sisi fasial gingiva dan sedikit pada sisi lingual. Hal ini diperkirakan berkaitan dengan aktivitas lidah mencegah terjadinya akumulasi makanan dan faktor iritan pada permukaan lingual.<sup>1,5</sup>

Kombinasi gingivektomi dengan pisau periodontal dan gingivoplasti menggunakan *electrocautery* memberikan keuntungan antara lain: mendapatkan kontur dan bentuk gingiva yang baik, mengurangi perdarahan serta mempercepat proses operasi. Motivasi yang tinggi, usia pasien yang relatif muda, tidak adanya kebiasaan buruk serta dukungan tulang alveolar yang sangat baik, turut mempengaruhi keberhasilan operasi ini dan memberikan prognosis yang baik.

## KESIMPULAN

Teknik gingivektomi menggunakan kombinasi *scalpel* dan *electrocautery* pada perawatan *gingival enlargement* memberikan hasil yang memuaskan secara estetik maupun fungsional pada pasien, mengurangi perdarahan selama tindakan operasi dan memberikan hasil yang maksimal.

#### DAFTAR PUSTAKA

1. Carranza FA, Hogan EL. Clinical periodontology. 11<sup>th</sup> ed. Philadelphia: WB Saunders Co. 2012; 84-96.
2. Newman MG, Takei HH, Carranza FA. Clinical periodontology. 11<sup>th</sup> ed. Philadelphia, WB Saunders Co. 2011; 74-94.
3. Goldman HM, Cohen DW. Periodontal therapy. 6<sup>th</sup> ed. The CV Mosby Compan; 1980; 640–690, 773–793.
4. Trijani S. Evaluasi kesembuhan klinis setelah tindakan gingivektomi dengan atau tanpa peck periodontal pada kasus gingivitis pubertas. TIMNAS. 1996; 416–423.
5. McDonald RE, Avery DR. Dentistry for the Child and Adolescent. 8<sup>th</sup> ed. Missouri: Mosby Company; 2004.