

Restorasi Resin Komposit Menggunakan Pasak *Tapered Self Threading* Pada Molar Ketiga Kiri Mandibula

Ellen Krisanti* dan Tri Endra Untara**

* Program Studi Konservasi Gigi PPDGS Fakultas kedokteran Gigi, Universitas Gadjah Mada

** Bagian Konservasi Gigi, Fakultas Kedokteran Gigi, Universitas Gadjah Mada

*Jl Denta no 1 Sekip Utara No 1 Yogyakarta, e-mail: ellen_laurensia@ymail.com

ABSTRAK

Morfologi saluran akar gigi molar mandibula ketiga memiliki variasi yang lebih kompleks dibandingkan gigi molar lainnya. Pada gigi molar ketiga sering dilakukan pencabutan, namun dalam keadaan tertentu gigi molar ketiga dapat dipertahankan. Perawatan saluran akar satu kunjungan merupakan pilihan untuk terapi kasus ini. Tujuan laporan kasus ini untuk memperlihatkan keberhasilan dari perawatan saluran akar satu kunjungan pada gigi molar ketiga nekrosis pulpa disertai restorasi resin komposit dengan pasak *tapered self threading*. Pasien wanita 20 tahun datang ke RSGM Prof Soedomo FKG UGM dengan keluhan sakit saat pengunyahan pada gigi molar ketiga dan positif pada perkusi. Gambaran radiografis menunjukkan restorasi yang tidak sempurna, terdapat celah antara kavitas dengan restorasi. Rencana perawatan pada kasus ini, perawatan saluran akar satu kunjungan dan resin komposit dengan pasak *tapered self threading* sebagai restorasi akhir. Kesimpulan dari perawatan saluran akar satu kunjungan memiliki rekontaminasi mikroorganisme yang lebih kecil dibandingkan dengan multi kunjungan sehingga menjamin keberhasilan perawatannya. Restorasi resin komposit secara direk dengan pasak *tapered self threading* merupakan restorasi alternatif pasca perawatan endodontik karena lebih cepat dan kuat.

Maj Ked Gi. Juni 2013;20(1): 58 - 64.

Kata kunci : Perawatan saluran akar satu kunjungan, gigi molar ketiga mandibula, resin komposit, pasak *tapered self threading*.

ABSTRACT: *Composite Resin Restoration Using Tapered Self Threading Post on Left Mandibular Third Molar.* Root canal morphology of mandibular third molar has more complex variation than the other molars. In third molar, the extraction teeth are often executed; however, the third molar can be maintained in other conditions. One visit root canal treatment is a therapy option for this case. The purpose of this case report is to show the success of one visit root canal treatment in third molar with pulp necrosis by restoring the composite resin through tapered self-threading post. A 20 year-old female patient who came to the Prof Soedomo RSGM, FKG UGM complained about the pain when chewing food on her third molar and positive in percussion. The radiographs showed that there was an incomplete restoration. There was a gap between cavities with restoration. The treatment plan for this case was one visit root canal treatment and composite resin with tapered self-threading post as final restoration. From the case, it can be concluded that one visit root canal treatment results in a smaller chance for microorganism recontamination than the multi-visit in order to ensure the success of the treatment. Direct composite resin restoration with tapered self-threading dowel is an alternative restoration after endodontic treatment because it works out faster and more retentive.

Maj Ked Gi. Juni 2013;20(1): 58 - 64.

Keywords: One visit root canal treatment, mandibular third molar, composite resin, tapered self-threading dowel.

PENDAHULUAN

Perawatan saluran akar merupakan perawatan yang memungkinkan dilakukan pada gigi insisivus sampai gigi molar terakhir. Konsepnya adalah mempertahankan gigi dengan akar gigi yang baik ataupun pada kondisi kelainan yang melibatkan jaringan periodontal.¹ Perawatan saluran akar bertujuan untuk mengeliminasi bakteri dari dalam saluran akar sehingga akhirnya dapat mendukung

terjadinya proses penyembuhan. Beberapa penelitian menunjukkan bahwa mustahil bagi operator untuk menciptakan saluran akar yang benar-benar steril, meskipun telah dilakukan proses *cleaning, shaping* dan irigasi dengan menggunakan bahan disinfektan maupun antiseptik.² Mikroorganisme dalam saluran akar dapat bertambah dengan cepat hanya dalam waktu 2-4 hari jika dibiarkan dalam keadaan kosong.³

Banyak operator yang mencegah reinfeksi bakteri serta kontaminasi mikroorganisme dalam saluran akar dengan menggunakan kalsium hidroksida sebagai obat sterilisasi saluran akar antar kunjungan. Namun banyak penelitian yang menunjukkan bahwa kalsium hidroksida gagal menciptakan kondisi steril dalam saluran akar. Masih belum jelas kegagalan itu terjadi pada kasus apa saja, karena pemberian *dressing* antar kunjungan ataupun hasil kultur yang negatif tidak menjamin keberhasilan proses penyembuhan.⁴

Metode lain yang dapat digunakan untuk mengeliminasi kemungkinan rekontaminasi mikroorganisme dalam saluran akar adalah dengan menutup langsung saluran akar secara hermetis setelah preparasi dan irigasi pada satu kali kunjungan.³ Pengisian saluran akar yang hermetis dapat mencegah ruang mikroorganisme untuk berkembang biak.² Keuntungan dari perawatan saluran akar satu kali kunjungan adalah waktu yang dibutuhkan lebih singkat, lebih bisa ditoleransi pasien dan menghindari rekontaminasi mikroorganisme saluran akar antar kunjungan.⁶

Faktor anatomi gigi dapat mempengaruhi keberhasilan dan kegagalan suatu perawatan saluran akar dengan mempertimbangkan bentuk saluran akar dan kelompok gigi. Bentuk saluran akar meliputi adanya pembengkokan, penyumbatan, saluran akar yang sempit atau bentuk abnormal akar lainnya, berpengaruh terhadap derajat kesulitan perawatan saluran akar yang dilakukan.⁷ Gigi molar ketiga mandibula biasanya mempunyai dua akar dan satu saluran atau tiga akar dan tiga saluran. Saluran akar biasanya pendek dan besar serta memiliki panjang rata-rata 18,5 mm. Kamar pulpa gigi molar ketiga

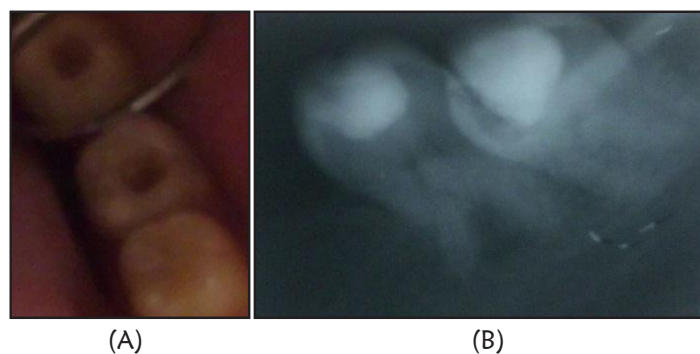
mandibula secara anatomis menyerupai kamar pulpa gigi molar pertama dan kedua mandibula. Kamarnya luas dan memiliki banyak konfigurasi anomali seperti misalnya orifis saluran akar berbentuk C.⁵

Teknik *crown down* merupakan teknik preparasi saluran akar yang makin banyak digunakan. Teknik ini dapat menciptakan akses yang lurus sehingga akan meningkatkan penetrasi bahan irigasi ke dalam saluran akar, mengurangi hambatan di bagian korona sehingga memudahkan instrument mencapai daerah apeks, dapat mengurangi kemungkinan perforasi di apeks, dan dapat juga meminimalkan terdorongnya debris ke periapikal, serta memudahkan pengisian saluran akar.⁷ Tujuan dari penulisan artikel ini adalah untuk melaporkan keberhasilan perawatan saluran akar satu kunjungan pada gigi molar ketiga mandibula dengan teknik *crown down* sistem *rotary*.

Gigi yang memerlukan perawatan saluran akar umumnya mengalami kerusakan pada jaringan pulpa dan mahkota, baik karena proses karies, restorasi sebelumnya atau trauma. Pasak yang dimasukkan ke dalam saluran akar dan inti yang terletak pada bagian supra gingiva berguna untuk menggantikan struktur gigi yang hilang serta mendukung restorasi pasca perawatan saluran akar.⁷ Pasak *tapered self threading* lebih retentif daripada pasak halus atau pasak bergerigi sehingga dapat memperkuat restorasi resin komposit.

STUDI KASUS

Seorang pasien wanita datang ke klinik konservasi RSGM UGM pada tanggal 21 Februari 2013 ingin memeriksakan gigi belakang kiri bawah yang sakit, dan ingin menambal giginya. Pada



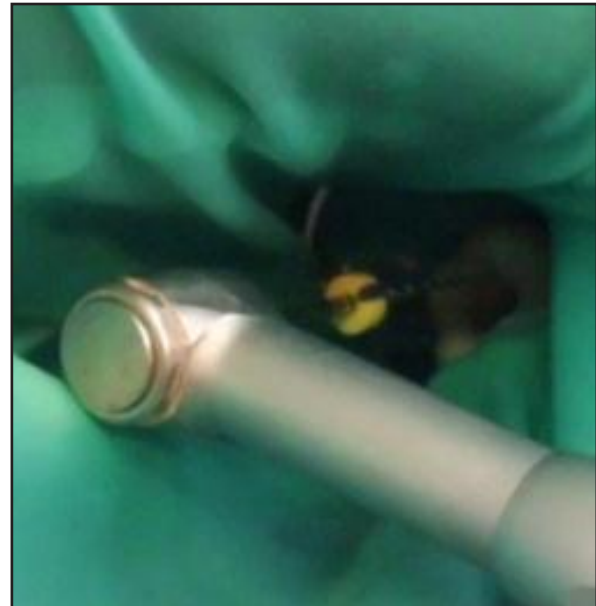
Gambar 1. (A) Gigi 38 setelah restorasi komposit kelas I dibuka; (B) Restorasi tidak penuh, tampak ada ruang yang tidak terestorasi .

pemeriksaan objektif, terdapat gigi 38 karies kelas I dengan pulpa terbuka. Tes termal dengan *chlor ethyl* tidak menunjukkan reaksi, sedangkan pemeriksaan perkusi dan palpasi menimbulkan adanya reaksi dari pasien. Pada pemeriksaan radiografis, tampak restorasi tidak sempurna. Ada ruangan dalam kavitas yang tidak terisi oleh bahan restorasi (gambar 1B). Diagnosa kasus ini adalah gigi 38 nekrosis pulpa disertai periodontitis. Rencana perawatannya adalah perawatan saluran akar satu kunjungan gigi 38 dan restorasi resin komposit kavitas kelas II dengan pasak *tapered self threading (dentatus screw)*. Prognosis pada kasus ini baik karena jaringan pendukung gigi cukup sehat, kebersihan mulut pasien baik, pasien sangat kooperatif, dan saluran akar lurus serta dapat dijangkau dengan peralatan saluran akar.

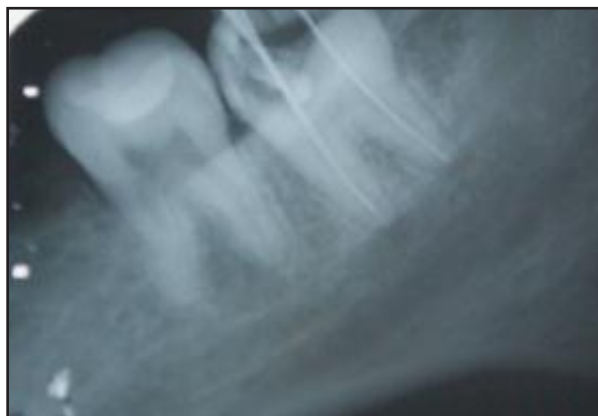Pada kunjungan pertama, 21 Februari 2013, sebelum dilakukan perawatan, pasien diberi penjelasan mengenai prosedur rencana perawatan dan biaya serta waktu perawatan. Pasien menyetujui tindakan perawatan ini kemudian pasien menandatangani *informed consent*. Tindakan perawatan saluran akar: membuang sisa tumpatan komposit lama dengan *round bur*, jaringan karies yang masih tersisa dibersihkan dengan ekskavator dan digunakan bur akses untuk mencari orifis. Irigasi dilakukan dengan NaOCl 2,5% sebanyak 2,5 ml pada kavitas dan orifis yang sudah terbuka. Pengukuran panjang kerja estimasi dilakukan dari foto radiografis dengan cara panjang saluran akar pada foto radiografis dikurangi 1 mm. Didapatkan panjang kerja estimasi saluran akar distal 16,5 mm, mesiobukal 18 mm, mesiolingual 18 mm.

Negosiasi dilakukan untuk mendapatkan *glide path* saluran akar menggunakan file no 8 dan *path file* no 13 masing-masing untuk saluran mesiobukal, mesiolingual dan distal. *Path file* dimasukkan ke dalam saluran akar sepanjang 2/3 panjang kerja estimasi. Preparasi saluran akar menggunakan teknik *crowd down* dan memakai *protapper rotary (dentsply)*. Saluran akar distal, dilakukan preparasi menggunakan Sx, S1 dilanjutkan S2 dengan panjang 10 mm, sedangkan untuk saluran akar mesiobukal dan mesiolingual 12 mm. Pengukuran panjang kerja dengan menggunakan *apex locator (Propex II, Dentsply)* dan foto radiografi. Diperoleh

panjang kerja 18 mm untuk mesiobukal dan lingual serta 16,5 mm untuk saluran akar distal (Gambar 2 dan 3)



Gambar 2. Preparasi saluran akar dengan teknik *crowd down* sistem rotary.



Gambar 3. Pengukuran panjang kerja

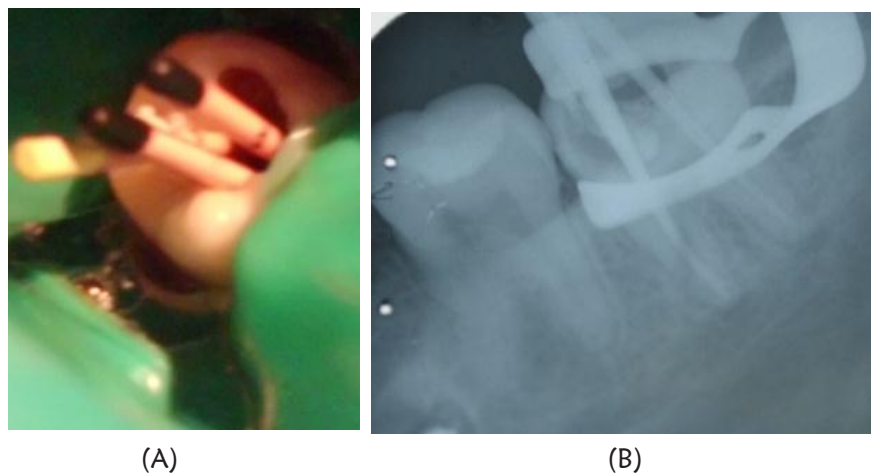
Preparasi dengan menggunakan S1 dan S2 sepanjang 16,5 mm untuk saluran distal dan 18 mm untuk saluran mesio bukal dan mesio lingual. Selanjutnya tahap *finishing* yang berakhir di file #F5 untuk saluran akar distal serta #F4 untuk saluran mesiobukal dan mesiolingual. Setiap pergantian alat, saluran akar diirigasi dengan EDTA 15% dan larutan NaOCl 2,5% sebanyak 2,5 ml. Setelah preparasi

saluran akar selesai, saluran akar diirigasi dengan larutan klorheksidin diglukonat 2% selama 30 detik, kemudian dibilas dengan larutan alkohol 70%. Seluruh saluran akar kemudian dikeringkan dengan *paper point*.

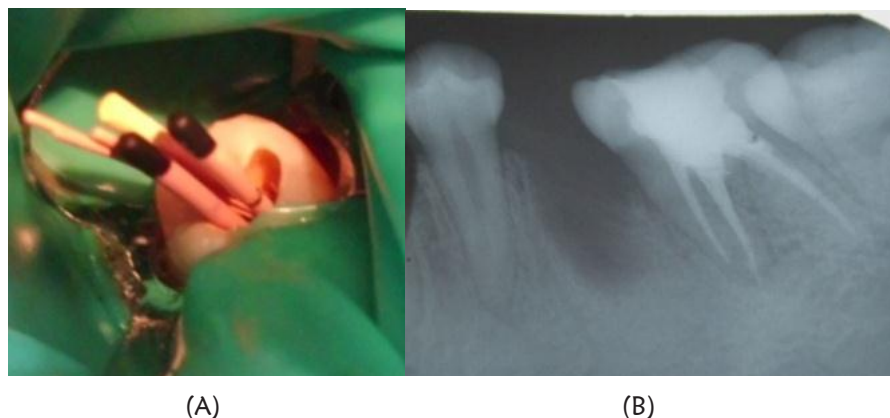
Pengepasan gutta percha #F5 selanjutnya, dilakukan untuk saluran akar distal #F4 untuk saluran akar mesiobukal dan mesiolingual, setelah itu dilakukan pemeriksaan radiograf (Gambar 4). Saluran akar kembali diirigasi menggunakan larutan NaOCl 2,5% dan digenangi larutan klorheksidin glukonat 2% (Bisco) selama \pm 1 menit. Keringkan semua saluran dengan *paper point*.

Obturasi untuk saluran akar mesio bukal dan mesio lingual dengan menggunakan teknik *single*

cone, sedangkan saluran akar distal dengan teknik *single cone* kombinasi kondensasi lateral. Gutta percha sesuai file terakhir yang digunakan #F5 dan #F4 beserta siler *topseal*. Mula-mula lentulo yang telah diulasi dengan pasta siler dimasukkan dan diputar dengan *handpiece low speed* dalam saluran akar, kemudian sepertiga apikal gutta percha diulasi siler dan dimasukkan ke dalam saluran akar, dilakukan pada saluran akar satu persatu. Untuk saluran akar distal, dimasukkan *finger spreader* antara gutta percha dan dinding ditekan ke arah apikal. *Finger spreader* dikeluarkan dan ruang tersedia setelah spreader diambil diisi dengan gutta percha tambahan #20, ditekan ke apikal lagi sampai *spreader* tidak dapat masuk setengah dari panjang saluran akar. Setelah



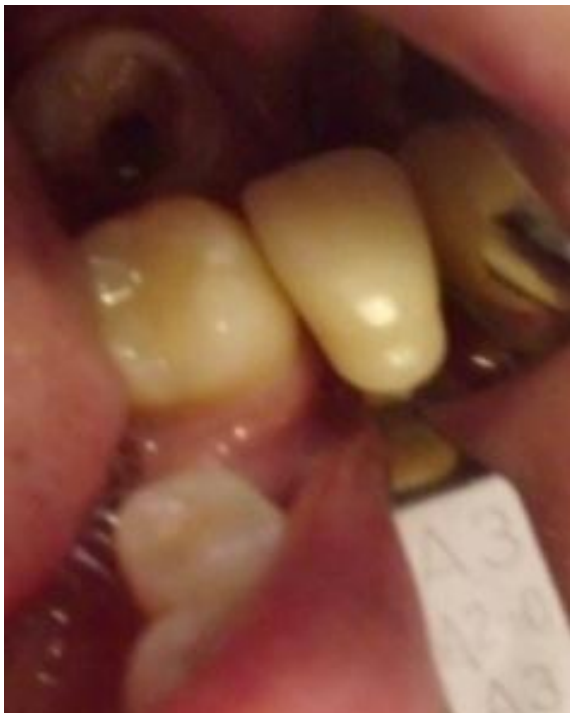Gambar 4. Pengepasan gutta percha sesuai panjang kerja A) tampak klinis; B) radiograf.



Gambar 5. Obturasi saluran akar (A) tampak klinis (B) obturasi tampak hermetis dilihat dari foto roentgen.

penuh, gutta percha dipotong sebatas orifis dengan *plugger* yang dipanaskan dan dikondensasi dengan tekanan ringan. Hasil obturasi dikonfirmasi dengan foto radiografis. Kelebihan gutta percha dipotong sebatas orifis menggunakan kondensor amalgam yang sudah dipanaskan kemudian dipadatkan dengan *fingerplugger* hingga pengisian padat. Hasil pengisian saluran akar diperiksa dengan melakukan pemeriksaan radiografis, dan diketahui hasil obturasi hermetis. Kavitas ditutup dengan semen seng fosfat sebagai *double seal* dan ditumpat sementara dengan cavit (Gambar 5)

Kunjungan kedua, 28 Februari 2013, pemeriksaan subjektif: tidak ada keluhan sakit, pemeriksaan objektif: tumpatan sementara masih baik, tes palpasi (-), perkusi (-), dan pemeriksaan radiograf: tumpatan sementara baik, pengisian baik. Kemudian dilakukan penentuan warna menggunakan *shade guide* untuk restorasi resin komposit, didapat warna A3 untuk tumpatan resin komposit (Gambar 6).

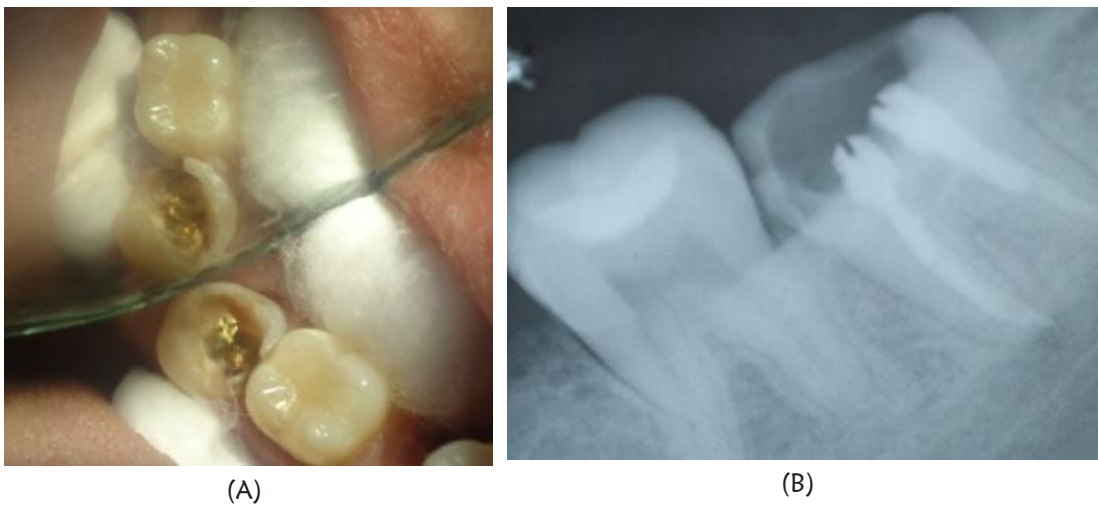


Gambar 6. Pemilihan warna dengan *shade guide*

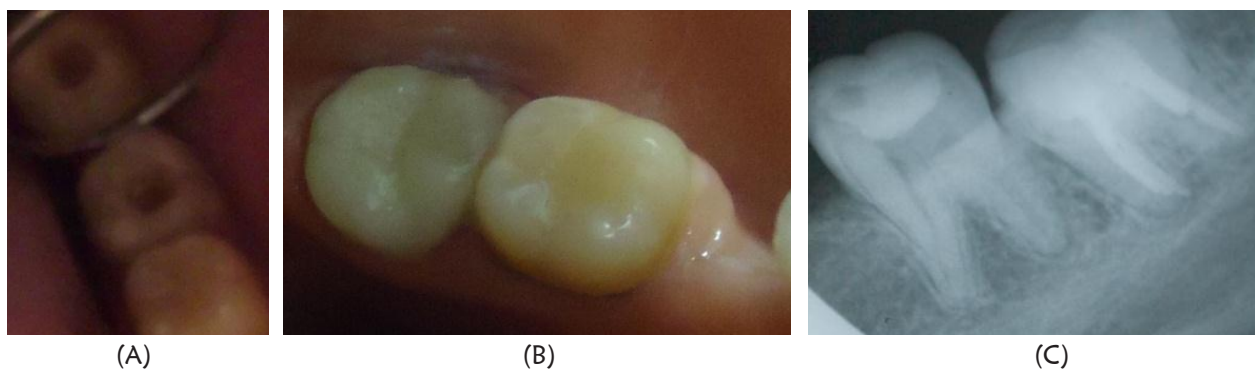
Dilanjutkan restorasi resin komposit kavitas kelas II dengan pasak *tapered self threading (dentatus screw)*. Pertama-tama membuang tumpatan sementara (ceivitron) dan tumpatan dasar (semen seng fosfat) menggunakan *ultrasonic scaler*. Preparasi dinding-dinding kavitas dibuat paralel dan dasar kavitas dibuat rata dengan bur fisur silinder ujung datar. Pada semua tonjol gigi dilakukan pemotongan bagian oklusal mengikuti lereng tonjol menggunakan bur intan berbentuk *wheel* ± 1.5 mm. Pembuatan bevel ekstra koronal (*outer bevel*) dengan bur intan bentuk *flame*.

Preparasi saluran pasak (pasak utama pada saluran akar distal sedangkan pasak tambahan pada mesiobukal). Menentukan panjang pasak dan *peesoreamer* terakhir yang akan dipakai. Panjang saluran pasak utama (distal): 12 mm, *peesoreamer* yang terakhir dipakai no.4, pasak *dentatus screw* yang dipakai no 3, gutta perca yang tersisa: 4,5 mm. Sedangkan, panjang saluran pasak tambahan (mesiobukal): 13 mm, *peesoreamer* yang terakhir dipakai no.4, pasak *dentatus screw* yang dipakai no 3, gutta perca yang tersisa: 5 mm. Pembuangan gutta perca sesuai dengan panjang saluran pasak dengan cara memasukkan *plugger* yang dipanaskan kemudian dilanjutkan preparasi menggunakan *peesoreamer* dari ukuran terkecil sampai *peesoreamer* terakhir yang telah ditentukan sesuai dengan ukuran pasak yang akan dipakai.

Pengepasan pasak *dentatus screw* ke dalam saluran pasak. Pasak diletakkan dalam saluran akar sampai kedalaman yang telah dipersiapkan. Pasak diolesi dengan primer *Rely X (3M ESPE)*. Mengaduk semen resin semen (*rely X-3M ESPE*), saluran pasak diulasi semen dengan lentulo dan tiap pasak diulasi semen yang sama. Pasak *dentatus screw* didorong perlahan masuk ke dalam saluran akar menggunakan *drive* khusus, setelah mendapatkan resistensi pasak terjepit pasak diputar 1 putaran dengan hati-hati, kemudian diputar berlawanan arah $\frac{1}{2}$ putaran. Sisa semen yang telah mengalir keluar dibersihkan dengan ekskavator (Gambar 7).



Gambar 7. Inseri pasak (A) Gambaran klinis pasak utama pada distal dan pasak tambahan pada mesiobukal; (B) Gambaran radiograf.



Gambar 8. (A) Sebelum perawatan (B) Sesudah perawatan (C) Tepi restorasi baik dilihat dari radiografis.

Pemberian etsa pada seluruh permukaan kavitas, dibiarkan selama 15 detik kemudian dibilas air dan dikondisikan *moist* dengan *cotton pellet* lembab. *Bonding* (*Masterbond*, *Biodinamica*) pada seluruh kavitas dan email yang telah dietsa. ditunggu sesaat, kemudian disemprotkan udara perlahan-lahan ke daerah sekitar kavitas, dan dilakukan aktivasi sinar (*light curing unit*) selama 20 detik. Pemasangan matriks pada sekeliling gigi 38.

Penempatan bahan resin komposit pada permukaan kavitas, diaplikasikan secara bertahap. Setiap lapis peletakan bahan resin diaktivasi dengan *light curing unit* selama 20 detik. Prosedur ini dilakukan sampai seluruh permukaan kavitas terisi penuh dengan bahan resin komposit. Pada tahap ini kontaminasi cairan pada permukaan komposit

harus dihindari. Setelah penempatan resin komposit selesai, dilakukan pengecekan oklusi dengan *articulating paper*. Finishing restorasi resin komposit menggunakan *fine finishing bur*. Kemudian dipoles dengan *polishing disc* (*Optidisc*, *KerrHawe*) dan *polishing brush* (*Optishine*, *KerrHawe*). Pasien diinstruksikan untuk kontrol 1 minggu kemudian.

Kontrol restorasi resin komposit kavitas kelas II dengan pasak *tapered self threading*. Pasien dilakukan pemeriksaan subjektif dan objektif. Pada pemeriksaan subjektif pasien sudah merasa nyaman dan sudah tidak ada rasa sakit. Pemeriksaan objektif: hubungan tepi baik, tidak ada perubahan warna pada gigi, tidak ditemukan garis fraktur pada restorasi maupun gigi (Gambar 8)

PEMBAHASAN

Sebelum perawatan saluran akar dilakukan, dokter gigi idealnya mengetahui morfologi ruang pulpa dari gigi yang akan dirawat, terutama pada gigi molar ketiga yang salurannya lebih kompleks. Semua saluran akar harus diakses, dibersihkan, dan dibentuk hingga dapat melakukan pengisian yang hermetis dari seluruh saluran akar. Pembersihan yang tidak lengkap, bentuk corong yang tidak bagus, serta obturasi yang tidak hermetis dari setiap saluran akar akan menyebabkan kegagalan perawatan saluran.⁸

Laporan kasus ini tidak membahas pentingnya menjaga gigi molar ketiga dengan perawatan endodontik, tapi hanya melaporkan keberhasilan perawatan endodontik pada gigi molar ketiga. Pada gigi molar ketiga sering dilakukan pencabutan, tetapi jika memiliki posisi yang baik, sebaiknya dilakukan perawatan saluran akar. Karena pemeliharaan molar ketiga mungkin dapat dijadikan abutment distal untuk restorasi prostetik di masa depan. Perawatan saluran akar telah diselesaikan dalam satu kunjungan karena ada bukti dalam literatur bahwa perawatan saluran akar satu kunjungan lebih efektif daripada beberapa kunjungan perawatan saluran akar.⁹

Setelah orifis ditemukan, dilakukan preparasi saluran akar teknik *crowndown* dengan menggunakan instrumen *rotary*. Kelebihan preparasi *crowndown* adalah memudahkan keluar masuknya instrumen dari dan keluar saluran akar, waktu lebih singkat jika dibandingkan dengan menggunakan instrumen *hand use*, memudahkan penetrasi cairan irigasi, memperkecil kemungkinan terjadinya *ledge*, serta dapat mengurangi kemungkinan terdorongnya debris ke periapeks¹⁰

Jenis restorasi yang digunakan pasca perawatan saluran akar tergantung kondisi struktur gigi yang tersisa supaya gigi tidak mengalami fraktur. Bahan resin komposit semakin berkembang, mampu memberikan hasil yang cepat, estetik, ekonomis dan mudah dalam memodifikasi bentuk anatomis gigi, serta mudah dikontrol oleh dokter gigi tanpa melibatkan laboratorium atau tekniker. Penempatan resin komposit secara langsung juga dapat mengurangi kontaminasi mikroorganisme. Restorasi pasca perawatan endodontik dengan pasak *tapered self threading* menjadi pilihan alternatif karena dapat

dijadikan retensi pada tumpatan resin komposit kelas II, khususnya pada gigi molar ketiga.

KESIMPULAN

Berdasarkan pembahasan, dapat disimpulkan bahwa perawatan saluran akar satu kunjungan lebih efektif untuk menghindari rekontaminasi mikroorganisme saluran akar antar kunjungan. Dan penggunaan teknik *rotary instrument* pada perawatan saluran akar satu kunjungan dapat mempersingkat waktu, pembersihan lebih sempurna dan memberikan hasil perawatan yang baik. Pada kasus ini digunakan restorasi dengan pasak *tapered self threading* dengan tumpatan resin komposit kavitas kelas II secara direk. Sebagai saran sebaiknya perawatan saluran akar satu kunjungan sebaiknya menggunakan *rotary instrumen* supaya diperoleh hasil yang maksimal.

DAFTAR PUSTAKA

1. Ingle JI. Endodontic. Ed 5. 2002, Hal 7-9.
2. Kisna VG, Grossman C. Prognostic variable in endodontic treatment. *Famdent Practical Dentistry Handbook* January-March; 2011. H. 110-7.
3. Vinod MA. Maximum dentistry in minimum visit. *The International Journal of Indian Dental Association*. 2010; 15-51.
4. Christian de Chevigny. Treatment outcome in endodontics. *JOE*. 2008 March; 34(3): 258-61.
5. Grossman LI, Oliet S, Rio CED. Ilmu Endodontik dalam praktek. Jakarta: EGC; 1995. H. 82, 190.
6. Douki NZ. Endodontic treatment, how to do it right in one visit? *Dental News*. 2004; XI(III): 26-29.
7. Walton RE, Torabinejad M. Prinsip dan praktik ilmu endodonsia. Ed 3. Jakarta : EGC; 1996. H. 236-260.
8. Plotino GA. Mandibular third molar with three mesial roots: a case report. *JOE*. 2008; 34: 224-6.
9. Peters LB, Wesselink PR. Periapical healing of endodontically treated teeth in one and two visits obturated in the presence or absence detectable microorganism. *J. Int. Endod*. 2002; 35:660-7.
10. Figini L, Lodi G, Gorni F, Gagliani M. Single versus multiple visits for endodontic treatment of permanent teeth. *JOE*. 2007; 10:112-115.