

# Perawatan Maloklusi Angle Kelas II Divisi 2 dengan Impaksi Kaninus Mandibula menggunakan Alat Cekat Begg

Ruliyanto\*, Sri Suparwitri \*\*, dan Soekarsono H\*\*

\* Program Studi Ortodonsia PPDGS Fakultas Kedokteran Gigi Universitas Gadjah Mada

\*\* Bagian Ortodonsia, Fakultas Kedokteran Gigi Universitas Gadjah Mada

\*Jl Denta no 1 Sekip Utara Yogyakarta, e-mail: drg.ruliyanto@gmail.com

---

## ABSTRAK

Gigi kaninus sangat penting untuk estetika dan fungsi mastikasi seseorang. Impaksi gigi adalah gagalnya gigi untuk muncul ke dalam lengkung gigi yang dapat disebabkan karena kekurangan ruang, adanya sesuatu yang menghalangi jalur erupsi gigi atau karena faktor keturunan. Prevalensi impaksi gigi kaninus maksila adalah 0,9-2,2%, sedangkan impaksi gigi kaninus mandibula lebih jarang terjadi. Alternatif perawatan gigi impaksi kaninus mandibula adalah operasi exposure dan diikuti dengan kekuatan erupsi alat cekat ortodontik. Tujuan dari perawatan adalah untuk koreksi malrelasi dan malposisi gigi geligi, khususnya koreksi gigi kaninus impaksi menggunakan teknik Begg. Pasien perempuan, 17 tahun, gigi sangat berjejal, gigi kaninus kanan rahang bawah impaksi, kelas II divisi 2 Angle, *deep overbite*, pergeseran *midline* gigi rahang atas dan bawah ke arah kanan, overjet 2,49 mm dan overbite 5,45 mm. Perawatan dilakukan dengan menggunakan alat cekat Begg dengan pencabutan keempat gigi premolar pertama. Operasi exposure dilakukan untuk membuka gigi kaninus kanan bawah yang impaksi yang diikuti perekatan braket ortodontik. Kawat busur *multiloop*, *anchorage bend* dan elastik intermaksiler kelas II digunakan pada tahap *leveling* dan *unraveling*. *General alignment* dicapai dalam waktu 13 bulan, pergeseran *midline* terkoreksi, gigi kaninus kanan rahang bawah erupsi sempurna, relasi kaninus kelas I Angle, overjet 2,00 mm, overbite 2,68 mm. Saat ini perawatan masih berlangsung pada tahap koreksi kesejajaran akar gigi. Kesimpulan perawatan maloklusi angle kelas II divisi 2 dengan berjejal parah dan impaksi kaninus mandibula dalam kasus ini membutuhkan operasi exposure gigi kaninus impaksi diikuti alat cekat teknik Begg. Maj Ked Gi; Desember 2013; 20(2): 199-207.

**Kata kunci :** Impaksi kaninus, operasi exposure, alat cekat Begg

**ABSTRACT:** *Treatment of Angle Class II Division 2 Malocclusion With Lower Canine Tooth Impaction Using Begg Fixed Appliance.* Canine is very important for aesthetic and masticatory function. Impaction refers to a failure of tooth to emerge into the dental arch, usually due to either space deficiencies, the presence of an entity blocking the path of tooth eruption or due to hereditary factors. Prevalence of maxillary canine impaction is 0.9 to 2.2%, while the mandibular canine impaction is less common. Alternative dental care is a surgery to impacted mandibular canine exposure followed by traction of fixed orthodontic appliance. The goal of the treatment is to correct malrelation and malposition of teeth. The treatment was done to 17-year-old female patient with crowding of teeth, mandibular right canine impaction, Angle Class II division 2, deep overbite, midline shift of the maxillary and mandibular teeth in the right direction, 2.49 mm overjet and overbite 5.45 mm. Treatments were performed using Begg fixed appliances with extraction 4 first premolars. Exposure surgery is done under the right canine impaction followed by orthodontic bracket bonding. Multiloop arch wire, bend and elastic anchorage intermaxillary class II were used at the stage of leveling and unraveling. General alignment was achieved within 13 months, corrected midline shift, mandibular right canine eruption was perfect, Angle Class I canine relationship, 2.00 mm overjet, 2.68 mm overbite. Current treatment is still ongoing at torquing and root paralleling stage. It is concluded that the orthodontic treatment of Angle Class III malocclusions, division 2 with mandibular canine impaction in this case needs exposure surgery followed by Begg fixed appliances.

Maj Ked Gi; Desember 2013; 20(2): 199-207.

**Keywords:** canine impaction, operating exposure, Begg fixed appliances

---

## PENDAHULUAN

Gigi geligi dalam rongga mulut akan mengalami erupsi menurut urutan waktu erupsi masing-masing jenis gigi, mulai dari fase gigi sulung sampai

mengalami pergantian menjadi fase gigi permanen. Proses erupsi gigi baik pada fase gigi sulung maupun permanen akan terjadi secara fisiologis dan jarang sekali mengalami gangguan. Gangguan erupsi pada

umumnya terjadi pada fase pergantian dari gigi sulung menuju fase gigi permanen, sehingga gigi permanen tertentu tidak dapat mengalami erupsi.<sup>1</sup>

Impaksi gigi adalah gagalnya gigi untuk muncul ke dalam lengkung gigi yang dapat disebabkan karena kekurangan ruang, adanya sesuatu yang menghalangi jalur erupsi gigi atau karena faktor keturunan.<sup>2</sup> Gigi yang paling sering mengalami impaksi pada regio anterior mulut adalah kaninus maksila.<sup>3</sup> Prevalensi impaksi gigi kaninus maksila adalah 0,9-2,2%, sedangkan impaksi gigi kaninus mandibula lebih jarang terjadi.<sup>4,5,6</sup> Penelitian yang dilakukan oleh Yavuz dkk terhadap 5022 orang Turki menunjukkan insidensi impaksi kaninus mandibula sebanyak 1,29%.<sup>7</sup> Impaksi kaninus mandibula lebih banyak terdapat pada sisi labial lengkung gigi dari pada pada gigi kaninus maksila.<sup>8</sup>

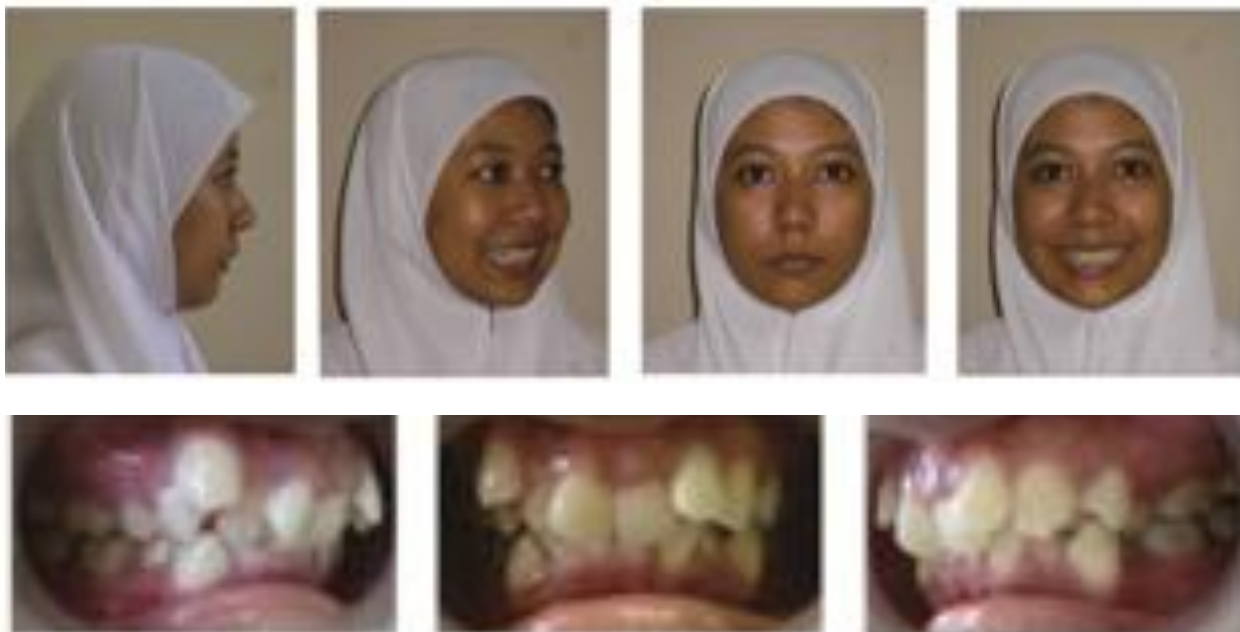Terdapat beberapa pilihan perawatan untuk impaksi gigi kaninus mandibula yaitu operasi pencabutan, transpalantasi, observasi dan operasi *exposure* untuk membuka gigi yang impaksi kemudian menggerakkannya ke dalam lengkung gigi dengan alat ortodontik.<sup>9</sup> Waktu perawatan ortodontik, tipe prosedur operasi untuk *exposure*

gigi, alat ortodontik yang digunakan dan potensi masalah bergantung pada gigi yang impaksi dan posisi gigi tersebut di dalam rahang.<sup>10</sup> Laporan kasus ini menjelaskan perawatan impaksi gigi kaninus mandibula pada maloklusi Angle kelas II Divisi 2 dengan menggunakan alat cekat Begg.

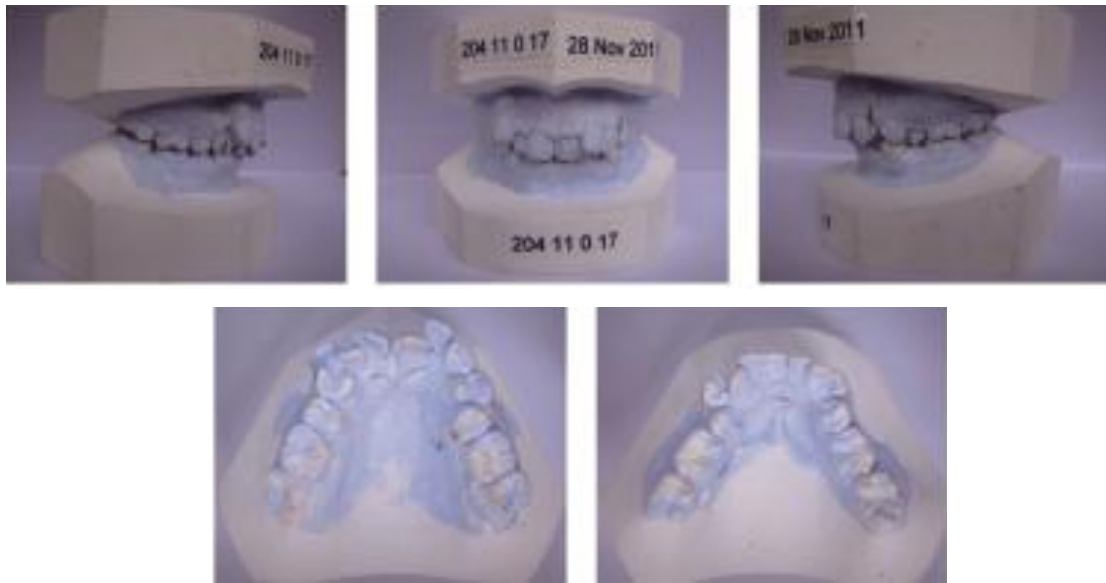Tujuan artikel ini adalah untuk memaparkan perawatan pasien maloklusi Angle kelas II divisi 2 dengan impaksi gigi kaninus mandibula dengan menggunakan alat cekat sistem Begg.

## STUDI KASUS

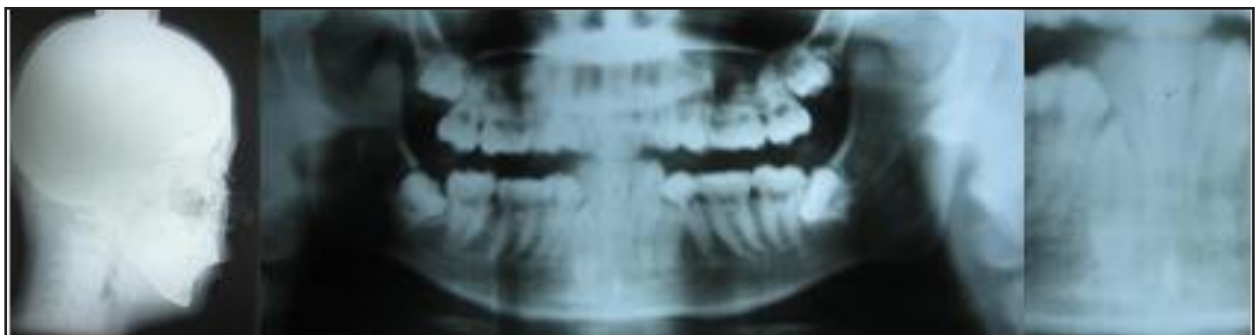
Pasien perempuan, 17 tahun, datang ke Klinik Ortodonsia RSGM Prof. Soedomo dengan keluhan gigi sangat berjejal. Pemeriksaan intra oral menunjukkan maloklusi Angle kelas II divisi 2, gigi kaninus kanan rahang bawah tidak erupsi, gigi anterior rahang atas dan rahang bawah sangat berjejal, kurve spee rahang bawah tajam, *deep overbite*, pergeseran *midline* gigi rahang atas ke kanan sebesar 1,75 mm dan gigi rahang bawah ke arah kanan 1,50 mm, *overjet* 2,49 mm dan *overbite* 5,45 mm (Gambar 1 dan 2).



**Gambar 1.** Foto intraoral dan ekstra oral sebelum perawatan



**Gambar 2.** Foto model gigi sebelum perawatan



**Gambar 3.** Radiografi sebelum perawatan

Analisis radiografi panoramik menunjukkan gigi kaninus kanan rahang bawah impaksi, posisi tegak/vertikal, kedalaman letak mahkota berada di antara garis servikal dan apeks gigi premolar pertama kanan. Tracing radiografi sefalometri menunjukkan: hubungan skeletal klas II dengan bimaksiler retrusif, ANB=10° (SNA=79°, SNB=69°), dan pertumbuhan mandibula menjauhi kranium (SN-GoGN=44°, FMPS= 45°, Y Axis=81°) (Gambar 3. Tabel 1).

Diagnosis maloklusi Angle kelas II divisi 2 tipe dentoskeletal dengan bimaksiler retrusif dengan pergeseran *midline* gigi rahang atas ke kanan sebesar 1,75 mm, rahang bawah ke kanan sebesar 1,50 mm, *deep overbite*, crowded, impaksi gigi kaninus kanan mandibula.

Tujuan perawatan kasus ini adalah mengatur gigi geligi dalam lengkung yang baik, mengoreksi malposisi dan malrelasi. Tujuan khusus kasus ini adalah mengoreksi gigi kaninus kanan rahang bawah yang impaksi.

Rencana Perawatan dijelaskan kepada pasien. Terdapat beberapa alternatif perawatan impaksi gigi kaninus mandibula. Pertama dilakukan pencabutan gigi kaninus yang impaksi, kemudian gigi lengkung gigi diatur dengan alat ortodontik, gigi kaninus kanan yang impaksi digantikan oleh gigi premolar pertama kanan rahang bawah. Kedua, dilakukan autotranspalantasi dan perawatan endodontik. Hal ini dilakukan karena akar gigi kaninus impaksi telah terbentuk sempurna. Ketiga, operasi *exposure* diikuti

dengan menggerakkan kaninus ke dalam lengkung gigi menggunakan alat ortodontik. Setelah alternatif disampaikan, pasien dan orang tua memutuskan untuk memilih rencana perawatan yang terakhir, yakni operasi *exposure* dan diikuti dengan perawatan dengan menggunakan alat ortodontik. Operasi *exposure* yang digunakan adalah metode *close exposure*. Proses penarikan gigi kaninus impaksi dilakukan 7 hari setelah operasi.

Berdasarkan perhitungan determinasi lengkung dan *set up* model Kesling, dibutuhkan ruang sebesar 15,70 mm untuk lengkung gigi rahang atas dan 13,89 mm untuk lengkung gigi rahang bawah. Pencarian ruang dilakukan dengan pencabutan keempat premolar pertama. Alat yang digunakan adalah alat cekat sistem Begg.

Perawatan dengan alat cekat sistem Begg dimulai dengan tahap leveling dan *unraveling*. Gigi premolar pertama rahang atas dicabut kemudian braket rahang atas dipasang terlebih dulu untuk mencapai lengkung yang baik dan terjadi protraksi

gigi anterior sehingga overjet meningkat dan memungkinkan braket rahang bawah dipasang tanpa menimbulkan traumatik oklusi dari gigi anterior rahang atas. Kawat yang digunakan adalah australian wire ukuran 0,014” dengan *vertikal multiloop*, *circle hook* di distal gigi kaninus dan *anchorage bend* di mesial bukal tube molar pertama.

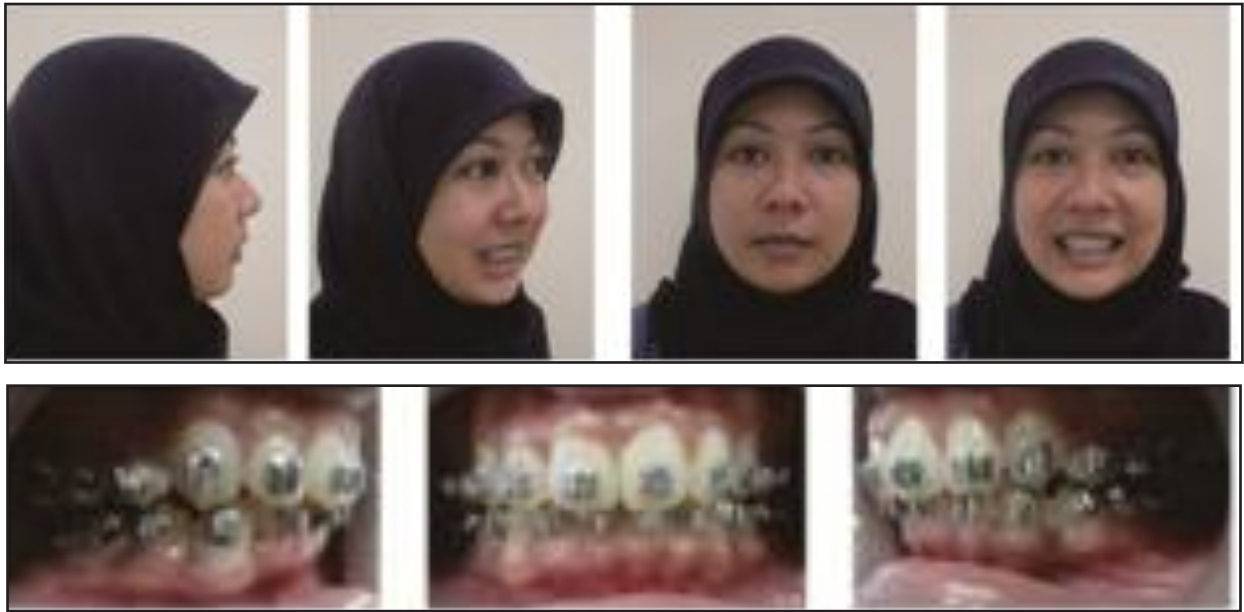
Setelah tiga bulan pasien dirujuk ke bagian bedah mulut untuk dilakukan operasi *exposure* gigi kaninus kanan bawah yang impaksi, metode yang digunakan adalah *close method exposure* dimana disaat yang bersamaan dilakukan pula pencabutan gigi premolar pertama rahang bawah dan diikuti perekatan braket ortodontik. Tujuh hari setelah operasi *exposure* dilakukan pemasangan braket rahang bawah. Kawat australian wire ukuran 0,014” dengan *vertikal multiloop*, *circle hook* di distal gigi kaninus dan *anchorage bend* di mesial bukal tube molar pertama sebesar 15°. Setelah braket rahang atas dan bawah dipasang maka digunakan elastik intermaksiler klas II ukuran 5/16” 2 oz. Pada arch

**Tabel 1.** Pengukuran Cephalometri

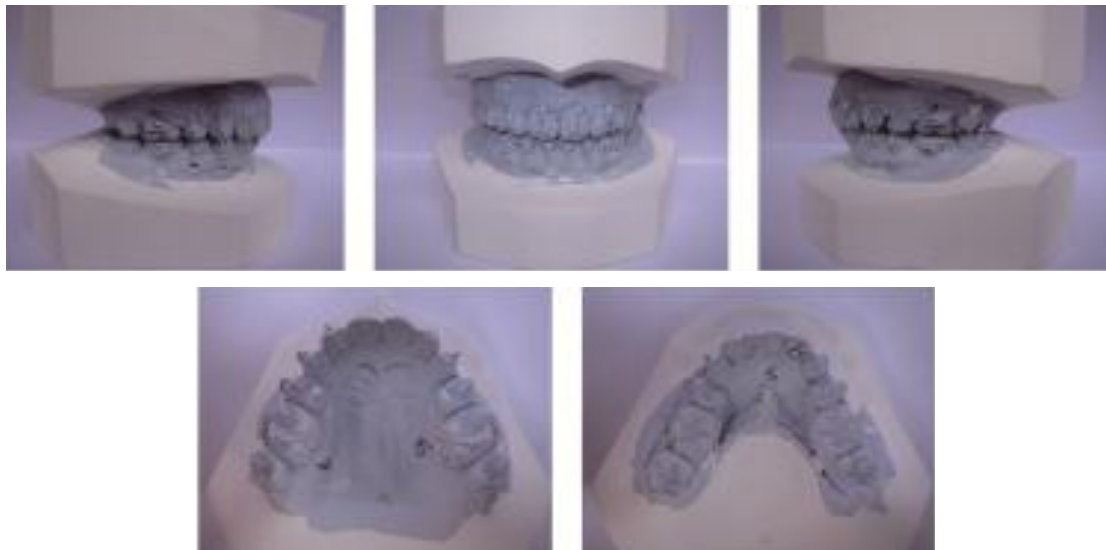
Parameter	Normal	Sebelum perawatan	Setelah leveling dan unraveling
SNA (angle)	82°	79°	79°
SNB (angle)	80°	69°	69°
ANB (angle)	2°	10°	10°
Occl to S-N (angle)	14°	24°	24°
GoGn to S-N (angle)	32°	44°	44°

Parameter	Normal	Sebelum perawatan	Setelah leveling dan unraveling
$\underline{1}$ to N-A (mm)	4 mm	-6 mm	-2 mm
$\underline{1}$ to N-A (angle)	22°	-9°	-4°
$\underline{1}$ to N-B (mm)	4 mm	7mm	8 mm
1 to $\underline{N}$ -B (angle)	25°	27,5°	30°
$\underline{1}$ to 1 (angle)	131°	152°	138°



**Gambar 4.** Foto intra dan ekstraoral sesudah tahap *leveling* dan *unraveling*



**Gambar 5.** Foto model gigi sebelum dan sesudah tahap *leveling* dan *unraveling*

wire rahang bawah dilengkapi dengan open coil di antara gigi premolar kedua kanan dan insisivus kedua kanan untuk menjaga ruang pencabutan, dan ligasi wire 0,001" pada braket gigi kaninus kanan ke arch wire dengan arah tarikan lebih ke arah distal untuk mengarahkan gigi kaninus impaksi yang condong ke arah akar gigi insisivus lateral kanan rahang bawah. Ligasi wire 0,01" diputar tiap kali

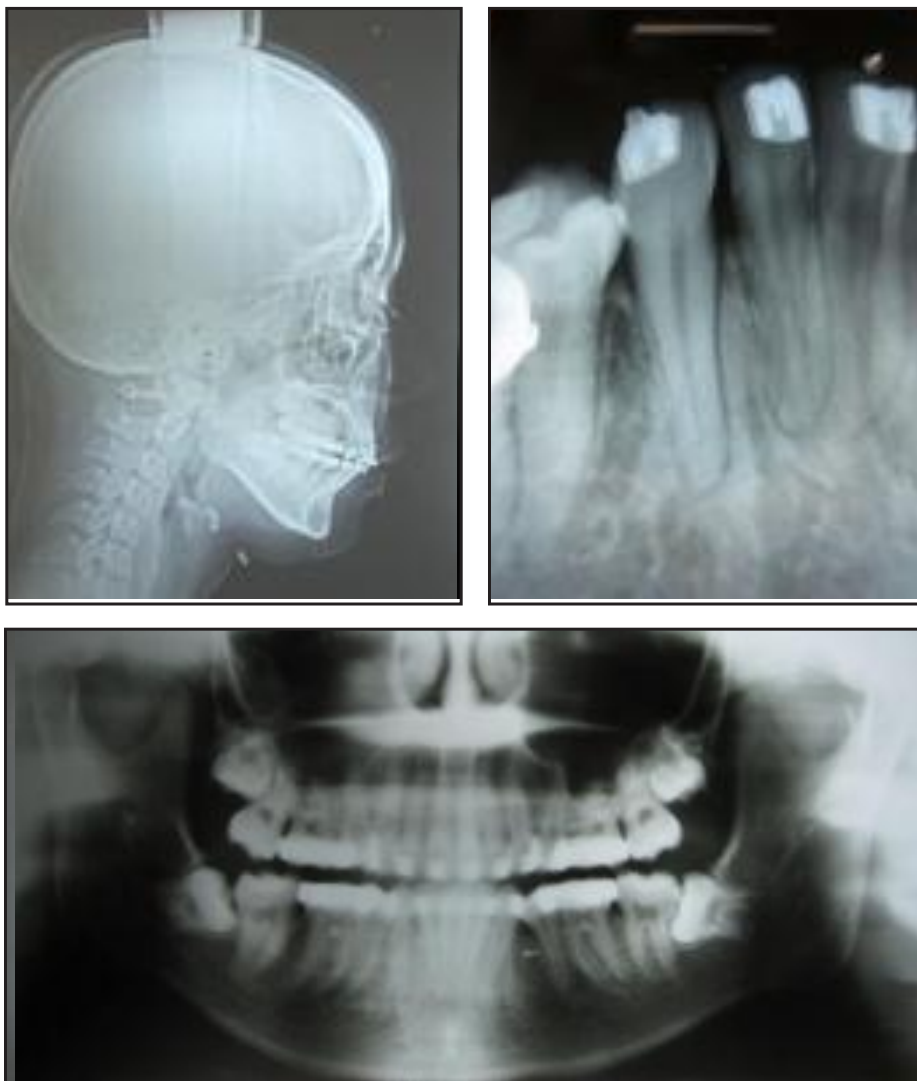kontrol untuk memberikan tarikan pada gigi kaninus yang impaksi menuju lengkung gigi, setelah erupsi kemudian braket diikatkan pada arch wire hingga mencapai level yang sama.

Tahap *leveling* dan *unraveling* tercapai dalam 13 bulan. Gigi geligi telah tersusun dalam lengkung gigi yang baik, *midline* terkoreksi, *deep overbite* terkoreksi, gigi kaninus kanan rahang bawah erupsi

sempurna, relasi kaninus kelas I Angle, overjet 2,00 mm, overbite 2,68 mm. Ruang bekas pencabutan keempat gigi premolar pertama telah tertutup. Gigi kaninus kanan rahang bawah telah erupsi sempurna. Jaringan gingiva gigi kaninus kanan rahang bawah tampak normal dan tampak gingiva cekat yang baik (Gambar 4 dan 5). Pasien sangat senang dengan hasil yang telah dicapai. Perawatan dilanjutkan untuk tahap *torqing* dan *root parallelling* dengan mengganti kawat dengan Australian *plain arch wire* ukuran 0,020" dengan circle loop di mesial gigi kaninus dan *anchorage bend* di mesial tube bukal gigi molar pertama, auxiliary spring berupa uprighting spring untuk gigi yang tilting distal dan mesial, serta *torqing* spring berupa palatal root torque pada rahang atas dan lingual root torque pada rahang bawah.

Foto rontgen sephalometri menunjukkan bahwa tidak terjadi perubahan pola skeletal. Perubahan tampak pada analisis dental, jarak insisivus atas terhadap garis NA -2 mm (berubah mendekati nilai normal sebanyak 4 mm), sudut insisivus atas terhadap NA  $-4^{\circ}$ , jarak insisivus bawah terhadap NB meningkat 1 mm menjadi 8 mm, sudut jarak insisivus bawah terhadap NB meningkat  $2,5^{\circ}$  menjadi  $30^{\circ}$ . Sudut inter insisivus mendekati normal dari  $152$  menjadi  $138^{\circ}$  (Tabel 1).

Rontgen periapikal pada gigi kaninus kanan rahang bawah menunjukkan gambaran posisi gigi yang telah erupsi sempurna, tidak terjadi resopsi baik pada gigi kaninus maupun pada gigi insisivus lateral kanan yang pada awal sebelum perawatan sangat dekat dengan posisi gigi kaninus yang impaksi (Gambar 6).



**Gambar 6.** Radiografi sesudah tahap leveling dan *unraveling*

## PEMBAHASAN

Etiologi dari maloklusi Angle kelas II divisi 2 tipe dentoskeletal pada pasien adalah karena pertumbuhan mandibula dan maksila yang kurang dan kemungkinan dipengaruhi oleh faktor keturunan dimana pola rahang yang kecil mengikuti ibu dan ukuran dan susunan gigi geligi mengikuti ayah. Rencana perawatan yang dipilih adalah operasi exposure gigi kaninus kanan rahang bawah yang impaksi dan perawatan menggunakan alat cekat ortodontik sistem Begg.

Alat cekat Begg merupakan mekanisme yang efisien untuk melakukan pergerakan gigi yang diinginkan termasuk koreksi posisi akar insisivus rahang atas pada kasus maloklusi Angle kelas II divisi 2. Masalah utama perawatan kelas II divisi 2 terletak pada bagian anterior, yakni posisi dan relasi gigi geligi. Masalah tersebut adalah (1) kesulitan yang berkaitan dengan pertumbuhan mandibula yang kurang, (2) kesulitan yang berkaitan dengan reposisi akar insisivus rahang atas, baik karena pertumbuhan mandibula yang kurang atau karena prematur kontak dengan dinding palatal, (3) kesulitan yang muncul karena tingginya sudut interinsisivus sehingga menyebabkan *shearing bite* atau *scissor bite* antara insisivus atas dan bawah. Hal ini berhubungan juga dengan *deep overbite* yang dapat menghalangi pemasangan braket, sehingga mudah lepas/rusak pada saat fase awal perawatan.<sup>11</sup>

Kesulitan pada kasus ini adalah pola skeletal dengan pertumbuhan mandibula yang kurang, inklinasi gigi insisivus central dan lateral rahang atas retroklinasi, sudut interinsisivus besar dan *deep overbite*, adanya impaksi gigi kaninus kanan rahang bawah serta usia pasien yang telah melewati masa pertumbuhan. Upaya perawatan untuk memperbaiki hubungan skeletal tidak dapat dilakukan karena pasien telah melewati usia pertumbuhan, sehingga yang dapat dilakukan adalah perawatan kamufase dengan tujuan untuk mencapai lengkung gigi yang baik, relasi kaninus kelas I dan erupsi gigi kaninus kanan bawah yang impaksi.

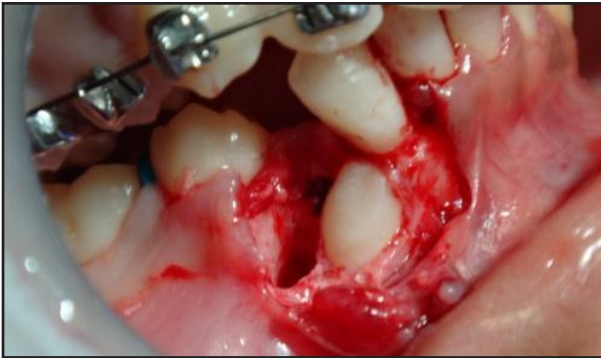Adanya *deep overbite* menghalangi pemasangan braket rahang bawah secara bersamaan, maka dilakukan pemasangan braket pada rahang atas terlebih dahulu dengan penempatan *multiloop arch*

untuk gigi atas yang akan menggerakkan mahkota gigi sentral dan lateral ke labial sehingga menciptakan ruang yang diperlukan untuk pemasangan braket pada insisivus bawah. Selanjutnya dilakukan *leveling* dan *unraveling*.<sup>11</sup> Pencabutan gigi premolar pertama rahang atas dilakukan terlebih dahulu sebelum pemasangan braket. Pencabutan ini untuk ruang yang dapat mengakomodasi gigi sehingga berada pada posisi yang benar.

Setelah pemasangan braket rahang bawah memungkinkan, pasien terlebih dahulu dirujuk ke bagian bedah mulut untuk dilakukan pencabutan gigi premolar pertama rahang bawah dan operasi *exposure* gigi kaninus kanan. Operasi *exposure* dilakukan dengan metode *close eruption* yaitu pembuatan flap mukosa, pengurangan tulang yang menutupi permukaan labial gigi kaninus, kemudian diikuti pemasangan braket dan ligasi dengan kawat ligasi 0,010" dan selanjutnya flap mukosa ditutup kembali dan dijahit. Metode *close eruption* dipilih karena posisi mahkota gigi kaninus impaksi kedalamannya di antara garis cervikalis dan ujung akar gigi insisivus lateral kanan rahang bawah. Keuntungan metode *close eruption* adalah gigi dapat erupsi melalui gingiva cekat, estetika baik dan pemulihan yang cepat.<sup>12</sup> Kerugian dari teknik *close eruption* adalah tekanan ortodontik tidak terkontrol karena pada saat ekstrusi gigi impaksi kaninus tidak terlihat.

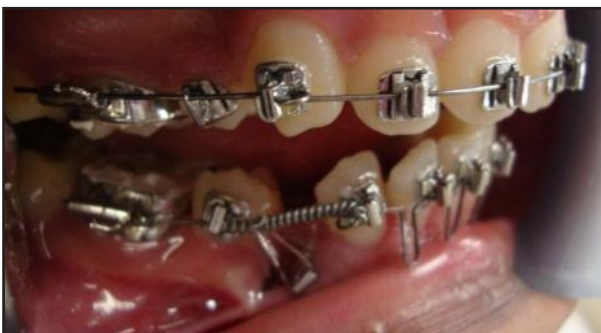Traksi alat ortodontik dapat dimulai 7-10 hari setelah operasi.<sup>10</sup> Pemasangan braket dan tarikan awal terhadap gigi impaksi dilakukan 7 hari setelah operasi. Seluruh braket rahang bawah dipasang, *multiloop arch wire* dipasang untuk menyusun gigi ke dalam lengkung yang baik dan *open coil* diletakkan diantara gigi premolar kedua dan gigi insisivus lateral untuk mempertahankan ruang untuk erupsi gigi kaninus. Ligasi kawat digunakan untuk menghubungkan braket dari gigi kaninus impaksi ke *arch wire*, dan diaktivasi dengan pilinan kawat ligasi tiap 3 minggu sekali. Hal yang diperhatikan mengenai arah traksi yang diberikan pada gigi yang impaksi adalah mengarahkan gigi agar dapat erupsi menuju lengkung gigi tanpa merusak jaringan yang berada disekitarnya. Pada kasus ini, inklinasi gigi kaninus yang impaksi berdasarkan foto radiografi

periapikal menunjukkan aksis gigi miring ke mesial dan mahkota tampak mendorong gigi insisivus lateral, hal ini terbukti pada saat operasi exposure gigi tampak condong ke mesial (Gambar 7)



**Gambar 7.** Inklinasi gigi kaninus yang impaksi miring ke mesial

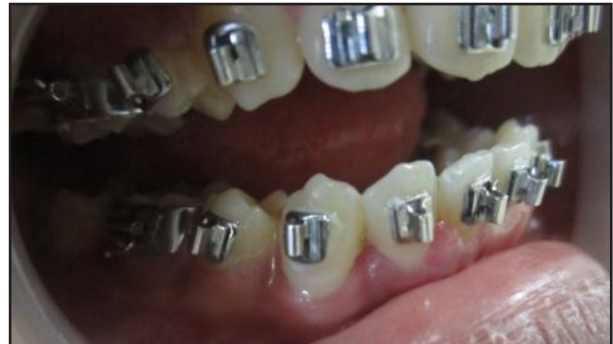Traksi pada gigi kaninus impaksi bertujuan untuk menarik gigi ke arah dataran oklusal dengan mengarahkan mahkota gigi ke arah distal untuk menghindari kerusakan pada jaringan yang terdekat yakni gigi insisivus lateral (Gambar 8).



**Gambar 8.** Arah traksi pada gigi kaninus impaksi

Tiga hal paling umum yang penting diidentifikasi untuk kasus gigi kaninus adalah kesejajaran, gingiva dan torque. Kesejajaran harus diketahui untuk mempertimbangkan kecenderungan relaps atau kurang sejajarnya gigi kaninus yang impaksi setelah perawatan otodontik. Gingiva berarti menilai perbedaan gingiva cekat, tinggi margin gingiva terhadap gigi kontralateralnya. Perbedaan torque menggambarkan sulitnya menggerakkan akar gigi kaninus yang impaksi tetapi cukup bisa menirukan kontraaeral gigi kaninus<sup>12</sup>.

Gingiva bagian labial gigi kaninus kanan bawah tampak sehat, normal, torque dan kesejajaran pada akhir perawatan cukup baik, terdapat cukup banyak daerah gingiva cekat yang terkeratinisasi. Teknik *close eruption* mungkin berperan dalam kesehatan gingiva pada pasien ini (Gambar 9).



**Gambar 9.** Gigi kaninus kanan rahang bawah setelah erupsi

## KESIMPULAN

Impaksi gigi kaninus mandibula dapat ditarik ke dalam lengkung gigi yang baik dengan alternatif perawatan berupa operasi *exposure* diikuti dengan traksi menggunakan alat ortodontik teknik Begg. Gigi geligi telah tersusun dalam lengkung gigi yang baik, *midline* terkoreksi, *deep overbite* terkoreksi, gigi kaninus kanan rahang bawah erupsi sempurna, relasi kaninus kelas I Angle, overjet 2,00 mm, overbite 2,68 mm. Ruang bekas pencabutan keempat gigi premolar pertama telah tertutup. Gigi kaninus kanan rahang bawah telah erupsi sempurna. Jaringan gingiva gigi kaninus kanan rahang bawah tampak normal dan tampak gingiva cekat yang baik

## DAFTAR PUSTAKA

1. Pranjoto HE, Sjamsudin J. Perawatan gigi impaksi anterior rahang atas pada remaja. [www.journal.unair.ac.id/filerPDF/DENTJ-38-3-09.pdf](http://www.journal.unair.ac.id/filerPDF/DENTJ-38-3-09.pdf). diunduh pada 10/06/2013.
2. Monika R, Mahesh G, Nikhil M. Bilateral mandibular canine impaction: a rare case report. *JOHCD*. Mei 2009; 3(2): 38-41
3. Mc Donald F, Yap WL. The surgical exposure and application of direct traction of unerupted teeth. *Am J Orthod*. 1986; 89: 331-340



4. D'Amico RM, Bjerklin K, Kurol J, Falahat B. Long-term results of orthodontic treatment of impacted maxillary canines. *Angle Orthod* 2003; 73: 231-238.
5. Aydin U, Yilmaz HH, Yildirim D. Incidence of canine impaction and transmigratioin in a patient population. *Dentomaxillofac Radiol*. 2004; 33: 164-9.
6. Alaejos-Algarra C, Berini-Ayres L, Gay-Escoda C. Transmigration of mandibular canines: report of six cases and review of the literature. *Quintessence Int*. 1998; 29: 395-398.
7. Yavus MS, Aras MH, Buyukkurt MC, Tozoglu S. Impacted mandibular canines. *The Journal of Contemporary Dental Practice*. 2007; 8(7) : 1-9.
8. Fonseca JR. Oral and maxillofacial surgery. Philadelphia: W. B. Saunders; 2000. H. 342-371.
9. McDonald F, Yap WL. The surgical exposure and application of direct traction of unerupted teeth. *Am J Orthod*. 1986; 89: 331-40.
10. Kokich VG, Mathews DA. Impacted teeth: surgical and orthodontic considerations. In: McNamara Jr JA, editor. *Orthodontics and dentofacial orthopedics*. Ann Arbor, Mich: Needham Press; 2001.
11. Fletcher GGT. *The Begg appliance and technique*. Briston: John Wright & Sons Ltd.1981. H. 129-134.
12. Vermette ME, Kokich VG, Kennedy DB. Uncovering labially impacted teeth: apically positioned flap and closed-eruption techniques. *Angle Orthod*. 1995; 65: 23-33.