

HEMIMANDIBULEKTOMI DENGAN REKONSTRUKSI MANDIBULA DAN FIKSASI INTERMAKSILA SEBAGAI PENATALAKSANAAN AMELOBLASTOMA MANDIBULA SINISTRA

Indria Nehriasari *, dan Maria G Widiastuti **

*Program Studi Ilmu Bedah Mulut, Program Pendidikan Dokter Gigi Spesialis, Fakultas Kedokteran Gigi, Universitas Gadjah Mada, Yogyakarta

**Bagian Bedah Mulut RS Dr Sardjito Yogyakarta

ABSTRAK

Latar belakang. Ameloblastoma adalah tumor odontogenik yang jarang terjadi. Walaupun jinak tetapi bersifat merusak dan mempunyai tingkat kekambuhan yang tinggi. Hemimandibulektomi adalah salah satu tindakan yang dipilih jika lesi patologis telah melibatkan processus coronoideus dan condyle walaupun efek dari tindakan tersebut adalah terjadinya defek wajah dan deviasi mandibula. **Tujuan.** Melaporkan tindakan hemimandibulektomi dengan rekonstruksi *bridging plate* dan traksi intermaksila pada ameloblastoma mandibula sebelah kiri yang dilakukan untuk mengurangi deviasi dan defek wajah. **Kasus dan perawatan.** Laki-laki umur 46 tahun datang ke klinik bedah mulut dan maksilofacial RS Dr Sardjito Yogyakarta dengan keluhan utama adanya pembengkakan pada sisi kiri rahang bawah di area pipi. Keadaan tersebut dirasakan sejak 4 tahun yang lalu, tidak sakit, keras, warna sesuai dengan jaringan sekitar. Diagnosa yang ditegakkan Ameloblastoma mandibula. Perawatan dari kasus ini adalah hemimandibulektomi dengan rekonstruksi *bridging plate* dengan anestesi umum. Enam minggu dengan kawat dan 3 bulan dengan traksi elastik digunakan untuk mengurangi deviasi mandibula setelah tulang rahang direseksi. **Kesimpulan.** Hemimandibulektomi dilakukan untuk mengambil lesi patologi secara radikal untuk mencegah rekurensi. *Bridging plate* digunakan sebagai tindakan rekonstruksi mandibula. Traksi intermaksila merupakan salah satu cara yang bisa digunakan untuk mengurangi deviasi mandibula setelah hemimandibulektomi. *Maj Ked Gi*, Desember 2012; 19(2): 145-149

Kata kunci: ameloblastoma, hemimandibulektomi, rekonstruksi mandibula, traksi elastik intermaxilla

ABSTRACT

Background. Ameloblastoma is an odontogenic tumor which rarely happened. Although it is benign, it can be destructive and has a high recurrency rate. Hemimandibulectomy is one kind of treatments which can be choosed if pathologic fracture has involved coronoid processus and condyle, eventhough its effect can cause mandible deviation and facial defect. **Purpose.** Reported a hemimandibulectomy with *bridging plate* reconstruction and intermaxillary traction on the left mandible ameloblastoma intended to reduced the deviation of the mandible. **Case and threatment.** Fourty-six years old man came to the oral and maxillofacial surgery clinic at Dr. Sardjito Hospital Yogyakarta, with a main sign of swelling at the left side of lower jaw on buccal region, it was emerged approximately 4 years ago, painless, hard on palpation, colour as normal. Treatment of this case was hemimandibulectomy and recunstruction with *bridging plate* under general anaesthesia. Six weeks wiring and 3 months elastic traction was used to decrease mandible deviation as an intermaxillary fixation. Partial removable denture used to complete the treatment. **Conclusion.** Treatment at this case is aimed to eliminate all tumor with hemimandibulectomy and *bridging plate* is placed to reconstruct the mandible. The use of the intermaxillary elastic traction as an intermaxillary fixation until get the normal occlusion could be one alternative treatment to reduced mandible deviation after hemimandibulectomy. *Maj Ked Gi*, Desember 2012; 19(2): 145-149

Key words: ameloblastoma, hemimandibulectomy, mandibular reconstruction, intermaxillary elastic traction

PENDAHULUAN

Ameloblastoma adalah tumor jinak odontogenik yang pertumbuhannya lambat dan bersifat lokal invasif, walaupun bersifat jinak tapi merusak tulang disekitarnya. Ameloblastoma merupakan tumor yang berasal dari epitel ornamen organ (*ameloblast*) yang merupakan sel pembentuk gigi¹.

Penderita Ameloblastoma di RS DR Sardjito di bagian Bedah Mulut dari tahun ke tahun semakin meningkat. Tahun 2012 sampai dengan bulan Agustus jumlah kunjungan pasien ameloblastoma telah

mencapai 26 orang. Tindakan pada kasus tersebut antara lain dilakukan tindakan reseksi karena pada saat datang ke rumah sakit dalam keadaan yang parah, dengan gambaran klinis asimetri wajah dan batas bawah mandibula yang terputus.

Penatalaksanaan ameloblastoma sampai saat ini masih ada perbedaan di kalangan ahli tetapi secara umum pengambilan massa tumor secara menyeluruh akan memberikan hasil yang optimal. Tindakan bedah yang dilakukan pada kasus ameloblastoma secara prinsip dibagi menjadi 2 yaitu secara konservatif dan radikal².

Tindakan bedah radikal dilakukan karena ameloblastoma mempunyai sifat rekurensi yang tinggi yaitu 55-90% jika tindakan konservatif, dan 15% jika tindakan radikal¹. Rekurensi disebabkan karena saat pengambilan ameloblastoma tidak bersih sehingga masih ada jaringan patologis yang tertinggal dan berkembang kembali. Batas pengambilan lesi pada tindakan bedah radikal yaitu dengan menambah 1 sampai 1,5 cm jaringan sehat dari batas terluar jaringan patologis³.

Tindakan bedah radikal berupa reseksi yaitu reseksi marginal (kontinuitas tulang rahang tidak terganggu), reseksi segmental (kontinuitas tulang rahang terputus) atau partial (hemimandibulektomi). Pemilihan tindakan bedah yang dipilih tergantung dari bentuk dan lokasi lesi patologis, *growth rate*, hubungan dengan struktur di dekatnya, karakter klinis, tipe histologi dan keadaan umum dari penderita⁵.

Hilangnya diskontinuitas tulang rahang akibat tindakan bedah reseksi menyebabkan terjadinya deformitas wajah, gangguan fungsi rahang dan trauma psikologis bagi penderita⁴. Masalah tersebut terjadi karena hilangnya dukungan tulang rahang yang telah direseksi sehingga untuk mengembalikan fungsi dan bentuk seperti sebelumnya dilakukan tindakan rekonstruksi dan rehabilitasi.

Hemimandibulektomi adalah pematangan sebagian besar atau separuh mandibula meliputi seluruh proses condyloideus, processus coronoideus, ramus dan sebagian corpus mandibula pada 1 sisi rahang⁷. Akibat tindakan tersebut menyebabkan deviasi mandibula ke arah sisi defek. Segmen mandibula yang tertinggal akan mengalami rotasi dan kolaps ke arah medial dan posterior. Penderita akan mengalami kesulitan dalam mengembalikan segmen mandibula yang tertinggal ke arah hubungan maksilomandibular yang normal sehingga akan menimbulkan asimetri wajah⁸.

Tindakan rekonstruksi untuk mengembalikan bentuk dan sebagai tempat perlekatan otot dengan menggunakan plat rekonstruksi atau kombinasi plat rekonstruksi dengan *bone graft*. Tindakan rekonstruksi juga untuk mengembalikan fungsi mengunyah, menelan dan berbicara. Tindakan rehabilitasi berupa tindakan yang dibantu suatu alat untuk meluruskan intermaksila dan mengurangi deviasi mandibula ke arah defek setelah operasi. Alat pada tindakan rehabilitasi ini berupa *mandibular guidance*⁹ atau traksi elastik intermaksila yang dipasang pada archbar di maksilla dan mandibula. Fungsi mastikasi dapat direhabilitasi dengan membuatkan prothesa lepasan atau implant.

Rekonstruksi mandibula secara keseluruhan adalah prosedur yang dirancang untuk mengembalikan bentuk dan fungsi⁹. Tujuan penulisan ini untuk memberikan gambaran salah satu alternatif perawatan deviasi mandibula sebagai akibat tindakan hemimandibulektomi. Perawatan deviasi mandibulektomi

dengan traksi elastik merupakan perawatan yang relatif mudah dan murah.

LAPORAN KASUS

Seorang laki-laki usia 46 tahun, datang ke poli Bedah Mulut RSUP Dr. Sardjito Yogyakarta dengan keluhan adanya benjolan pada rahang bawah kiri yang semakin membesar menyebabkan wajah menjadi asimetris, tidak ada rasa sakit tetapi terasa kebas. Hasil anamnesa menyebutkan bahwa benjolan muncul sejak 4 tahun yang lalu, pada awalnya tidak ada rasa sakit, tidak ada rasa kebas. Lima bulan sebelumnya telah dilakukan biopsi eksisi dan *dredging* dengan anestesi umum dan hasil dari Patologi Anatomi adalah ameloblastoma dominan tipe basaloïd. Pasien tidak memiliki riwayat penyakit sistemik yang diderita.

Hasil pemeriksaan fisik pasien didapatkan keadaan umum baik, kesadaran compos mentis, gizi cukup, berat badan 50 kg, tinggi badan 150 cm. Vital signs : tensi darah: 110/80 mmHg, nadi: 68 x/menit, respirasi: 18x/menit, afebris, sklera tidak ikterik, konjungtiva tidak anemis, ekstremitas tidak ada kelainan. Pemeriksaan ekstra oralnya muka asimetris, benjolan dipipi sebelah kiri bawah, konsistensi keras, warna sesuai jaringan sekitar. Batas bawah rahang mandibula kiri terdapat pembesaran lingir rahang dari regio molar bawah kiri sampai daerah simphisis. Bibir dalam batas normal, hidung dalam batas normal. Kelenjar ludah dan kelenjar limfatika tidak teraba. Pemeriksaan intra oral terdapat benjolan sebelah bukal dan lingual pada alveolar regio gigi 43 - 38. Palpasi keras, tidak nyeri tekan, warna menyerupai jaringan sekitar, tidak ada krepitas dan fluktuasi, oral hygiene sedang, gigi yang ada 32 31 41 42 43 pada bawah dan rahang atas yang hilang adalah gigi 26 dan 28.

Pemeriksaan laboratorium serta foto rontgen thoraks dalam batas normal. Hasil OPG tampak gambaran radiolusen pada mandibula mulai dari simphisis meluas sampai ramus mandibula sinistra dengan batas tidak jelas pada regio molar tampak lesi lusens bersepta-septa yang memberi kesan sebagai suatu ameloblastoma walaupun bukan gambaran khas karena telah dilakukan *dredging*. Gambaran hasil AP Lateral tampak lesi lusens dari corpus meluas ke ramus mandibula sinistra dengan batas tidak tegas dan terdapat gambaran bersepta-septa, menyokong gambaran ameloblastoma. Pemeriksaan histologi ditemukan kesan sebagai Ameloblastoma dominan tipe basaloïd.

Berdasarkan pemeriksaan subyektif dan obyektif serta penunjang medis ditegakkan diagnosa sebagai ameloblastoma. Diagnosa pembanding adalah pindborg tumor dan ameloblastoma malignan.

Penatalaksanaan yang dilakukan berdasarkan diagnosa yang ditegakkan dari hasil pemeriksaan klinis dan penunjang serta rekurensi dari lesi patolo-

gis. Pasien direncanakan operasi reseksi hemimandibulektomi dan pemasangan *bridging plate* dengan pertimbangan lesi cukup besar untuk mengembalikan estetik dan fungsi mandibula. Operasi dilakukan dengan anestesi umum dengan pendekatan *extraoral* submandibula mulai dari simphysis sampai angulus mandibula sinistra.

Seluruh jaringan patologis yang berisi tumor diambil, jaringan keras dan jaringan lunak bekas reseksi diperiksa dan dipastikan jaringan tumor sudah bersih (gb 2). Potongan tulang dan massa tumor diambil untuk dimasukkan kedalam larutan formalin 10% untuk dilakukan pemeriksaan patologi anatomi. Rekonstruksi mandibula berupa pemasangan *bridging plate* dari bahan titanium tipe L 11-4 lubang dan sekrup titanium 3 buah sebagai *alloplastic* untuk menjaga kontinuitas tulang (Gb.3). Otot-otot yang berorigo pada tulang yang diambil dijahitkan pada *bridging plate*. Flap di kembalikan pada keadaan semula dan di jahit lapis demi lapis. Pemasangan vacum drain ekstra oral dan kontrol perdarahan. Pemasangan archbar pada maxilla dan mandibula dilakukan pada durante operasi dan fiksasi intermaksila dipasang 4 hari setelah operasi sampai 6 minggu untuk mengurangi deviasi mandibula.

Perawatan 1 bulan paska operasi, luka operasi sudah dinyatakan baik serta tidak terlihat tanda-tanda infeksi. Wajah penderita tampak asimetris karena kontraksi otot pada area reseksi. Setelah fiksasi intermaksila dilepas diganti dengan traksi elastik intermaksila sampai mencapai oklusi normal. Tampak relasi oklusi open bite dan tertarik kearah kiri (Gb.4). Hasil foto panoramik terlihat *bridging plate* terpasang menggantikan tulang mandibula yang direseksi. (Gb.5). Intra oral terlihat telah terpasang prothesa lepasan sebagian rahang bawah untuk mengembalikan fungsi bicara dan mastikasi yang dipasang 6 bulan paska operasi (Gb.6)

PEMBAHASAN

Membuat rencana perawatan pada kasus ameloblastoma ditentukan berdasar besar jaringan patologis, struktur histopatologis tumor dan sifat rekurensi yang tinggi. Pada tumor mandibula, baik yang jinak maupun ganas, apabila melibatkan sebagian tulang rahang terutama telah mengenai bagian ramus, coronioideus dan area condyle perawatan yang umum dilakukan adalah hemimandibulektomi. Penatalaksanaan pada kasus ini adalah hemimandibulektomi dengan pertimbangan sifat rekurensi yang tinggi pada ameloblastoma sehingga batas pengangkatan jaringan patologis adalah 1 cm dari lesi terluar. Pasien awalnya telah dilakukan tindakan dredging, tetapi dalam waktu 5 bulan terjadi kekambuhan. Tindakan konservatif mempunyai kekambuhan 55-90%, yang akan timbul setelah beberapa tahun dari mulai adanya gejala klinis¹.

Hemimandibulektomy menyebabkan pasien kehilangan daerah median mandibula, corpus, ramus, gigi, dan condyle mandibula 1 sisi sehingga akan mengalami gangguan fungsi dan estetika. Adanya kontraksi otot pada daerah yang direseksi sehingga bagian mandibula yang tersisa akan tertarik kearah defek menyebabkan pasien sulit mendapatkan oklusi yang normal. Oklusi yg terjadi adalah *open bite* kearah defek karena adanya tarikan otot.

Rekonstruksi mandibula paska reseksi dapat dilakukan dengan pemasangan kawat (*Kirschner Wire*) atau *bridging plate* dengan *bone graft* maupun tanpa *bone graft*. Pada kasus ini dilakukan rekonstruksi dengan menggunakan *bridging plate* sebagai *alloplastic*. Rekonstruksi menggunakan *bridging plate* tanpa bonegraft karena alasan usia, panjang defek terlalu besar dan sosial ekonomi penderita. Hilangnya kontinuitas tulang mandibula kanan-kiri serta berkurangnya estetik dan fungsi diatasi dengan pemasangan *bridging plate* tersebut. Otot-otot dapat melekat karena permukaan plate yang lebar. *Bridging plate* yang terbuat dari titanium mempunyai keunggulan untuk dapat dibentuk sesuai dengan kontour mandibula yang akan digantikan⁹.

Rekonstruksi dilakukan segera setelah tindakan reseksi, merupakan *primary reconstruction* kelebihanannya adalah pasien segera mendapatkan kembali bentuk dan fungsi yang normal⁹. Pemasangan *bridging plate* sebagai tindakan rekonstruksi pada saat itu juga berfungsi untuk mengontrol posisi dari fragmen mandibula yang tersisa dan mengembalikan otot pada perlekatan semula¹¹.

Deviasi yang terjadi pada saat membuka dan menutup mulut serta open oklusi yang terjadi karena mandibula merupakan perlekatan otot-otot yang berhubungan dengan fungsi tersebut sehingga hilangnya tulang sebagai tempat untuk perlekatan mengakibatkan otot-otot tersebut tidak dapat berfungsi dengan baik dan kehilangan keselarasannya¹¹ diatasi dengan pemasangan fiksasi intermaksila dengan kawat dan elastik. Fiksasi intermaksila terbukti dapat mengurangi deviasi mandibula. Pemasangan fiksasi tersebut dilakukan segera setelah operasi jika keadaan umum penderita memungkinkan. Fiksasi intermaksila dengan kawat selama lebih kurang 5 – 7 minggu¹⁰, setelah itu diganti dengan traksi elastik. Tingkat keparahan deviasi mandibula berbanding terbalik dengan lama pemakaian fiksasi intermaksila¹⁰. Elastik ini membantu pasien dalam menarik segmen mandibula yang tersisa kearah oklusi yang baik setelah kawat fiksasi intermaksila dilepas. Lama pemakaian traksi elastik intermaksila ini sampai didapat oklusi normal. Pemakaian traksi elastik ini akan mengurangi lama pemakaian kawat fiksasi intermaksila. Selain murah, pemakaiannya sederhana sehingga bisa dilakukan sendiri oleh pasien di rumah. Pasien masih bisa menggerakkan rahang bawahnya. Selain itu tidak ada benda asing yang berada di daerah

palatinal atau lingual sehingga pasien tetap merasa nyaman.

Selain kawat fiksasi intermaksila dan traksi elastik intermaksila dapat juga menggunakan *mandibular guidance*, yaitu suatu protesis guidance yang terbuat dari resin akrilik atau logam yang berguna sebagai penuntun gerakan mandibula saat membuka dan menutup kearah hubungan maksilomandibula⁷ dan mendapatkan oklusi sentrik. Tetapi pada alat ini terdapat plat di daerah palatal atau lingual.

Perawatan disempurnakan dengan menggantikan gigi yang hilang menggunakan prothesa lepasan sebagian oleh bagian prosthodontia. Pasien dirujuk ke bagian prosthodontia setelah mendapat oklusi yang normal tanpa pemakaian alat bantu.

Hasil pemeriksaan patologi anatomi paska operasi adalah ameloblastoma dominan tipe basaloid, hal ini sesuai dengan diagnosa awal yaitu ameloblastoma. Prognosa pada pasien ini cukup baik, karena sifat rekurensi ameloblastoma yang tinggi dapat diminimalkan dengan tindakan operasi yang radikal, sehingga kekambuhan dapat dihindari.

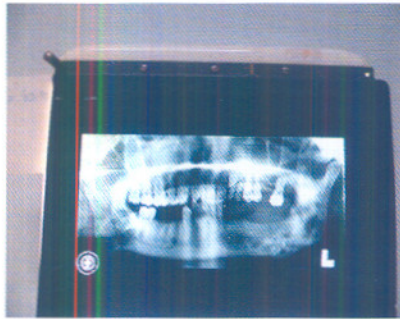
KESIMPULAN

Pada kasus ini penatalaksanaan ameloblastoma dengan tindakan hemimandibulektomi dan pemasangan bridging plate berhasil dengan baik. Masa patologis yang sudah melibatkan proses coronoideus dan condyle harus dilakukan tindakan hemimandibulektomy dengan batas reseksi 1- 1,5 cm pada jaringan yang sehat untuk mencegah rekurensi. Rekonstruksi mandibula berupa *bridging plate* dipasang untuk menjaga kontinuitas mandibula kanan-kiri dan sebagai tempat perlekatan otot-otot matikasi. Pemakaian traksi elastik melatih otot membawa segmen mandibula tersisa kearah lateral untuk mengurangi deviasi mandibula dan mencapai oklusi

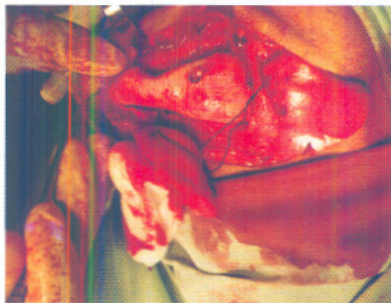
normal sehingga mengembalikan estetik dan fungsi mandibula.

DAFTAR PUSTAKA

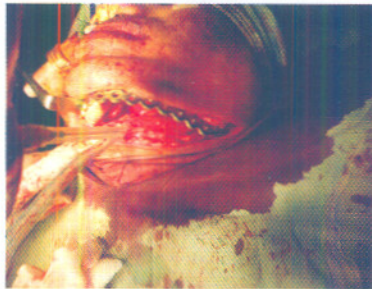1. Safriadi M: *Patologi Mulut Tumor Neoplastik dan Non Neoplastik Rongga Mulut*, Yogyakarta; Penerbit Andi, 2008:40-45.
2. Gardner DG: A Pathologists to the treatment of ameloblastoma, *Asian J.Oral Max.Surg*, 1984: 42:161-166
3. Wong JK, Wood RE, & McLean M: Conservative management of osteoradionecrosis, *Oral Surg.Oral Med Oral Pathol Oral Radiol Endod*, 1997: 84:16-21
4. Bhaskar SN: Odontogenic tumours of jaws, *Synopsis of Oral Pathology 4th ed*, Saint Louis: The CV Mosby Co, 1973: 237-243
5. Cosola DM, Turco M, Bizzoga G, Tavoulani K, Capodiferno S, Castano EN, & Muzio LL: Ameloblastoma of The Jaw and Maxillary Bone: Clinical study and report of our experience, *AV Odontostomatol*, 2007:23(6):367-373
6. Owall B, Arnd FK, & Gunar EC: *Prosthodontic Principles and Management Strategies*, Mosby-Wolfe, 1996: 213-216
7. Baumer S, Curtis TA, & Firtel DN: *Maxillofacial Rehabilitation Prosthodontic and Surgical Consideration*, Saint Louis; The CV Mosby Co, 1979: 188-243
8. Varoujan AJ, Drane JB, & Standish SM: *Maxillofacial Prosthetics Multidisciplinary Practice*, Baltimor; The William & Wilkin Co, 1971:357
9. Greenberg AM & Prein J: *Craniomaxillofacial Reconstruction and Corrective Bone Surgery: Principles of internal fixation using the AO/ASIF Technique*, New York ;Springer. 2002:335-341
10. Aramani MA & Myers EN: Intermaxillary Fixation Following Mandibular Resection, *J.Prosthet.Dent*, 1977: 37: 437.
11. Hupp JR, Ellis E, & Tucker MR: *Contemporary Oral and Maxillofacial Surgery*. 5thed, China; Mosby Elsevier, 2008: 605-610



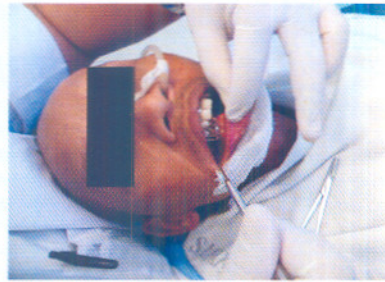Gambar 1. Rontgen panoramic



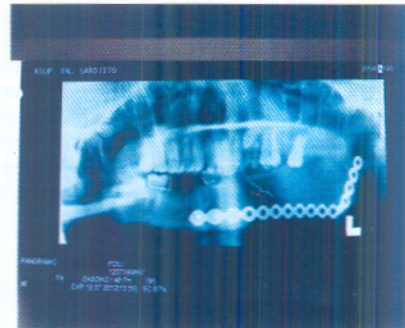
Gambar 2. Tulang mandibula yang patologis



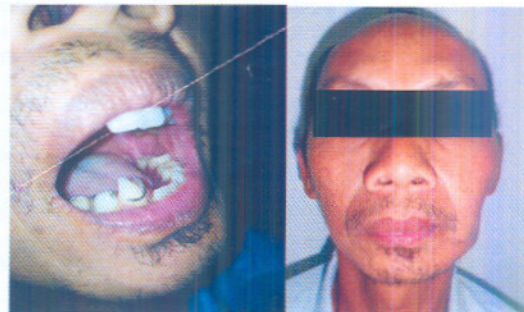Gambar 3. Pemasangan Bridging Plate



Gambar 4. Pemasangan traksi elastik intermaksila



Gambar 5. Foto OPG setelah rekonstruksi dengan bridging plate



Gambar 6. Intra oral dan ekstra oral paska operasi

00