

## PERAWATAN KANDIDIASIS PSEUDOMEMBRAN AKUT DAN MUKOSITIS ORAL PADA PENDERITA KANKER NASOFARING YANG MENERIMA KHEMOTERAPI DAN RADIOTERAPI

Supriatno \* & Goeno Subagyo \*\*

\*Program Studi Ilmu Kedokteran Gigi Klinik, Minat Studi Ilmu Penyakit Mulut, Fakultas Kedokteran Gigi, Universitas Gadjah Mada

\*\*Bagian Oral Medicine, Fakultas Kedokteran Gigi, Universitas Gadjah Mada, Yogyakarta.

### ABSTRAK

**Latar belakang:** Terapi radiasi merupakan metode primer perawatan pasien kanker leher dan kepala. Perubahan fungsional dan kerusakan jaringan oral menyebabkan timbulnya mukositis oral yang diikuti dengan kandidiasis oral. **Tujuan:** Melaporkan efek samping perawatan kemoterapi dan radioterapi pada pasien kanker nasofaring yang terjadi di rongga mulut berupa kandidiasis pseudomembran akut dan mukositis oral serta penatalaksanaannya. **Kasus:** Seorang laki-laki, 69 tahun, datang ke Bagian Gigi dan Mulut RSUP Dr. Sardjito, atas rujukan dari Instalasi Penyakit Dalam, RSUP Dr. Sardjito, dengan keluhan sakit untuk menelan makanan dan mulutnya banyak bercak-bercak putih. Keluhan dirasakan satu minggu setelah dilakukan kemoterapi ke-3 dan radioterapi ke-9. Pasien didiagnosis kanker nasofaring (NPC) dengan klasifikasi  $T_2N_3M_0$ . Pemeriksaan klinis menunjukkan adanya lapisan putih pada mukosa lidah, pipi, palatum, dan mukosa bibir. Seluruh mukosa mulut berwarna merah tua dan terdapat anguler cheilitis di kedua sudut bibir. Pasien diklasifikasikan menderita mukositis oral derajat 1. **Penatalaksanaan:** Menghilangkan jaringan nekrotik dan debris dengan berkumur larutan perhidrol 3% dan pemberian medikasi termasuk tablet nistatin 500.000 IU, betadin kumur, dan larutan perhidrol 3% selama 1 minggu. Saat reevaluasi, pasien sudah dapat menelan dan makan yang sedikit keras tanpa ada rasa sakit lagi. Pemeriksaan klinis didapatkan bercak putih di lidah, palatum, pipi dan bibir sudah tidak ada. Warna mukosa oral telah normal, OHI dan kondisi umum baik dalam 1 minggu pasca perawatan. **Kesimpulan:** Perawatan kandidiasis dan mukositis oral akibat kemo-radioterapi pada pasien kanker nasofaring telah berhasil dan kondisi oral membaik. Pasien dapat mengunyah dan menelan makanan tanpa ada rasa sakit, dan hasil pengobatan yang diberikan pada pasien sesuai dengan harapan operator. *Maj Ked Gi*; Desember 2011; 18(2): 182-186

**Kata kunci:** kanker nasofaring, kemoterapi, radioterapi, kandidiasis oral, mukositis.

### ABSTRACT

**Background:** Radiation therapy remains the primary method of treatment for patients with head and neck cancer. The tissue destruction and functional alterations in the oral cavity lead to the development of oral mucositis followed by oral candidiasis. **Purpose:** The aim of study was to report the side effect of chemotherapy and radiotherapy treatment of nasopharyngeal cancer patient included acute pseudomembran candidiasis and oral mucositis, and its treatment. **Case:** 69 year old man, came to dental clinic, Sardjito hospital, as referred from Internal Medicine department, Sardjito hospital, with complained painful for food swallowing and found white spots at oral cavity. Chief complaint was detected one week after third chemotherapy and nine radiotherapy treatments. Nasopharyngeal cancer was diagnosed with  $T_2N_3M_0$  classification. Clinical examination showed white spots at tongue, buccal, palatal and lip mucosa. All of oral mucosa coloured bright-red and anguler cheilitis appeared at both lip angle. Patient was classified (by WHO) to have oral mucositis with level 1. **Management:** removal of necrotic tissue and debris using perhidrol 3% solution, and also medication by nistatin tablet 500.000 IU, betadin gargle, and perhidrol 3% solution for 1 week. In control, patient felt comfortable while food swallowing and could eat a slightly hard food without pain. Clinical examination revealed that white spot at tongue, buccal, palatal and lip mucosa was disappeared. Normal colour was found at all of oral mucosa. Also, oral hygiene and general condition were good in 1 week post treatment. **Conclusion:** Treatment of acute pseudomembran candidiasis and oral mucositis caused by chemotherapy and radiotherapy of nasopharyngeal cancer patient was recovered. Patient could chew and swallow of food without painful, and results of treatment to this patient gave us a satisfied. *Maj Ked Gi*; Desember 2011; 18(2): 182-186

**Keywords:** nasopharyngeal cancer, chemotherapy, radiotherapy, oral candidiasis, mukositis.

### PENDAHULUAN

Kanker nasofaring merupakan keganasan yang terjadi di mukosa nasal dari faring<sup>1</sup>. Angka kejadian kanker nasofaring di Indonesia cukup tinggi sekitar 4,7 kasus baru setiap tahunnya dalam

100.000 penduduk<sup>2</sup>. Dilaporkan bahwa kanker nasofaring menduduki urutan keempat setelah kanker leher rahim, payudara dan kulit, dengan rasio jumlah penderita pria dan wanita adalah 2-3:1<sup>3</sup>. Sampai saat ini, dasar pengobatan kanker nasofaring pada daerah kepala dan leher adalah terapi radiasi. Kom-

binasi pengobatan dengan kemoterapi diperlukan jika kanker nasofaring sudah tumbuh sedemikian besarnya sehingga menyulitkan tindakan radioterapi. Di samping itu, pemberian kemoterapi diharapkan dapat meningkatkan kepekaan jaringan tumor terhadap radiasi serta dapat membunuh sel kanker yang sudah berada di luar jangkauan radioterapi<sup>4</sup>.

Radioterapi pada daerah kepala dan leher khususnya kanker nasofaring melibatkan sebagian besar mukosa mulut dan kelenjar parotis. Akibatnya dalam keadaan akut akan terjadi efek samping pada mukosa mulut berupa mukositis radiasi yang dirasa pasien sebagai nyeri telan, mulut kering (xerostomia) dan hilangnya pengecapan. Keadaan tersebut seringkali diperparah oleh timbulnya infeksi kandidiasis pada mukosa lidah, pipi dan palatum<sup>4</sup>.

Mukositis oral dapat mempengaruhi kualitas hidup pasien, meningkatkan risiko infeksi, dan menyebabkan kegagalan perawatan kanker itu sendiri. Insidensi mukositis oral diperkirakan 40% pada pasien yang menerima kemoterapi, 70%-90% pada pasien yang menjalani transplantasi darah dan sel stem sumsum tulang, dan 80%-100% pada pasien yang menjalani radioterapi yang melibatkan daerah orofaring<sup>5</sup>. Mukositis merupakan ulserasi dan inflamasi yang menimbulkan rasa sakit pada lapisan membran mukosa yang disebabkan efek perawatan kanker menggunakan kemoterapi dan radioterapi<sup>6</sup>. Dilaporkan bahwa 100% mukositis oral terjadi pada pasien yang menerima kemoterapi dosis tinggi dan transplantasi stem sel hematopoietik, sedangkan 80% terjadi pada kanker leher-kepala yang menerima radioterapi<sup>7</sup>. Diagnosis mukositis oral didasarkan pada gejala-gejala yang timbul pada jaringan mulut akibat kemoterapi, transplantasi sumsum tulang belakang atau radioterapi. Ulserasi dengan penampakan *red burn-like sores* di mulut sudah cukup untuk mendiagnosis mukositis oral<sup>8</sup>.

Kandidiasis oral merupakan infeksi jamur yang sering terjadi bersamaan dengan mukositis oral pada perawatan radioterapi. Kandidiasis oral disebabkan oleh spesies *Candida albicans* yang dapat bersifat akut atau subakut, infeksi tersebut terlihat sebagai lapisan putih pada mukosa pipi, lidah, bibir dan palatum. Jika lapisan tersebut terangkat, maka mukosa akan berdarah, mulut terasa kering dan terbakar, serta kepekaan pengecapan di lidah berkurang<sup>9</sup>. Infeksi jamur yang paling banyak ditemukan di klinik adalah kandidiasis pseudomembran akut (*Thrush*). Infeksi tersebut dapat menyebar ke dinding faring belakang, esofagus, trakea, dan seluruh permukaan mukosa rongga mulut yang dapat menyebabkan ancaman jiwa<sup>10</sup>. Untuk itu diperlukan tindakan penatalaksanaan yang tepat untuk kasus kandidiasis pseudomembran akut dan mukositis oral sebagai akibat radioterapi dan kemoterapi pada pasien NPC.

## LAPORAN KASUS

Seorang laki-laki, 69 tahun, datang ke SMF Gigi dan Mulut (9-6-2010), atas rujukan dari Instalasi Penyakit Dalam, RSUP Dr. Sardjito, dengan keluhan sakit untuk menelan makanan dan mulutnya banyak bercak-bercak putih. Keluhan dirasakan sejak satu minggu lalu dengan keadaan mulut terasa kering dan sukar menelan makanan sehingga pasien jarang mengkonsumsi makanan. Beberapa hari kemudian timbul bercak-bercak putih di tepi lidah dan daerah mulut lainnya. Riwayat medik menunjukkan pasien menderita kanker nasofaring (NPC) dengan klasifikasi T<sub>2</sub>N<sub>3</sub>M<sub>0</sub> (grade 3). Sampai saat ini telah mendapat perawatan kemoterapi ke-3 menggunakan obat carboplatin 100 mg dalam larutan NaCl 0,9% 500 cc dalam 90 menit, dan radioterapi ke-9. Selama perawatan di IPD, pasien mendapat pengobatan injeksi Vomceran 8 mg/24 jam i.v dan injeksi Dexametason 2 ampul/24 jam i.v. Riwayat dental, pasien pernah mencabutkan dan menambal gigi di RSUP. Dr. Sardjito, 4 tahun lalu. Pemeriksaan klinik ditemukan adanya lapisan putih pada lateral lidah kanan dan kiri, dorsum lidah posterior, mukosa pipi kanan dan kiri, palatum keras dan lunak, serta mukosa bibir atas dan bawah. Gingivitis di seluruh regio dan mukosa mulut berwarna merah tua. Berdasarkan pemeriksaan klinik dan klasifikasi mukositis oral menurut WHO, pasien didiagnosis menderita mukositis radiasi derajat 1. Pemeriksaan tanda vital menunjukkan TD 130/80, N 84, R 20, afebris, dan KU: kurus dan lemah. Perawatan kasus dilakukan dengan menghilangkan jaringan nekrotik dan debris menggunakan larutan perhidrol 3% dikumur sebanyak 3 kali dengan interval waktu kumur 1 menit. Pemberian medikasi berupa tablet Nistatin 500.000 IU, Betadin gargel, dan larutan kumur perhidrol 3% selama 1 minggu. Saat kontrol (16-6-2010), pasien sudah dapat menelan dan makan yang sedikit keras termasuk daging, sayuran lunak dan lauk-pauk yang tidak di goreng, tanpa ada rasa sakit. Pemeriksaan obyektif didapatkan lapisan putih di lidah, palatum, pipi dan bibir sudah hilang. Gingivitis ringan regio anterior bawah masih ada, OH dan kondisi umum baik, warna mukosa oral sudah normal, tanda vital: TD 120/60, N 80, R 20, afebris. Saran pada pasien termasuk menjaga kebersihan rongga mulut, obat-obat yang telah diberikan tetap diminum untuk 1 minggu kemudian, dilakukan pembersihan karang gigi dan dibuatkan protesa gigi.

## PEMBAHASAN

Pengobatan kanker daerah leher dan kepala khususnya kanker nasofaring mempunyai berbagai masalah yang memerlukan penanganan yang cermat dengan mempertimbangkan banyak faktor yang akan berpengaruh pada hasil akhir pengobatan. Pasien dengan kebiasaan merokok atau peminum

alkohol berat mempunyai kecenderungan kegagalan pada terapi radiasi, disamping toleransi jaringan mukosa yang lebih rendah terhadap radiasi<sup>11</sup>.

Efek radiasi ionisasi terhadap kerusakan mukosa oral diketahui sebagai berikut: mukosa oral mempunyai rerata hidup sel diperkirakan 7 s/d 14 hari. Kecepatan proliferasi sel dan penggantian epitel menyebabkan mukosa mudah rusak akibat efek sitotoksik radiasi. Perubahan atropik pada epitel mukosa oral terjadi saat total dosis radiasi mencapai level 1600 – 2200 cGy dengan pemberian radiasi perhari sebesar 200 cGy<sup>12</sup>. Radiasi daerah leher-kepala dapat menyebabkan mukositis oral ulseratif yang secara klinik sama dengan yang disebabkan kemoterapi dosis tinggi. Perawatan kombinasi radioterapi dan kemoterapi dapat menginduksi disfungsi permanen jaringan vaskuler, jaringan konektif, otot, tulang, dan kelenjar saliva<sup>12</sup>. Djakaria<sup>11</sup> melaporkan bahwa berdasarkan daerah lapangan radiasi dan dosis radiasi yang diberikan pada daerah leher-kepala, maka kelenjar parotis dapat dipastikan mengalami gangguan yang dapat menyebabkan hiposalivasi dan mukositis oral.

Mekanisme kerusakan kelenjar saliva dilaporkan bahwa radiasi ion pada regio mukosa oral dapat menyebabkan perubahan fisiologis dan histologis spesifik, serta perubahan fungsi dan struktur jaringan suportif termasuk kelenjar saliva. Sekresi saliva menurun drastis terutama pada daerah yang diradiasi, termasuk kelenjar parotis dan submandibula. Tingkat keparahan xerostomia semakin tinggi dan secara langsung berhubungan dengan dosis radiasi. Perubahan kualitas saliva akibat radiasi menyebabkan menurunnya produksi glikoprotein dan keasaman (pH) saliva, menurunkan antibodi dan agen antibakteri, serta melemahkan kemampuan ikatan glikoprotein saliva (IgA) pada permukaan mukosa oral<sup>12</sup>.

Pada kasus ini, pasien kanker nasofaring mempunyai klasifikasi  $T_2N_3M_0$  (grade 3) dengan keluhan rasa sakit saat menelan makanan. Mukosa mulut ditumbuhi jamur dan anguler cheilitis di kedua sudut bibir. Pasien sedikit mengonsumsi makanan sehingga berat badan pasien menurun drastis. Keluhan ini dirasakan pasien setelah menerima terapi radiasi ke-9 dan kemoterapi ke-3. Dalam kasus ini pasien telah mengalami mukositis radiasi dengan gejala nyeri telan akibat mulut kering (*xerostomia*), seluruh mukosa mengalami eritematus, dan hilangnya pengecap. Menurut klasifikasi WHO<sup>13</sup>, pasien tersebut menderita mukositis oral derajat 1, dengan kriteria terdapat eritema yang meluas. Gejala-gejala tersebut diperparah dengan timbulnya kandidiasis pada mukosa lidah, pipi dan palatum. Selain itu, mukosa mulut pasien sudah mengalami peningkatan sensitivitas akibat terapi radiasi pada daerah penyinaran nasofaring. Hal tersebut terbukti bahwa terapi radiasi menjadi efektif dan berhasil karena sensitivitas jaringan semakin bertambah setelah dilakukan

kemoterapi<sup>4</sup>.

Mukositis oral merupakan salah satu komplikasi terbanyak dari perawatan kemoterapi dan radioterapi. Hal tersebut dihasilkan dari efek sitotoksik bahan kemoterapi dan efek lokal radiasi terhadap mukosa oral. Mukositis oral merupakan inflamasi mukosa mulut dengan gejala mukosa berwarna kemerahan sampai dengan terjadi ulserasi yang parah. Gejala mukositis sangat bervariasi dari rasa sakit sampai dengan ketidaknyamanan terhadap pengecap dan pengunyahan makanan. Mukositis oral yang parah (WHO grade 3 dan 4) dapat menyebabkan perawatan menjadi lebih lama sehingga mudah terjadi infeksi sekunder<sup>7</sup>. Pasien yang mempunyai resiko berkembangnya mukositis oral perlu mendapatkan perawatan mulut yang baik dan benar, dengan tujuan menjaga kebersihan rongga mulut dan mencegah infeksi oportunistik melalui kerusakan mukosa mulut. Pencabutan dan perawatan karies gigi harus dilakukan sebelum terapi radiasi, begitu pula dengan edukasi mengenai pentingnya kebersihan mulut dan kesehatan gigi.

Kandidiasis oral ditegakkan berdasarkan gambaran klinis yang ditunjang dengan pemeriksaan laboratoris<sup>7</sup>. Bercak-bercak putih yang dapat diangkat dengan dasar eritema pada lidah, pipi, palatum dan mukosa bukal menunjukkan gambaran kandidiasis pseudomembran, sedangkan sudut bibir yang pecah-pecah menggambarkan cheilitis angularis. Dilaporkan bahwa infeksi yang paling sering terjadi pada pasien yang menjalani radioterapi daerah kepala-leher adalah kandidiasis, dan spesies candida yang paling sering terlibat adalah *Candida albicans* yang merupakan agen infeksi oportunistik patogen<sup>14</sup>. Pasien dengan kerusakan mukosa oral dan imunitas yang menurun akibat radioterapi cenderung terjadi infeksi oportunistik di rongga mulutnya.

Pada kasus ini, berbagai faktor yang dapat meningkatkan kerentanan terhadap kandidiasis oral adalah penurunan produksi saliva, perubahan epitel mukosa, defisiensi nutrisi, dan kesehatan mulut yang buruk<sup>15</sup>. Saliva penting dalam mempertahankan mikroflora oral normal. Saliva mengencerkan antigen patogenik dan secara mekanis membersihkan mukosa. Antibodi saliva (SIg A) dan faktor-faktor antimikroba nonspesifik penting untuk menurunkan perlekatan dan kolonisasi fungal, oleh karena itu aliran/produksi saliva yang menurun akibat terapi radiasi memacu infeksi candida pada pasien tersebut. Radiasi pada daerah kepala-leher dapat merubah kecepatan pergantian epitel normal, menyebabkan efek sitotoksik langsung yang dapat merubah integritas epitelium oral dan memacu infeksi sekunder pada pasien tersebut. Defisiensi nutrisi dapat menyebabkan penurunan daya tahan tubuh dan hilangnya integritas sel, yang akan mempermudah invasi dan infeksi candida<sup>5</sup>. Kebersihan mulut yang buruk membantu lingkungan yang konduktif dalam meningkatkan kolonisasi dan

perlekatan candida. Dilaporkan bahwa mukositis oral dapat diperparah oleh kandidiasis sebab infeksi tersebut dapat memperberat kerusakan epitel mukosa<sup>16</sup>.

Perawatan mukositis dan kandidiasis oral sebagai efek samping penyinaran radiasi pada pasien kanker nasofaring ini adalah dengan menghilangkan jaringan nekrotik dan debris dengan berkumur perhidrol 3%, serta pemberian medikasi sesuai dengan guideline kandidiasis oral. Larutan perhidrol (hidrogen peroksida) 3% merupakan oksidator kuat, digunakan sebagai desinfektan, antiseptik, dan termasuk agen bakteri yang mempunyai *generally recognized as safe* (GRAS)<sup>17</sup>. Nistatin merupakan obat antifungi yang efektif dan sensitif terhadap infeksi candida, serta lebih aman jika diberikan secara oral seperti pemberian topikal karena absorpsinya minimal melalui membran mukokutaneous. Mekanisme kerja nistatin dengan mengikat ergosterol, suatu komponen utama membran sel fungi. Nistatin dapat menyebabkan kebocoran membran sel fungi yang berakibat keluarnya ion K<sup>+</sup> dan matinya sel fungi tersebut<sup>18</sup> pemberian Nistatin tablet diindikasikan karena pertumbuhan jamur sudah mencapai regio faring atau dikenal dengan istilah Kandidiasis orofaring. Betadin gargel merupakan obat kumur yang mengandung povidon iodine 1%, salah satu antiseptik kuat di rongga mulut. Betadin juga mempunyai efek antivirus dan antibakteri yang banyak digunakan untuk peradangan rongga mulut. Betadine dapat mengatasi masalah tenggorokan dan mulut seperti gatal, sakit tenggorokan, berdahak, sakit amandel, suara serak, sariawan sampai bau mulut<sup>19</sup>.

Berdasarkan perawatan yang telah diberikan selama 1 minggu diketahui bahwa pasien sudah dapat menelan dan makan yang sedikit keras termasuk daging, sayuran lunak dan lauk-pauk yang tidak di goreng, tanpa ada keluhan rasa sakit. Bercak putih di lidah, palatum, pipi dan bibir sudah tidak ada, angular cheilitis sudah hilang, walaupun gingivitis ringan di area anterior bawah masih ada. Kondisi umum pasien baik dan sudah nyaman jika untuk mengunyah dan menelan makanan. Sesuai dengan prosedur perawatan kandidiasis oral atau kandidiasis orofaring maka medikasi dilanjutkan untuk 1 minggu kemudian.

## KESIMPULAN

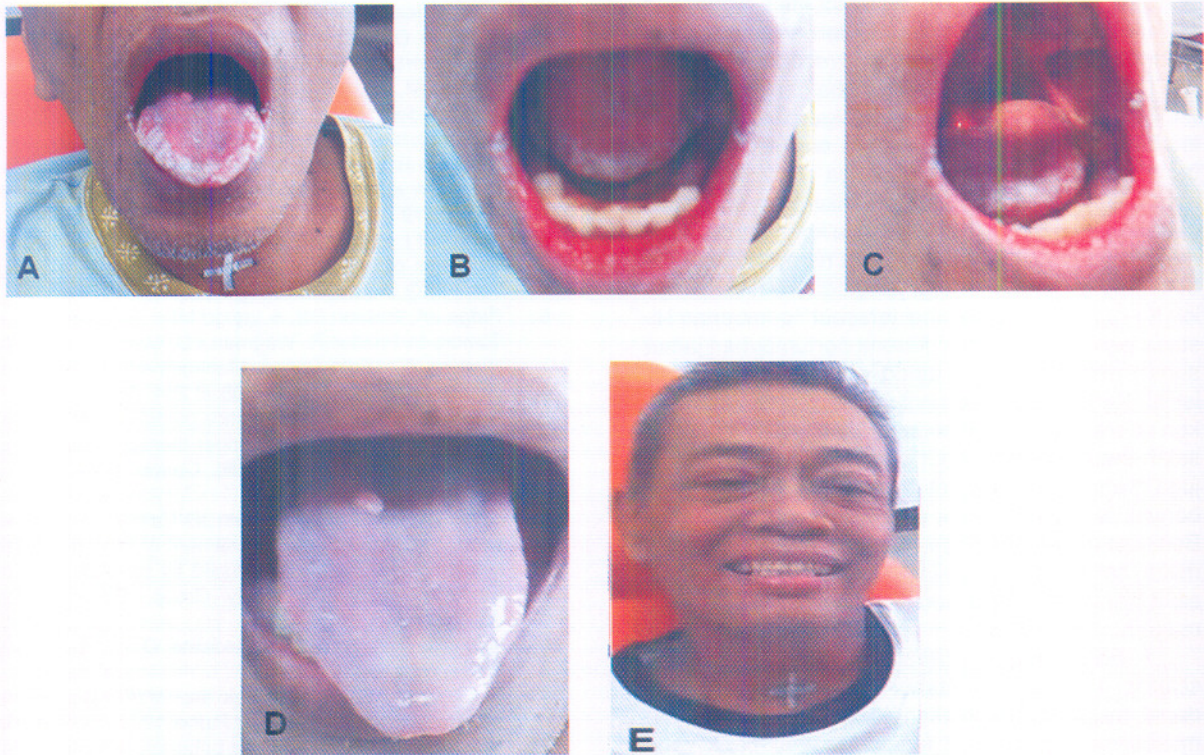
Perawatan kandidiasis pseudomembran akut dan mukositis oral sebagai akibat khemoterapi dan radioterapi pada pasien kanker nasofaring telah berhasil dan kondisi oral membaik. Pasien dapat mengunyah dan menelan makanan tanpa ada rasa sakit,

dan hasil pengobatan yang diberikan pada pasien sesuai dengan harapan operator.

## DAFTAR PUSTAKA

1. Yu MC & Henderson BE: Nasopharyngeal cancer. In: Schottenfeld D and Fraumeni JF (eds). *Cancer epidemiology and prevention*. 2<sup>nd</sup> ed. N. York: Oxford University Press, 1996; p. 603–18.
2. Soetjipto D, Fachrudin D, & Syafril A: Nasopharyngeal carcinoma in Dr. Cipto Mangunkusumo General Hospital. In : Tjokronagoro A, Himawan S, Yusuf A, Azis MF, Susworo, Djakarta M. (Eds). *Cancer in Asia and Pacific*. YKI. Jakarta, Indonesia, 1988; 471–86.
3. Parkin DM, Pisani P, & Ferlay J: Estimates of the worldwide incidence of 25 major cancers in 1990. *Int J Cancer* 1990; 80: 827–41.
4. Susworo R: Kanker nasofaring, epidemiologi dan pengobatan mutakhir. *Cermin Dunia Kedokteran* 2004; 144: 16-19.
5. Sufiawati I: Identifikasi dan pengendalian faktor resiko mukositis oral selama radioterapi kanker nasofaring. Tesis FKG Unpad, Bandung, 2008.
6. Ridge JA, Glisson BS, & Lango MN: Head and Neck Tumors in Pazdur R, Wagman LD, Camphausen KA, Hoskins WJ (Eds) *Cancer Management: A Multidisciplinary Approach*. 11 ed. 2008. P. 254- 78.
7. Rubenstein EB: Clinical practice guidelines for the prevention and treatment of cancer therapy-induced oral and gastrointestinal mucositis. *Cancer* 2004, 100 (9 Suppl):2026-46.
8. Sonis ST, Eilers JP, & Epstein JB: Validation of a new scoring system for the assessment of clinical trial research of oral mucositis induced by radiation or chemotherapy. Mucositis Study Group. *Cancer* 1999, 85:2103-2113.
9. Tyldesley WR: 1981. *Oral Medicine*. Oxford University Press, New York. p. 32-40.
10. Challacombe SJ: Immunologic aspect of oral candidiasis. *Oral Surg Oral Med Oral Pathol* 1994, 78: 202-10.
11. Djakarta M: Radioterapi pada beberapa jenis tumor leher dan kepala. Dalam *Tumor Kepala dan Leher, diagnosis dan terapi*. FK UI press, 1993, Jakarta.
12. Shih A, Miaskowski C, Dodd MJ, Stotts NA, & Macphail L: Mechanisms for radiation-induced oral mucositis and the consequences. *Cancer Nurs* 2003, 26(3): 222-9.
13. Sonis ST, Elting LS, Keefe D, Peterson DE, Schubert M, Hauer-Jensen M, Bekele BN, Raber-Durlacher J, Donnelly JP, & Rubenstein EB: Perspectives on cancer therapy-induced mucosal injury: pathogenesis, measurement, epidemiology, and consequences for patients. *Cancer* 2004, 100(9 Suppl):1995-2025.
14. Cawley MM, & Benson LM: Current Trends in Managing Oral Mucositis. *Clin J Oncol Nurs* 2005; 9(5):584-592.
15. Supriatno: Daya hambat yang biokompatibel ekstrak rimpang Alpina galangal varitas rubra terhadap pertumbuhan *Candida albicans*. Tesis Program Pascasarjana, Universitas Airlangga, Surabaya. 1998.
16. Hancock PJ, Epstein JB, & Sadler GR: Oral and Dental

- Management Related to Radiation Therapy for Head and Neck Cancer. *J Can Dent Assoc* 2003; 69(9):585-90.
17. Jones CW & Clark JH: Applications of Hydrogen Peroxide and Derivatives. *Royal Soc Chem*, 1999.
  18. Akaike N & Harata N: Nystatin perforated patch recording and its applications to analyses of intracellular mechanisms. *Jpn J Physiol* 1994, 44 (5): 433-73.
  19. Mangano A, Albertin A, & La Colla L: Povidone-iodine versus chlorhexidine in skin antisepsis before elective plastic surgery procedures: a randomized controlled trial. is statistical correctness always pursued ?. *Plast Reconstr Surg*. 2009, 124(3): 1014.



**Gambar 1.**

- A. Lidah mengalami kandidiasis,
- B. Seluruh mukosa mulut berwarna merah tua dan terdapat angular cheilitis,
- C. Kandidiasis dasar lidah,
- D. Lidah dan seluruh mukosa mulut tampak membaik pasca perawatan selama 1 minggu,
- E. Ekspresi muka pasien pasca perawatan.