

## LAPORAN KASUS

# PEMAKAIAN LIP BUMPER PADA ANAK CEREBRAL PALSI DENGAN KASUS DROOLING, INKOMPETENSI BIBIR DAN KEBIASAAN MENGGIGIT-GIGIT BIBIR BAWAH

Ani Subekti\*, & Indah Titien\*\*

\* Program Studi Ilmu Kedokteran Gigi Klinik Minat Studi Kedokteran Gigi Anak, Fakultas Kedokteran Gigi Universitas Gadjah Mada

\*\*Bagian Program Studi Ilmu Kedokteran Gigi Klinik Minat Studi Kedokteran Gigi Anak Fakultas Kedokteran Gigi Universitas Gadjah Mada

### ABSTRAK

**Latar Belakang** Anak yang menderita cerebral palsy pada umumnya mempunyai keluhan ketidakmampuan dalam pengontrolan saliva dalam rongga mulutnya. Pada kondisi tersebut penderita mengalami ketidaknormalan dalam koordinasi neuromuscular pada lidah, bibir dan pipinya, sehingga hal tersebut dapat menyebabkan drooling. Kebiasaan buruk menggigit-gigit bibir bawah yang terjadi pada anak ini menimbulkan problem inkompetensi bibir. Pendekatan perawatan myofungsional dapat meningkatkan tonus otot bibir dan lidah, dan sebisa mungkin menahan posisi lidah tetap di dalam mulut dengan suatu alat yang dinamakan lip bumper. **Tujuan** laporan kasus ini adalah untuk melaporkan bahwa pemakaian alat lip bumper dapat mengurangi drooling, inkompetensi bibir dan kebiasaan menggigit-gigit bibir bawah pada anak cerebral palsy. **Kasus.** Seorang anak laki-laki siswa SLB 1 Bantul dengan kelainan cerebral palsy dilakukan pemeriksaan rutin kesehatan gigi. Tampak gigi protusif dengan bibir inkompetensi. Setelah wawancara dengan pengasuh, anak tersebut mempunyai drooling yang berlebihan dan sering menggigit-gigit bibir bawah. Perawatan yang dipilih adalah menggunakan alat removabel lip bumper. Lip bumper dipakai pada siang hari selama 2 jam dan malam hari pada waktu tidur. **Kesimpulan.** Setelah 3 bulan terjadi pengurangan drooling, kebiasaan menggigit-gigit bibirnya hilang dan inkompetensi bibir berkurang. *Maj Ked Gi*; Desember 2011; 18(2): 145-148

**Kata kunci:** drooling, menggigit-gigit bibir bawah, inkompetensi bibir, lip bumper

### ABSTRACT

**Background.** Children with cerebral palsy generally have a complaint inability to control saliva in the oral cavity. In these conditions the patient has an abnormality in neuromuscular coordination of the tongue, lips and cheeks, where it can cause drooling. Myofunctional treatment approaches can improve muscle tone lips and tongue, and as much as possible to hold the position of the tongue remains in the mouth with a tool called a lip bumper. **Purpose.** The purpose of this case report is to report that the use of lip bumper can reduce drooling, incompetency lips and biting his lower lip in child's cerebral palsy. **Case.** A young male student SLB 1 Bantul with abnormalities of cerebral palsy do routine dental examination. He has lip incompetence and protusif. After the interview with the caregiver, the child has excessive drooling and often lower lip biting. The selected treatment is to use a lip bumper. Lip bumper used during the day for 2 hours and at night at bedtime. **Conclusion.** After 3 months of a reduction of drooling, lip biting missing and reduce of incompetency lips. *Maj Ked Gi*; Desember 2011; 18(2): 145-148

**Keywords:** drooling, lower lip biting, incompetency lips, lip bumper

### PENDAHULUAN

Cerebral palsy (CP) adalah terminologi yang digunakan untuk mendeskripsikan gangguan pusat pengendalian pergerakan dengan manifestasi klinis yang tampak pada beberapa tahun pertama kehidupan dan secara umum tidak akan bertambah memburuk pada umur selanjutnya. Istilah cerebral ditujukan pada kedua belahan otak, atau hemisphere dan palsy mendeskripsikan bermacam penyakit yang mengenai pusat pengendalian pergerakan tubuh. Jadi, penyakit tersebut tidak disebabkan oleh masalah pada otot atau jaringan saraf tepi, melainkan terjadi perkembangan yang salah atau kerusakan pada area motorik otak yang akan mengganggu kemampuan otak untuk mengontrol pergerakan dan postur secara adekuat<sup>3</sup>.

Anak yang menderita cerebral palsy pada umumnya mempunyai keluhan ketidakmampuan dalam pengontrolan saliva dalam rongga mulutnya. Hal tersebut disebabkan oleh ketidakmampuan mengendalikan otot motorik. Lebih dari 90% anak dengan cerebral palsy mengalami disfungsi dalam oral motor. Pada kondisi tersebut penderita mengalami ketidaknormalan dalam koordinasi neuromuscular pada lidah, bibir dan pipinya, sehingga mengalami drooling (bahasa Jawa: ngeces). Drooling pada penderita cerebral palsy bukan disebabkan karena produksi saliva yang berlebihan tetapi disebabkan karena buruknya dan ketidak teraturan pola penelanan. Disfungsi orofasial merupakan permasalahan kesehatan yang berat<sup>3</sup>.

Sekitar 30% dari anak dan remaja yang menderita cerebral palsy menunjukkan drooling. Droo-

ling yang berlebihan pada penderita cerebral palsy dapat menyebabkan komplikasi seperti kemerahan disekitar rongga mulut, dagu dan leher. Lebih jauh kondisi tersebut dapat juga menyebabkan dehidrasi, jika tidak segera dilakukan perawatan, hal tersebut dapat menyebabkan resiko kesehatan yang lebih serius. *Drooling* yang berlebihan dapat juga menyebabkan permasalahan dalam proses makan, *choking* dan terjadinya infeksi. *Drooling* juga dapat menjadi stigma sosial dan interaksi sosial pada penderita cerebral palsy dapat bertambah parah bila secara bersamaan<sup>3</sup>.

Kebiasaan buruk (*oral bad habit*) pada anak-anak merupakan suatu kebiasaan yang tidak normal, yang biasanya terjadi pada masa pertumbuhan dan perkembangan wajah. Jika kebiasaan buruk terjadi setelah berumur 3 tahun dan terus berlanjut akibatnya akan mempengaruhi pertumbuhan gigi-geligi dan terjadi maloklusi<sup>1</sup>. Salah satu kebiasaan buruk yang sering muncul pada masa tumbuh kembang adalah menggigit-gigit bibir bawah. Kelainan yang sering muncul akibat kebiasaan buruk tersebut adalah protrusi gigi anterior rahang atas dan excessive overbite overjet. Penyebab utamanya mungkin disebabkan hubungan disharmonis antara otot intraoral dan perioral. Tidak terkoordinasi dan tidak terkontrolnya perpindahan rahang, bibir dan lidah pada penderita cerebral palsy memperparah maloklusi yang terjadi. Prevalensi maloklusi pada penderita cerebral palsy kira-kira 2 kali lebih besar dibandingkan populasi umum.<sup>2</sup>

Kebiasaan buruk (*oral bad habit*) selalu akan mempengaruhi sistem stomatognatik. Salah satu yang terpengaruhi adalah oklusi. Pencapaian oklusi yang tidak normal (maloklusi) akan mempengaruhi keseimbangan tidak hanya gigi-geligi saja tetapi keseimbangan otot-otot di sekitar gigi. Terutama otot-otot bibir yang terganggu fungsinya akan mengalami hipotonus atau hipertonus. Tonus otot bibir saat posisi mandibula dalam keadaan istirahat seharusnya menghasilkan kontak antara bibir atas dan bawah yang ringan dan konstan, jika keadaan bibir terbuka dan tidak mampu berkontak ringan maka bibir dikatakan inkompeten. Bibir yang tidak mampu mempertahankan penutupan bibirnya dapat dirawat dengan melakukan latihan otot bibir.

Perawatan secara myofungsional dapat dilakukan pada anak-anak yang mempunyai kebiasaan menggigit-gigit bibir disertai hipotonus otot orofasial dan lidah. Perawatan ini dapat meningkatkan tonus otot bibir, dan juga sebisa mungkin menahan posisi lidah tetap di dalam mulut. *Lip bumper* merupakan salah satu alat ortodontik myofungsional lepasan yang dapat dipasang dan dilepaskan oleh pasien sendiri. Fungsi *Lip bumper* dapat mencegah terhadap kebiasaan buruk diantaranya menghisap bibir, menggigit bibir dan mendorong lidah.<sup>4,5,6,7</sup> *Lip bumper* harus terpasang pada mulut selama 24 jam

perhari dan selama kira-kira 100-300 hari<sup>1</sup>. Tetapi juga ada yang mengatakan lip bumper dipakai setiap hari dengan ketentuan 2-3 jam pada siang hari dan sepanjang malam pada waktu tidur.<sup>8</sup> Dalam hal menghilangkan kebiasaan buruk menghisap bibir bawah, berdasarkan laporan dari studi kasus Derya menunjukkan bahwa setelah pemakaian *lip bumper* kebiasaan buruk tersebut langsung hilang. Hal ini terjadi karena penempatan dari *lip bumper* tersebut yang berada diantara gigi dan bibir.<sup>5</sup>

Tujuan dari laporan kasus ini adalah untuk melaporkan adanya pengaruh pemakaian lip bumper rahang atas dan bawah terhadap *drooling*, kebiasaan menggigit-gigit bibir bawah serta inkompetensi bibir.

## LAPORAN KASUS

Pada pemeriksaan rutin kesehatan gigi di SLB 1 Bantul ditemukan kasus seorang anak laki-laki kelas 3 D (Tuna Daksa) dengan kelainan Cerebral palsy (CP) bernama R dengan keadaan gigi-gigi anterior atas protusif dan diastema. Anak tersebut berumur 11 tahun dan didampingi oleh seorang pengasuhnya. Anak dapat berjalan dibantu dengan *walker*. Berdasarkan cerita pengasuhnya anak tersebut mempunyai keluhan *drooling* yang berlebihan dan kebiasaan menggigit-gigit bibir bawah sejak kecil dengan frekuensi sering dan durasinya sebentar. Secara umum anak lebih komunikatif dan kooperatif dibandingkan dengan penderita CP yang lain. Pekerjaan ayahnya seorang tentara dan ibunya seorang bidan desa. Pemeriksaan ekstra oral menunjukkan bibir atas inkompetensi, profil wajah cembung. Pemeriksaan intral oral terdapat kalkulus pada regio bukal rahang atas kanan. Hubungan gigi geligi terdapat palatal bite, diastema anterior atas, over bite 3,5 mm, over jet 8 mm.

Beberapa penilaian fungsi oral pada anak tersebut sebelum dilakukan perawatan adalah sebagai berikut<sup>9</sup> :

1. Fungsi oral dalam mengunyah  
Kriteria baik karena mempunyai kemampuan mengunyah  $\geq 5$  kunyahan setiap kali makan 1 sendok makan nasi
2. Kemampuan menelan makanan pada fase oral  
Dengan tes diadokinesis diperoleh skor 0 yang mengandung arti, anak mampu mengucapkan pa,ta,ka dengan baik
3. Kompetensi bibir  
Kriteria sedang karena posisi bibir pada waktu istirahat tidak mengatup, bernafas normal melalui hidung, mampu minum menggunakan sedotan.
4. Kemampuan oral dalam mengolah udara pernafasan  
Kriteria mampu, karena dapat melakukan meniup lilin sampai mati dengan jarak 20 cm
5. *Drooling*  
Kriteria ada, karena berdasarkan pengeluaran

air ludah karena ketidakmampuan menelan atau inkompetensi bibir

Pada awal pemeriksaan anak masih mempunyai rasa takut yang tinggi terhadap orang lain selain pengasuh, teman dan ibu guru. Pada umumnya anak dengan kebutuhan khusus lebih terbuka dengan orang yang setiap hari dia temui. Dengan pendekatan *tell-show-do*, anak tersebut berhasil untuk dilakukan perawatan. Dukungan pengasuh dan ibu guru membuat anak tersebut tidak menjadi takut. Motivasi orang tua anak yang cukup kuat membuat keberhasilan suatu perawatan pada anak tersebut.

Pertama-tama dilakukan pencetakan gigi anak tersebut dengan bantuan beberapa orang. Selanjutnya pembuatan studi model (Gambar 1a,b) dan model kerja untuk membuat rancangan alat lip bumper. Insersi Lip bumper rahang atas dan bawah tidak dilakukan bersamaan, mengingat anak kebutuhan khusus perlu waktu lama penyesuaian terhadap sesuatu yang baru. Insersi alat dilakukan pada rahang atas terlebih dahulu yang lebih mudah (Gambar 3a) dan 2 minggu berikutnya insersi lip bumper yang bawah (Gambar 3b). Penyesuaian lip bumper pada rongga mulut tidak menemui kesulitan. Anak dan orangtua serta pengasuh sangat kooperatif dalam pemakaian alatnya.

Pemakaian alat dianjurkan dipakai setiap hari dengan waktu siang hari ketika anak sedang menonton televisi selama 2 jam dan malam pada waktu tidur. Setiap kali bangun tidur anak dengan tertib melepas dan menyimpannya sendiri. Instruksi selanjutnya pada waktu pemakaian lip bumper, anak diinstruksikan untuk selalu melakukan latihan gerakan penelanan air ludah. Latihan yang diajarkan kepada anak tersebut adalah mengatupkan bibir atas dan bawah kemudian lakukan gerakan menelan. Latihan tersebut diulang sampai lebih dari 3 kali sehari. Kontrol evaluasi hasil perawatan dilakukan setiap 1 bulan sekali.

Pada kontrol satu bulan dan bulan ke-2 setelah insersi kebiasaan menggigit-gigit bibir belum hilang, tetapi frekuensi berkurang. Kemudian setelah 3 bulan, kebiasaan menggigit-gigit bibir bawah hilang dan frekuensi drooling menurun. Pada Gambar 4b tampak inkompetensi bibir berkurang dimana jarak bibir atas dan bawah (*interlabial gap*) semakin pendek ketika oklusi posisi istirahat (*rest position*).

## PEMBAHASAN

Lip bumper merupakan suatu alat pilihan yang tepat untuk kasus ini. Konstruksi dan lokasinya yang sedemikian rupa, membuat lip bumper yang terbuat dari akrilik menghalangi pergerakan bibir bawah ke arah lingual dan palatal incisivus rahang atas.<sup>1</sup> Sehingga si anak akan mengalami kesulitan menggigit bibir bawahnya, dan diharapkan kebiasaan buruknya lama-lama akan hilang. Evaluasi 3 bulan setelah insersi menunjukkan hasil yang memuaskan dengan

hilangnya kebiasaan menggigit-gigit bibir bawah.

Pemakaian lip bumper disertai dengan latihan penelanan memberikan pengaruh terhadap otot-otot orbicularis. Latihan yang telah diajarkan kepada anak tersebut sangat membantu dalam mengoreksi bibir inkompeten. Latihan mengatupkan bibir atas dan bawah juga mempunyai pengaruh terhadap otot orbicularis oris dan wajah. Perawatan ini dapat meningkatkan tonus otot bibir, dan juga sebisa mungkin menahan posisi lidah tetap di dalam mulut<sup>5</sup>. Latihan penelanan yang sering ketika anak menonton televisi memberikan efek yang bagus. Tampak efek drooling mengalami penurunan. Selain itu evaluasi pada bulan ke-3 secara visual *interlabial gap* tampak memendek. Keberhasilan yang optimum kadang diperlukan waktu perawatan yang berbeda pada masing-masing individu. Jangka panjang lip bumper tetap masih dipakai untuk mengevaluasi bibir yang inkompeten.

Tingkat keberhasilan perawatan pada anak dalam kasus ini dengan pemakaian lip bumper tergantung motivasi dan kerjasama yang kuat antara ibu guru, pengasuh dan orang tua. Orang tua dan pengasuh yang sehari-harinya menghadapi perilaku dan emosional anak kebutuhan khusus perlu kesabaran yang tinggi. Disamping itu kasus pada anak bernama R ini dilihat dari hasil penilaian fungsi oral sebelum perawatan mengarah kepada prognosa yang baik.

## KESIMPULAN

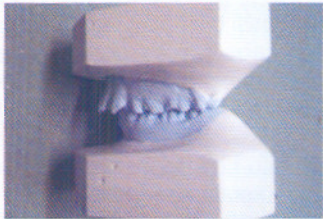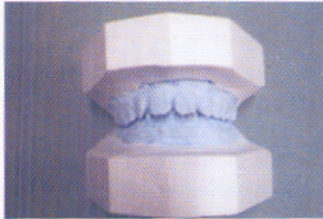
Setelah 3 bulan pemakaian lip bumper terjadi perubahan yaitu kebiasaan menggigit-gigit bibir bawahnya hilang, *droolingnya* berkurang, dan inkompetensi bibir berkurang ditandai dengan jarak interlabial memendek.

Tingkat keberhasilan perawatan gigi pada anak cerebral palsy tergantung dari tingkat keparahan kelainan, motivasi orang tua dan kerjasama sekolah, pengasuh serta orang tua.

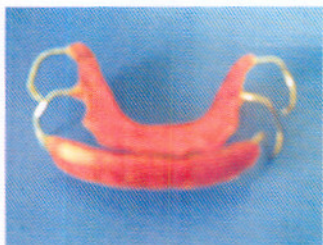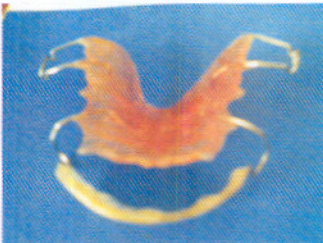## DAFTAR PUSTAKA

1. Pinkham: *Pediatric Dentistry : Infancy Through Adolescent* 2<sup>nd</sup> ed. Philadelphia: WB Saunders. 1994; 366-372.
2. James AW, McKown CG, Sander BJ, & Jones JE: Dental problems in Disabled child dalam McDonald RE, Avery DR, (ed) : *Dentistry For Child And Adolescents*, 6th, Mosby, St Louis. 1994; 529-533.
3. Saharso D: *Cerebral palsy Diagnosis dan Tatalaksana*. Naskah lengkap Continuing Education Ilmu kesehatan anak XXXVI. 2006.UNAIR Surabaya.
4. Joseph MS : Long-term stability of lip bumper therapy followed by fixed appliances. *Angle Orthodontist*, 2005; 76; 36-42.
5. Germec D & Taner TU: Lower lip sucking habit treated with a lip bumper appliances. *Angle Orthodontist*, 2004; 75; 1071-1076.
6. Murphy CC: A Longitudinal study of incremental expansion using mandibular lip bumper. *Angle Orthodontist*, 2003; 73; 396-400.

7. Hodge JJ, Nanda RS, Ghosh J, & Smith D: Forces produced by lip bumper on mandibular molar. *American Journal of Orthodontics and Dentofacial Orthopedics*, 1997; 111; 613-622.
8. Graber TM, Rakosi T, & Petrovic AG: *Dentofacial Orthopedics with Functional appliance*, 1993. CV Mosby, St Louis ; 75-77.

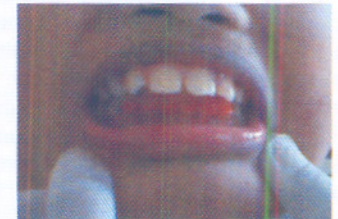
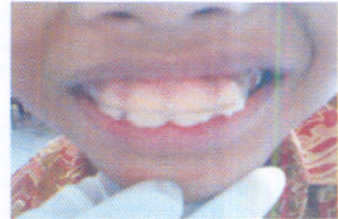
**Gambar 1a,b.** Studi model tampak dari depan dan samping

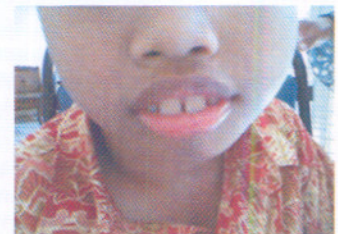
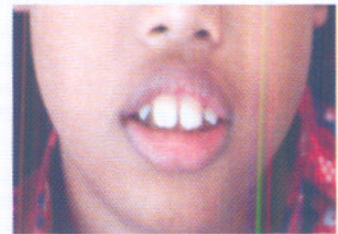

**Gambar 2a,b.** Lip bumper rahang atas dan rahang bawah

9. Titien E: Penyimpangan Dentokraniofacial anak palsy serebral usia 8-12 tahun dan faktor risikonya. *Disertasi*. Pasca Sarjana UI. Jakarta ; 52-53.



**Gambar 3a,b.** Insersi Lip bumper rahang atas dan rahang bawah



**Gambar 4a,b.** Perubahan hubungan bibir atas dan bawah sebelum dan 3 bulan setelah insersi