

Efektivitas Albendazole terhadap Nematodiasis pada Sapi Perah di Peternakan Sapi Perah Rakyat Kecamatan Tegalombo Kabupaten Pacitan

The Effectiveness of Albendazole to Nematodiasis of Dairy Cow at Dairy Cow Farm in Tegalombo Subdistrict, Pacitan District

Alek Arisona¹, Joko Prastowo², Dwi Priyowidodo², Yanuartono³, Soedarmanto Indarjulianto^{3*}

¹Magister Sains Veteriner, Fakultas Kedokteran Hewan, Universitas Gadjah Mada, Yogyakarta, Indonesia

²Departemen Parasitologi, Fakultas Kedokteran Hewan, Universitas Gadjah Mada, Yogyakarta, Indonesia

³Departemen Ilmu Penyakit Dalam, Fakultas Kedokteran Hewan, Universitas Gadjah Mada, Yogyakarta, Indonesia

*Corresponding author, email: indarjulianto@ugm.ac.id

Naskah diterima: 27 November 2022, direvisi: 18 Maret 2024, disetujui: 21 Maret 2024

Abstract

Nematodiasis is one of disease that caused by nematode which can suffering dairy cows at all of ages. This disease has clinical symptoms such as skinny, dull and stiff fur and diarrhea. Albendazole is a broad-spectrum anthelmintic drug that was often used by breeders because it was easy to obtained. The aim of this research is to determine the prevalence of nematodiasis and effectiveness of albendazole to nematodiasis in a dairy cow farm at Tegalombo subdistrict, Pacitan district. This research used 50 samples that not pregnancy dairy cows. All of the cattle examined physically, including general condition of cow and their feces. Fecal samples were taken and examined for the possibility of worm eggs using the nativ, floating method, and Mc Master method. The cows that diagnosed nematodiasis then treated with albendazole at a single dose of 10 mg/kg BW PO. The progress of therapy result observed by physical, fecal examination on the 3rd, 7th, and 14th days. The results of the study were known that the prevalence nematodiasis of dairy cow was 30%. The nematodiasis of cows showed soft feces, there were eggs of nematode in feces. The worm eggs found are *Strongyle* eggs group, *Toxocara* sp, and *Trichuris* sp. The effectiveness of albendazole to nematodiasis in dairy cows are still high at >97,87%. Concluded that albendazole has a high effectiveness for treated nematodiasis in dairy cow.

Keywords: Albendazole; dairy cow; nematodiasis; Pacitan

Abstrak

Nematodiasis adalah penyakit yang disebabkan cacing nematoda yang dapat diderita sapi perah semua umur. Sapi yang terinfestasi nematodiasis ini mempunyai gejala klinis antara lain kurus, rambut kusam berdiri dan diare. Albendazole merupakan obat cacing berspektrum luas yang sering digunakan oleh peternak karena mudah didapat. Tujuan penelitian ini adalah menentukan prevalensi dan efektifitas albendazole terhadap nematodiasis pada sapi perah di peternakan sapi perah rakyat Kecamatan Tegalombo, Kabupaten Pacitan. Penelitian ini menggunakan 50 ekor sapi perah yang tidak bunting. Semua sapi diperiksa secara fisik meliputi kondisi umum sapi dan feses. Sampel feses diambil dan diperiksa adanya telur cacing dengan metode natif, apung dan Mc Master. Sapi penderita nematodiasis selanjutnya diterapi albendazole dengan dosis 10 mg/kg BB satu kali pemberian secara per oral. Perkembangan hasil terapi diamati dengan cara dilakukan pemeriksaan fisik, pemeriksaan sampel feses pada hari ke 3, 7 dan 14. Hasil penelitian menunjukkan bahwa prevalensi nematodiasis sapi perah sebesar 30%. Sapi penderita nematodiasis menunjukkan feses lembek, adanya telur

nematoda pada fesesnya. Telur cacing yang ditemukan adalah kelompok telur *Strongyle*, *Toxocara* sp, dan *Trichuris* sp. Efektivitas albendazole terhadap nematodiasis pada sapi perah masih tinggi yakni >97,87%. Disimpulkan bahwa albendazole mempunyai efektifitas yang tinggi untuk mengobati nematodiasis.

Kata kunci: Albendazole; nematodiasis; Pacitan; sapi perah

Pendahuluan

Peternakan di Indonesia sebagian besar masih merupakan peternakan skala kecil dan rumah tangga yang sering terjadi permasalahan berkaitan dengan penyakit (Hasanah *et al.*, 2011). Helminthiasis adalah salah satu penyakit yang banyak dijumpai pada sapi perah, dan termasuk penyakit hewan menular strategis berdasarkan Kepmentan Nomor 4026/Kpts /OT.140/4/2013. Salah satu penyebab helminthiasis adalah cacing nematoda, dan penyakitnya disebut nematodiasis. Prevalensi infeksi cacing saluran pencernaan sapi perah di daerah Wlingi adalah sebesar 66,66%, yang terdiri dari spesies cacing kelas Nematoda dan Cestoda (Aziza, 2020). Nematodiasis penyakit parasit yang disebabkan oleh infeksi dari satu atau lebih cacing nematoda dengan prevalensi dapat mencapai 30 % (Briones Montero *et al.*, 2020). Infeksi cacing ini banyak mengakibatkan kerugian bagi peternak karena menyebabkan penurunan produktivitas ternak, penurunan bobot, penurunan produksi susu, dan terhambatnya pertumbuhan (Zalizar, 2017). Agen penyebab nematodiasis pada sapi perah yang dilaporkan adalah *Cooperia* sp, *Bunostomum* sp, *Dictyocaulus*, *Haemonchus*, *Oesophagostomum*, *Strongyloides*, *Trichostrongylus* dan *Trichuris* (Kemal *et al.*, 2017).

Gejala klinis helminthiasis pada sapi tergantung pada jumlah larva yang menginfeksi, umur sapi dan faktor kekebalan tubuh. Cacing di dalam saluran pencernaan sapi perah dapat mengakibatkan kerusakan pada mukosa usus sehingga mengganggu proses pencernaan. Akibatnya produksi susu pada sapi perah akan menurun serta mengakibatkan kurang berkembangnya pertumbuhan pada ternak muda (Zalizar, 2017). Nematodiasis pada sapi sering menunjukkan gejala klinis seperti badan kurus, penurunan berat badan, bulu kusam dan berdiri, perkembangan tubuh yang terhambat dan kadang mengalami diare profus (Scott, 2018). Pengobatan yang tepat berdasarkan gejala klinis dan diidentifikasi penyebabnya akan

dapat mengembalikan kondisi sapi penderita helminthiasis.

Program pencegahan dan pengendalian helminthiasis dengan cara pemberian obat cacing secara berkala atau *deworming* dapat memutus mata rantai parasit gastrointestinal. Anthelmentik yang telah digunakan pada peternakan sapi perah adalah albendazole, ivermectine, febendazole, dan piperazine (Scott, 2018). Albendazole merupakan obat cacing berspektrum luas yang sudah lama dipergunakan (Supriyanto, 2019). Albendazole memiliki mekanisme kerja dengan cara menghambat sintesis mikrotubulus intraselular dengan cara merusak polimerasi β -tubulin dan menghambat pembentukan mikrotubulus (Plumb, 2018; Riviere dan Papich, 2018). Efektifitas obat cacing berbahan albendazole lebih baik untuk semua jenis cacing dibandingkan dengan anthelmentik berbahan aktif piperazine citrate (Astiti *et al.*, 2010). Albendazole efektif untuk membunuh larva nematoda, trematoda dan cestoda pada sapi dan kambing (Adediran dan Uwakala, 2015). Studi yang dilakukan oleh Al-Aliyya *et al.* (2022) menemukan bahwa efektivitas albendazole pada nematodiasis sapi bali hari ke 21 sebesar 94,38% dan pada hari ke 28 sebesar 91,55%. Efektivitas tersebut cukup baik pada sapi bali, namun belum ada laporan pada sapi perah, khususnya di peternakan sapi rakyat.

Kendala di peternakan rakyat yang sering ditemukan pada pemberantasan penyakit nematodiasis adalah karena pengetahuan peternak terhadap manajemen peternakan dan kesehatan hewan yang bervariasi dan kebanyakan masih kurang. Pengetahuan peternak terhadap penyakit helminthiasis berpengaruh pada tinggi rendahnya kasus infeksi cacing pada sapi perah di kelompok ternak di wilayah tersebut (Zalizar, 2017). Disisi lain sapi kurus atau tidak mau makan dianggap mengalami helminthiasis, yang kemudian diberikan obat cacing yang sama dari waktu ke waktu. Pemberian obat cacing yang

terus menerus dengan satu jenis obat yang sama dengan frekuensi yang tinggi dan dosis yang tidak tepat dapat mengakibatkan terjadinya resistensi obat (Endrakasih, 2018). Salah satu peternakan rakyat yang sedang berkembang adalah peternakan sapi perah rakyat di Kecamatan Tegalombo, Kabupaten Pacitan. Pemberian obat cacing albendazole di peternakan sapi perah rakyat ini telah dilakukan, tetapi laporan kejadian nematodiasis dan efektivitas albendazole pada nematodiasis belum pernah dilaporkan. Penelitian tentang efektivitas albendazole untuk fascioliasis pada sapi potong (Endrakasih, 2018) dan nematodiasis pada sapi bali (Al-Aliyya *et al.*, 2022) telah dilakukan, tetapi kejadian nematodiasis dan efektivitas albendazole pada sapi perah penderita nematodiasis, terutama di peternakan rakyat di Kabupaten Pacitan belum pernah dilaporkan. Penelitian ini bertujuan menentukan prevalensi nematodiasis dan mengkaji efektivitas albendazol terhadap nematodiasis pada sapi perah di peternakan sapi perah rakyat di Kecamatan Tegalombo, Kabupaten Pacitan.

Materi dan Metode

Sampel yang digunakan dalam penelitian ini berupa 50 ekor sapi perah berbagai umur, yang tidak dalam masa bunting, yang berasal dari beberapa kelompok sapi perah di Kecamatan Tegalombo, Kabupaten Pacitan. Sapi diperiksa secara fisik sapi berkaitan dengan kondisi umum, nafsu makan dan minum serta bentuk feses (Jumaryoto *et al.*, 2020; Indarjulianto *et al.*, 2022). Sampel feses diambil melalui rektal untuk diperiksa secara mikroskopis dengan metode natif, apung dan Mc Master (Mehlhorn, 2016; Taylor *et al.*, 2016; Arisona *et al.*, 2023). Sapi didiagnosis nematodiasis berdasarkan diidentifikasinya telur cacing nematoda di dalam fesesnya (Bowman *et al.*, 2020; Taylor *et al.*, 2016). Sapi penderita nematodiasis selanjutnya diterapi dengan albendazole (PT Tekad Mandiri Citra, Bandung) dosis 10 mg/kg BB satu kali secara per oral (Plumb, 2018). Perkembangan hasil terapi diamati dengan cara dilakukan pemeriksaan fisik, pemeriksaan sampel feses pada hari ke 3, 7 dan 14. Efektifitas albendazole dihitung dari jumlah penurunan *eggs per gram* (EPG) sebelum dan sesudah terapi dengan *fecal*

egg count reduction test (FECRT) (Anwar *et al.*, 2020; Urge *et al.*, 2021). Hasil pemeriksaan jumlah telur cacing dan efektifitas albendazole terhadap nematodiasis antara sebelum dan sesudah terapi dianalisis menggunakan uji Friedman test ($P < 0,05$).

Hasil dan Pembahasan

Hasil pemeriksaan umum pada sapi-sapi penelitian ini menunjukkan penampilan umum normal dengan nafsu makan dan minum yang baik. Hasil pemeriksaan feses secara fisik pada penelitian ini didapatkan feses masih berbentuk tetapi konsistensinya lunak sampai encer. Pemeriksaan laboratoris terhadap 50 sampel feses sapi secara natif maupun sentrifus pada penelitian ini didapatkan telur nematoda pada 15 ekor, dan prevalensi nematodiasis pada sapi perah di Kecamatan Tegalombo Kabupaten Pacitan sebesar 30% (Tabel 1). Hasil ini hampir sama dengan penelitian Zalizar (2017), yang menyatakan prevalensi nematodiasis pada sapi perah di Koperasi KUBE di Jabung Kabupaten Malang sebesar 33,3%. Penelitian Rozikin *et al.* (2021) pada sapi potong di Kabupaten Bondowoso menunjukkan prevalensi nematodiasis yang lebih tinggi yakni sebesar 65,5%. Tingginya prevalensi nematodiasis yang diperoleh pada penelitian ini kemungkinan dapat diakibatkan oleh beberapa faktor, diantaranya faktor perkandangan, manajemen pemeliharaan dan lingkungan. Kandang sapi perah di peternakan sapi perah di Kecamatan Tegalombo dibangun dengan memanfaatkan lahan yang relatif sempit di sekitar rumah. Kotoran sapi kebanyakan ditumpuk di sekitar kandang dekat dengan pakan, yang apabila hujan dapat mencemari lingkungan, termasuk kebun. Curah hujan rata-rata di Kecamatan Tegalombo berkisar 1.432 mm/tahun dan temperatur udara antara 22-32°C (Fendi, 2016). Hal ini menjadikan lingkungan dapat mendukung berkembangnya cacing nematoda. Larva infeksiif nematoda dapat berkembang secara sempurna pada suhu optimum antara 18-26°C (Bowman *et al.*, 2014).

Prevalensi nematodiasis juga dapat dipengaruhi oleh manajemen pemeliharaan seperti kebersihan kandang. Kebersihan kandang sapi perah di peternakan rakyat masih kurang

menjadi perhatian peternak. Menurut Al-Aliyya *et al.* (2022) manajemen pemeliharaan yang kurang baik dapat menyebabkan meningkatnya terjadi nematodiasis karena berpotensi terjadinya reinfeksi. Kandang yang dibiarkan lembab dan basah dapat menyebabkan larva-3 infeksi dari nematoda lebih mudah bermigrasi dari feses ke rerumputan atau pakan sapi. Alas dan lantai kandang sering kali terjadi genangan air dan becek setelah dilakukan pembersihan kandang sebelum pemerahan. Selain itu tempat penyimpanan rumput letaknya berdekatan dengan kandang sapi memungkinkan untuk larva yang keluar bersamaan dengan feses akan menempel ke rumput dan ikut termakan oleh sapi. Lingkungan yang basah dan lembab akan menjadi tempat yang ideal bagi telur cacing untuk menetas maupun larva cacing nematoda untuk berkembang (Supriyanto, 2019).

Sapi perah yang positif nematoda terdiri dari 1/50 (2%) berumur < 1 tahun, 14/50 (28%) berumur \geq 1 tahun (Tabel 1). Pada penelitian ini kejadian nematodiasis banyak terjadi pada sapi perah dewasa. Hasil ini sesuai dengan penelitian Adem dan Anteneh (2011) yang melaporkan bahwa kejadian nematodiasis di Haramaya University Ethiopia pada pedet 10%, sapi heifer 35% dan sapi dewasa 44%. Sapi dewasa pada penelitian ini digembalakan dengan sistem pastura, sedangkan pedet dengan sistem kandang individual, sehingga potensi infeksi nematodiasis pada sapi dewasa yang digembalakan lebih besar, karena stadium infeksi larva 3 menempel pada rumput. Hasil ini berbeda dengan yang dilaporkan oleh Scott (2018) yaitu nematodiasis banyak terjadi pada pedet-pedet, karena sistem kekebalan yang belum terbentuk sempurna dan kondisi kandang yang kurang baik. Kejadian nematodiasis banyak di sapi umur \geq 1 tahun pada penelitian ini mungkin karena volume rumput yang dimakan sapi dewasa lebih banyak daripada pedet, dan ditambah dengan kebiasaan peternak yang memberikan rumput segar langsung ke sapi tanpa ada masa pelayuan. Sapi perah dewasa dapat mengalami reinfeksi cacing karena volume makan hijauan yang lebih tinggi daripada sapi muda (Larasati *et al.*, 2017). Hal ini memungkinkan larva infeksi yang banyak terdapat pada rumput masih hidup dan ikut tertelan sapi, berkembang pada saluran

pencernaan dan menjadi cacing dewasa didalam tubuh sapi. Cacing nematoda, termasuk dari kelompok *Strongyle* mempunyai siklus hidup langsung yang tidak membutuhkan induk semang (Bowman *et al.* 2014). Siklus hidup langsung, larva yang menetas dari telur akan mengalami dua kali pergantian kulit, infeksi terjadi ketika hewan menelan larva stadium 3 atau dapat terjadi juga larva menembus kulit atau ketika hewan menelan telur cacing yang mengandung larva (Taylor *et al.*, 2016). Kejadian nematodiasis banyak ditemukan pada sapi perah dewasa kemungkinan juga disebabkan karena peternak di lokasi penelitian tidak banyak yang memelihara dan membesarkan pedet, sehingga sampel pedet pada penelitian ini sedikit.

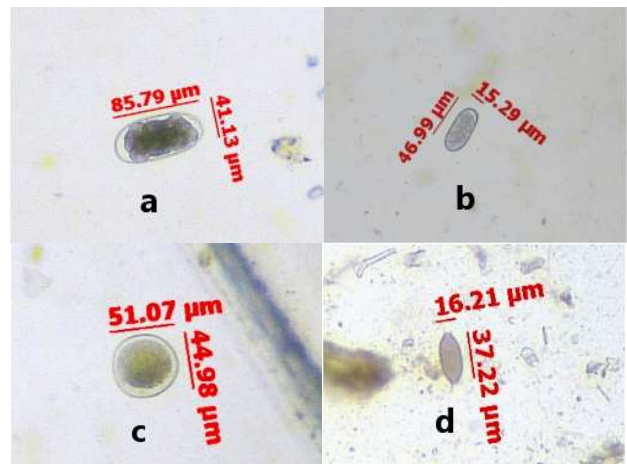
Tabel 1. Hasil pemeriksaan telur cacing sampel feses sapi perah di Peternakan Sapi Perah Rakyat, Tegalombo, Pacitan

Hasil Pemeriksaan Feses	Umur		
	< 1 Tahun	\geq 1 Tahun	Total (%)
Nematoda	1	14	15 (30)
Negatif	3	32	35 (70)
Jumlah	4	46	50 (100)

Hasil pemeriksaan feses pada penelitian ini ditemukan beberapa telur cacing dari kelompok telur *Strongyle* dengan ciri-ciri antara lain ber dinding tipis dan bersegm, berbentuk lonjong, dan tidak berwarna (Gambar 1a, b). Hal ini sesuai dengan pernyataan Bowman *et al.* (2020) yang menyatakan ciri-ciri telur cacing dari kelompok telur *Strongyle* mempunyai morfologi bentuk lonjong, ber dinding tipis dan bersegm atau mengandung embrio dalam tahap morula. Telur nematoda memiliki ukuran bervariasi mulai dari 30 μ m sampai 100 μ m dengan bentuk telur yang lonjong dan terdapat lapisan lipid tipis yang memisahkan antara kulit telur dan embrio. Telur cacing dari kelompok *Ascaridida* juga ditemukan pada penelitian ini dengan ciri-ciri berbentuk oval, ber dinding tebal dan tidak bersegm, berukuran diameter antara 44,98 - 51,07 μ m (Gambar 1c). Bentuk, morfologi dan ukuran telur cacing tersebut identik dengan telur cacing *Toxocara* sp. Menurut Taylor *et al.* (2016), bentuk, morfologi dan ukuran telur cacing tersebut identik dengan telur cacing *Toxocara* sp. Supriadi *et al.* (2020) menjelaskan bahwa telur *Toxocara* sp berbentuk

oval, dinding luar tebal, dan memiliki sedikit rongga udara. Telur cacing lain yang ditemukan pada penelitian ini adalah dari kelompok super famili Trichuroidea, yang mempunyai bentuk lonjong seperti buah alpukat dengan kedua ujung memiliki katup, berukuran panjang 37,22 µm dan lebar 16,21 µm (Gambar 1d). Menurut Taylor et al. (2016) morfologi dan ukuran, telur cacing tersebut diidentifikasi sebagai telur cacing *Trichuris* sp. Telur cacing Trichuroidea seperti *Trichuris* sp. mempunyai morfologi bentuk lonjong, mempunyai sumbat di kedua ujungnya dengan kulit yang tebal serta belum bersegmen ketika dikeluarkan.

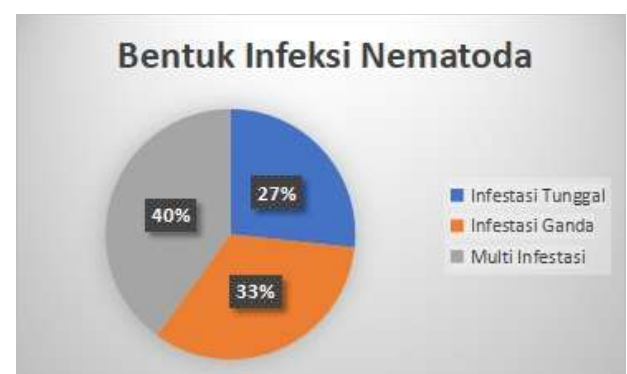Hasil identifikasi telur cacing dari sampel feses sapi pada penelitian ini didapatkan 3 jenis telur cacing nematoda, yaitu telur kelompok *Strongyle* ditemukan pada 12 ekor sapi, *Toxocara* sp pada 12 ekor sapi dan *Trichuris* sp pada 3 ekor sapi (Gambar 1; Tabel 2). Berdasarkan jenis telur cacing yang ditemukan dari 15 sampel yang positif nematoda, terdapat 4 sampel yang terinfeksi tunggal, 5 sampel terinfeksi cacing ganda dan 6 sampel yang ditemukan tiga jenis telur cacing (Gambar 2). Infeksi yang ditemukan pada penelitian ini didominasi oleh multiinfeksi. Al-Aliyya et al. (2022) multiinfeksi cacing juga ditemukan pada sapi bali, sedangkan Endrakasih (2018) melaporkan adanya infeksi ganda maupun tunggal pada sapi potong penderita fascioliasis. Hasil ini sesuai dengan hasil penelitian Paramitha et al. (2017) yang mengemukakan bahwa sebagian besar telur cacing yang ditemukan pada sampel feses sapi potong adalah dari genus cacing Ascarididae dan Strongylidae. Penelitian Abdoulmoumini et al. (2018) juga menemukan cacing yang paling dominan menginfeksi sapi sapi di Ngaoundere, Kamerun adalah *Strongyle* dan *Toxocara* sp. Hal ini dapat terjadi karena kedua jenis cacing nematoda tersebut memiliki siklus hidup langsung yang tidak membutuhkan hospes intermediate, sehingga memungkinkan larva dan telur cacing infeksi yang menempel di rumput dapat tertelan ketika sapi makan rumput. Telur cacing dari genus Ascarididae sangat tahan terhadap suhu dan tetap infeksi di tanah selama beberapa tahun karena telur cacing Ascarididae dilindungi oleh kulit telurnya yang tebal (Bowman et al., 2020).



Gambar 1. Hasil Pemeriksaan telur cacing pada feses Sapi Perah di Peternakan Sapi Perah, Tegalombo, Pacitan. (a,b) Telur cacing kelompok Strongyle; (c) *Toxocara* sp; (d) *Trichuris* sp.

Tabel 2. Jenis Cacing Nematoda yang Ditemukan pada Feses Sapi Perah di Peternakan Sapi Perah, Tegalombo, Pacitan (n=15 ekor)

Jenis Telur Cacing	Jumlah positif
Strongyle	12
<i>Toxocara</i> sp	12
<i>Trichuris</i> sp	3



Gambar 2. Persentase Bentuk Infeksi Nematoda pada Sapi Perah di Tegalombo, Pacitan

Hasil pemeriksaan telur cacing dengan metode Mc Master didapatkan jumlah telur nematoda sebelum pengobatan atau pada hari ke 0 berkisar antara 66-800 EPG. Menurut Taylor et al. (2016), derajat keparahan infestasi cacing pada sapi dibagi menjadi 3, yakni: a) Infestasi ringan: ≤ 100 butir/gram feses; b) Infestasi sedang: 200-700 butir/gram feses; dan c) Infestasi berat: ≥ 700 butir/gram feses. Berdasar kriteria tersebut, pada penelitian ini terdapat 1 ekor yang statusnya terinfeksi berat, sedangkan lainnya terinfeksi ringan-sedang (Tabel 3). Menurut Al-Aliyya et al. (2022) sapi yang terinfeksi berat kemungkinan mengalami

malnutrisi sehingga konsentrasi Nikotinamid Adenin Dinukleotit Fosfat (NADPH) dan Adenositrifosfat (ATP) pada liver berkurang secara signifikan. Hal ini menyebabkan penurunan metabolisme dan absorpsi albendazol serta perubahan permeabilitas dan pH mukosa dapat mempengaruhi proses farmakokinetik albendazole.

Sebanyak 13 ekor sapi penderita nematodiasis di dalam penelitian ini berhasil diberikan albendazol dan dapat diikuti perkembangan hasil pengobatannya. Jumlah telur cacing nematoda pasca pengobatan mengalami penurunan secara bertahap mulai hari ke 3 sampai hari ke 14 (Tabel 3). Jumlah telur pasca pengobatan ini mengalami penurunan yang signifikan apabila dibandingkan pada hari ke 0 atau sebelum pengobatan, sehingga pada hari ke 14 pasca pengobatan 12 sapi dinyatakan bebas cacing dan hanya 1 yang masih terinfeksi ringan (Tabel 3). Berdasarkan uji Friedman Test terdapat perbedaan yang signifikan ($p < 0,05$) pada jumlah telur per gram feses (EPG) antara sampel sebelum dan sesudah diberikan obat cacing albendazole.

Tabel 3. Hasil perhitungan EPG sapi perah penderita nematodiasis sebelum dan sesudah pengobatan, serta hasil Perhitungan Nilai Efikasi Albendazole terhadap Nematodiasis pada Sapi Perah menggunakan Metode FECRT

EPG	H(0)	H+3	H+7	H+14
0	0	7	8	12
1-100	2	6	5	1
200-700	10	0	0	0
>700	1	0	0	0
0	0	7	8	12
EPG	240,99	30,74	25,62	5,12
FECRT (%)		87,24	89,37	97,87

Hasil ini sesuai dengan penelitian Islam *et al.* (2015) dan Urge *et al.* (2021) yang melaporkan adanya penurunan jumlah EPG pada hari ke 21 setelah pemberian obat cacing albendazole pada sapi-sapi yang positif nematodiasis. Islam *et al.* (2015) melaporkan bahwa sapi yang diberikan albendazole mengalami penurunan jumlah EPG nematoda yang signifikan pada hari ke 7 yakni $430 \pm 20,00$ (46,91%), hari ke 14 menjadi $220 \pm 9,49$ (72,84%), kemudian pada hari ke 21 sebesar $126 \pm 9,80$ (84,44%) dan pada hari ke 28 menjadi $52 \pm 4,90$ (93,58%). Anwar *et al.* (2020) juga melaporkan

pemberian albendazole oral dapat menurunkan jumlah EPG nematoda pada sapi pada hari ke 3 pasca pengobatan dan pada hari ke 6 dan hari ke 15 setelah pengobatan sudah tidak ditemukan lagi telur nematoda pada feses.

Penurunan jumlah telur nematoda setelah pemberian albendazole disebabkan karena albendazole dapat menghambat sintesis mikrotubulus intraselular dengan cara mencegah polimerasi β -tubulin parasit dan memblokir pengambilan glukosa (Moore, 2022). Penghambatan pengambilan glukosa menyebabkan terjadinya penurunan produksi adenosin trifosfat (ATP) yang merupakan komponen penting untuk kelangsungan hidup cacing (Al-Aliyya, 2022). Albendazole mampu untuk mencapai konsentrasi tinggi yang berkelanjutan pada lokasi parasit sehingga dapat menimbulkan efek terapatik pada sel reseptor parasit (Riviere dan Papich, 2018). Albendazole merupakan obat dari golongan Benzimidazole yang mempunyai aktivitas antihelminthika yang berspektrum luas, efektif untuk membunuh cacing hati muda dan dewasa serta untuk membunuh larva nematoda, trematoda dan cestode pada sapi dan kambing (Rane *et al.*, 2012; Adediran dan Uwakala, 2015; Supriyanto, 2019). Albendazole memiliki efek ovicidal yang baik karena mampu menembus dinding telur dan terakumulasi di dalam telur menyebabkan terhambatnya polimerasi β -tubulin parasit sehingga terjadi gangguan metabolisme protein yang membuat larva didalam telur nematoda akan mati (Astuti *et al.*, 2017).

Efektifitas albendazole terhadap infeksi cacing nematoda dapat dihitung menggunakan metode FECRT. Metode ini sering digunakan untuk mengetahui seberapa efektifitasnya anthelmintika dengan menghitung penurunan EPG. Hasil penghitungan efektivitas albendazole terhadap infeksi cacing nematoda dengan metode FECRT di dalam penelitian ini adalah 87,24% pada hari ke-3, dan 89,37% pada hari ke-7, dan 97,87% pada hari ke 14 (Tabel 3). Hal ini membuktikan bahwa albendazole efektif untuk mengobati infeksi cacing nematoda, karena nilai efikasi >95% pada hari ke 14. Menurut Urge *et al.* (2021) efikasi anthelmintika dapat dihitung dengan melihat penurunan EPG. Anthelmintika dianggap mempunyai efikasi tinggi jika nilai

FECRT \geq 95% dan jika nilai efikasi anthelminetika \leq 95% kemungkinan cacing sudah mengalami resistensi (Coles *et al.*, 2006). Berdasarkan uji Friedman Test terdapat perbedaan yang signifikan ($p < 0,05$) pada sampel sebelum dan sesudah diberikan terapi albendazole. Hasil ini sesuai dengan penelitian Supriyanto (2019) yang menyatakan kelompok sapi yang diberikan terapi albendazole pada hari ke 10 memiliki nilai persentase FECRT hampir 100%. Penelitian Anwar *et al.* (2020) menemukan bahwa nilai FECRT sebesar 89,37% pada sapi-sapi yang diberikan terapi albendazole oral.

Kesimpulan

Prevalensi nematodiasis pada sapi perah di peternakan sapi perah rakyat, Kecamatan Tegalombo, Kabupaten Pacitan sebesar 30%. Albendazole masih mempunyai efektifitas yang tinggi ($>97,87\%$) untuk pengobatan nematodiasis pada sapi perah.

Ucapan Terima Kasih

Terimakasih kepada Dirjen DIKTI melalui Universitas Gadjah Mada yang telah membiayai penelitian ini dengan skema Penelitian Tesis Magister, Universitas Gadjah Mada, 2022 dengan nomor kontrak: 1945/UN1/DITLIT/Dit-Lit/PT.01.03/2022.

Daftar Pustaka

- Abdoulmoumini, M., Robert, S., Lendzele, S.S., Daniel, A.M., and Garabed, R. (2018). Efficacy of Albendazole on Gastro-Intestinal Strongyles of Cattle in Ngaoundere (Adamawa-Cameroon). *Integrative Journal of Veterinary Biosciences*. 2(2).
- Adem, H., and Anteneh, W. (2011). Occurrence of nematodiasis in Holstein Friesian dairy breed. *Journal of Veterinary Medicine and Animal Health*. 3(1): 6-10.
- Adediran, O. A., and Uwalaka, E. C. (2015). Effectiveness evaluation of levamisole, albendazole, ivermectin, and Vernonia amygdalina in West African dwarf goats. *Journal of parasitology research*.
- Al-Aliyya, R.F.D., Apsari, I.A.P., and Kencana, G.A.Y. (2022). Efektivitas Albendazol terhadap Cacing Nematoda Sapi Bali di Kelompok Tani Suka Dharma, Baturiti, Tabanan. *Buletin Veteriner Udayana*. 14(5): 470-478.
- Anwar R., Santoso, Mahari D., Lupitasari F., Adianto N., dan Herdis. 2020. Perbandingan Efektivitas Pemberian Obat Cacing Albendazole Secara Oral dan Abamectin Secara Topikal (Pour on) terhadap Jumlah Telur Nematoda pada Sapi Peranakan Ongole (PO). *Prosiding Seminar Nasional Teknologi Peternakan dan Veteriner*. 20(20): 293-300. DOI: <http://dx.doi.org/10.14334/Pros.Semnas.TPV-2020-p.293-300>.
- Arisona A., Indarjulianto S., Sugiyanto C., Pertiwiningrum, A., Prastowo J., Yanuartono, Nururrozi A., Wuri M.A., Prabowo, T.A. 2023. Tingkat Kejadian Fascioliasis pada Sapi Perah di Kecamatan Tegalombo, Kabupaten Pacitan. *Jurnal Sain Veteriner*. 41(2): 180-18738.
- Astiti L.G.S. (2010). Petunjuk praktis manajemen pencegahan dan pengendalian penyakit pada ternak sapi. NTB. Balai Pengkajian Teknologi Pertanian.
- Astuti, K.R.K., Ardana, I.B.K., and Anthara, M.S. (2017). Efek ovicidal albendazole 10% terhadap telur cacing *Fasciola gigantica* secara in vitro. *Indonesia Medicus Veterinus*. 6(5): 363-369.
- Aziza, W.N., Dony, C., Sri, P.M., and Hana, E. (2020). Tingkat Kejadian Helminthiasis pada Saluran Pencernaan Sapi Perah di Kemitraan PT. Greenfields Indonesia. *Journal of Applied Veterinary Science and Technology*. 1: 11-15.
- Bowman, D.D. (2020). *Georgis' Parasitology for Veterinarians E-Book*. 11th Edition. Elsevier Health Sciences.
- Briones Montero, A., Salazar Rodríguez, I., Suárez Veirano, G., Geldhof, P., and Zarate Rendon, D. (2020). Monthly prevalence and parasite load of gastrointestinal nematodes and *Fasciola hepatica* in dairy cattle from two districts of the Mantaro Valley, Junín, Peru. *Revista de Investigaciones Veterinarias del Peru*. 31(2).

- Endrakasih, E. (2018). Efektifitas Albendazole terhadap Fasciola Sp pada Peternakan Sapi Potong Rakyat di Kecamatan Gegerbitung Kabupaten Sukabumi. *Jurnal Agroekoteknologi dan Agribisnis*. 2(1): 1-8.
- Fendi, B. 2016. Profil Kecamatan Tegalombo Kabupaten Pacitan Provinsi Jawa Timur. <https://www.sindopos.com/2016/02/profil-kecamatan-tegalombo-kabupaten.html>
- Hasanah, N., Awaludin, A., Nurkholis, N., Nusantoro, S., Kustiawan, E., and Wahyono, N.D. (2021). Pencegahan Helminthiasis Pada Ternak Sapi Di Kelompok Ternak Sido Makmur Jember. *Jurnal Ilmiah Fillia Cendekia*. 6(1): 1-5.
- Indarjulianto, S., Nururrozi, A., Datrianto, D. S., Fen, T. Y., Priyo Jr, T. W., and Setyawan, E. M. N. (2022). Physiology Value of Breath, Pulse and Body Temperature of Cattle. In *BIO Web of Conferences* (Vol. 49, p. 01007). EDP Sciences.
- Islam, M., Islam, S., Howlader, M.R., and Lucky, N.S. (2015). Comparative efficacy of albendazole, fenbendazole, and levamisole against gastrointestinal nematodiasis in cattle of Bangladesh. *International Journal of Biological Research*. 3(1): 25-35.
- Jumaryoto, J., Budiyanto, A., and Indarjulianto, S. (2020). Frekuensi Pulsus dan Nafas Sapi Peranakan Ongole Pasca Beranak yang Diinfeksi Povidone Iodine 1%. *Jurnal Sain Veteriner*. 38(3): 252-259.
- Kemal, J., Muktar, Y., and Hiko, A. (2017). Major gastrointestinal nematodes of cattle in dairy farms in Dire Dawa administration, eastern Ethiopia. *Livestock Research for Rural Development*. 29(1).
- Larasati, H., Hartono, M. and Siswanto. (2017). Prevalensi Cacing Saluran Pencernaan Sapi Perah Periode Juni-Juli pada Peternakan Rakyat di Provinsi Lampung. *Jurnal Penelitian Peternakan Indonesia*. 1(1): 8 – 15.
- Mehlhorn, H. (2016). *Animal Parasites Diagnosis, Treatment, Prevention*. Springer, London.
- Moore T.A. (2022). Agents used to treat parasitic infections. Loscalzo J, & Fauci A, & Kasper D, & Hauser S, & Longo D, & Jameson J(Eds.), *Harrison's Principles of Internal Medicine*, 21e. McGraw Hill.
- Paramitha, R.P., Ernawati, R., and Koesdarto, S. (2017). Prevalensi helminthiasis saluran pencernaan melalui pemeriksaan feses pada sapi di Lokasi Pembuangan Akhir (LPA) Kecamatan Benowo Surabaya. *J. Parasite Sci*. 1(1).
- Plumb, D.C. (2018). *Plumb's veterinary drug handbook*. 9th Edition: Desk. John Wiley & Sons.
- Rane, D.R., Gulve, H.N., Patil, V.V., Thakare, V.M., and Patil, V.R. (2012). Formulation and evaluation of fast dissolving tablet of albendazole. *International Current Pharmaceutical Journal*. 1(10): 311–316.
- Riviere, J.E., and Papich, M.G. (Eds.). (2018). *Veterinary pharmacology and therapeutics*. 10th Edition. John Wiley & Sons.
- Rozikin, Z. (2021). Prevalence Prevalence of Nematodiasis and Distribution of Origin of Beef Cattle for Sale at the Saturday Animal Market in Tamanan District, Bondowoso Regency. *Jurnal Veteriner Nusantara*. 4(1): 1-1.
- Scott, H. (2018). *Epidemiology of Gastrointestinal Nematodes in Canadian Breeding-Age Dairy Heifers* (Doctoral dissertation, University of Saskatchewan).
- Supriadi, S., Kutbi, M.K., and Nurmayani, S. (2020). Identifikasi Parasit Cacing Nematoda Gastrointestinal Pada Sapi Bali (*Bos sondaicus*) di Desa Taman Ayu Kabupaten Lombok Barat. *Bioscientist: Jurnal Ilmiah Biologi*. 8(1): 58-66.
- Supriyanto, S. (2019). Pengaruh Pemberian Albendazole Terhadap Helminthiasis Sapi Potong (The Influence of Albendazole Giving on Helminthiasis Beef Cattle). *Jurnal Pengembangan Penyuluhan Pertanian*. 14(25): 12-23.
- Taylor, M.A., Coop, R.L., and Wall, R.L. (2016). *Veterinary Parasitology*. Fourth Edition. Iowa: Wiley Blackwell

- Urge, B., Seyoum, T., Kassa, T., Tadele, M., Gutema, F., Arebu, N., Galmessa, U., and Tadese, M. (2021). Therapeutic Efficacy of Albendazole and Tetraclozan Against Gastrointestinal Worms in Crossbred Cows of HARC, Welmera District, Central Ethiopia. Science PG. *International Journal of Biomedical Engineering and Clinical Science*. 7(4): 86-90
- Zalizar L. 2017. Helminthiasis saluran cerna pada sapi perah. *Jurnal Ilmu-Ilmu Peternakan*. 27(2):1-7.