

Kajian Sitotoksisitas Ekstrak Buah Merah (*Pandanus conoideus* Lam) sebagai Obat Herbal Anti-Gondok pada Tikus Putih Sprague Dawley

Cytotoxicity Study of Red Fruit Extract (*Pandanus conoideus* Lam) as Anti-Goitrogenic Herbal Medicine in Sprague Dawley Rats

Hastari Wuryastuty¹, Wasito²

¹Bagian Ilmu Penyakit Dalam, ²Bagian Patologi, Fakultas Kedokteran Hewan, Universitas Gadjah Mada, Yogyakarta

Email : hastari_ugm@yahoo.com

Abstract

The use of herbal medicine (phytopharmaca) has increased manifold because of the safety. Red fruit extract is one of the supplements that has many advantages for health. The efficacy of pre-clinical trial using the rats induced by iodine deficient ration has proven that 1-2 ml of red fruit extract supplementation with/without KIO₃ fortification for 30, 60 and 90 days has potency as anti-goitrogenic herbal medicine. For standardization, however, the extract red fruit has to be tested for the safety in the important organs like livers and kidneys. The research results have proven that in the normal Sprague Dawley rats, supplementation of 2 ml/day/rat of red fruit extract for 135 consecutive days has no toxic effect in the livers and kidneys. In hyperplastic goiter Sprague Dawley rats induced by goitrogenic ration, the red fruit extract supplementation has to be in a combination with KIO₃ to overcome iodine deficiency disorders and has no-toxic effect to the livers. Therefore, it can be concluded that based on pre-clinical studies using Sprague Dawley rats, the red fruit extract can be categorized as standardized anti-goitrogenic herbal medicine.

Key words: phytopharmaca, red fruit extract, Sprague Dawley rats, hyperplastic goiter, standardized anti-goitrogenic herbal medicine

Abstrak

Penggunaan obat herbal (*phytopharmaca*/fitofarmaka) semakin meluas karena faktor keamanannya. Buah merah merupakan salah satu suplemen yang memiliki banyak manfaat terhadap kesehatan. Uji efikasi pre-klinik menggunakan tikus yang diinduksi ransum rendah yodium membuktikan bahwa suplementasi 1-2 ml/ekor/hari ekstrak buah merah dengan atau tanpa fortifikasi KIO₃ selama 30, 60 dan 90 hari memiliki potensi sebagai obat herbal anti-gondok. Ekstrak buah merah menjadi obat herbal antigondok terstandar perlu diuji keamanannya terhadap organ penting seperti hati dan ginjal. Hasil penelitian membuktikan bahwa pada tikus putih Sprague Dawley normal, pemberian suplementasi ekstrak buah merah 2 ml/hari selama 135 hari tidak bersifat toksik terhadap hati dan ginjal. Pada tikus putih Sprague Dawley penderita hiperplastik goiter yang diinduksi dengan pakan goitrogenik, pemberian suplementasi ekstrak buah merah harus dikombinasi dengan KIO₃ untuk mengatasi gangguan akibat kekurangan yodium dan tidak bersifat toksik terhadap organ hati. Berdasarkan hasil penelitian ini, dapat disimpulkan bahwa berdasarkan uji pre-klinik menggunakan tikus putih Sprague Dawley sebagai hewan coba, ekstrak buah merah dapat dikategorikan sebagai obat herbal anti-gondok yang terstandar.

Kata kunci: fitofarmaka, ekstrak buah merah, tikus Sprague Dawley, hiperplastik goiter, obat herbal anti-gondok terstandar

Pendahuluan

Penggunaan obat-obat herbal (*phytopharmaca*/fitofarmaka) di dalam negeri maupun luar negeri semakin meluas dalam kurun waktu 20 tahun terakhir. Sebagian besar masyarakat memilih obat herbal karena berasumsi bahwa efek samping yang ditimbulkan oleh obat herbal sangat rendah atau bahkan tidak ada sama sekali. Berlawanan dengan opini yang telah meluas tersebut, sesungguhnya banyak produk-produk alami yang dapat menimbulkan efek samping seperti reaksi alergi, pengaruh toksik maupun pengaruh farmakologik yang tidak diinginkan.

Obat yang berasal dari bahan alam dibagi menjadi tiga kelompok yaitu: 1. Jamu, 2. Obat herbal terstandar dan 3. Fitofarmaka. Jamu adalah obat tradisional yang kemanjuran dan keamanannya didasarkan pada pengalaman empiris dan penggunaan secara tradisional. Obat herbal terstandar adalah obat tradisional yang kemanjuran dan keamanannya telah dibuktikan melalui uji pre-klinik menggunakan hewan percobaan. Fitofarmaka adalah obat tradisional yang kemanjuran dan keamanannya telah dibuktikan melalui uji pre-klinik menggunakan hewan percobaan dan uji klinik pada manusia. Oleh karena itu, diperlukan rangkaian tahapan uji dan pembuktian agar suatu senyawa dapat digolongkan sebagai obat (WHO, 2000).

Buah merah (*Pandanus conoideus* Lam) merupakan tanaman asli Papua yang tumbuh di kawasan pegunungan Jayawijaya di ketinggian 1.200-2.500 meter di atas permukaan laut suhu

sekitar 17^o-23^oC, intensitas cahaya 1.000-3.000 lux dan curah hujan rata-rata 186 mm/bulan. Buah merah juga dapat ditemukan di Papua New Guinea dan Maluku. Buah merah termasuk jenis tanaman keluarga pandan-pandan karena pohonnya yang menyerupai pandan tetapi tingginya dapat mencapai 16 m. Tinggi batang bebas, cabang 5-6 m di atas permukaan tanah yang diperkokoh oleh akar-akar tunjang pada bagian bawah batang (Anonimus, 2009).

Buah merah oleh masyarakat setempat secara turun temurun disajikan dalam pesta adat bakar batu sebagai penambah energi, daya tahan tubuh dan mencegah kebutaan. Berdasarkan pengamatan, masyarakat tradisional yang tinggal di Wamena, Timika dan desa-desa kawasan pegunungan Jayawijaya berbadan lebih kekar dan berstamina tinggi padahal hidup sehari-hari serba terbatas dan terbuka dalam berbusana dengan kondisi alam yang bercuaca cukup dingin. Selain itu, angka kejadian penyakit degeneratif seperti hipertensi, diabetes, penyakit jantung dan kanker dari masyarakat lokal juga relatif rendah. Berdasarkan hasil penelitian, dalam ekstrak buah merah terkandung senyawa aktif karotenoid 12.000 ppm, betakaroten 700 ppm, tokoferol 11.000 ppm, asam oleat 74,6%, asam linoleat 8% dan asam linoleat 8,36% serta mineral makro dan mikro seperti Ca dan Fe dalam jumlah yang memadai (Budi dan Paimin, 2005). Buah merah saat ini dikenal sebagai suplemen yang memiliki banyak manfaat terutama dalam pencegahan berbagai penyakit degeneratif seperti kanker (Muna *et al.*, 2010; Moeljopawiro *et al.*, 2010) dan gangguan

metabolisme karena pola makan yang salah seperti diabetes mellitus, hepatitis dan hipertensi (Budi dan Paimin, 2005; Winarto *et al.*, 2009). Menurut BPOM (Badan Pengawas Obat dan Makanan), buah merah memang memiliki potensi untuk mencegah berbagai penyakit degeneratif dan gangguan metabolisme namun demikian, karena masih kurang didukung oleh penelitian sebagai bukti ilmiah, buah merah belum dapat dikelompokkan sebagai fitofarmaka (Anonimus, 2009).

Penelitian oleh Wuryastuty *et al.* (2009, 2011) membuktikan bahwa ekstrak buah merah memiliki potensi dan kemampuan sebagai obat herbal anti-gondok. Kesimpulan tersebut didasarkan atas hasil uji pre-klinik terhadap hewan coba kelinci lokal (*Oryctolagus cuniculus*) dan tikus putih Sprague Dawley. Pada uji pre-klinik tersebut, gangguan fungsi kelenjar tiroid yang ditandai dengan rendahnya konsentrasi hormon tiroid dalam darah dan terjadinya hiperplasia sel-sel folikel kelenjar tiroid akibat kekurangan asupan yodium dan gangguan metabolisme yodium, menjadi normal kembali setelah hewan coba diberi ekstrak buah merah sebanyak 1-2 ml/ekor/hari *per oral* selama 45 sampai 90 hari. Berdasarkan pengamatan terhadap berat badan dan tingkah laku tidak terlihat adanya efek toksik. Namun demikian, apakah pemberian ekstrak buah merah dalam jumlah dan waktu seperti tersebut diatas, aman untuk organ hati dan ginjal masih perlu diteliti. Hal ini disebabkan karena hati dan ginjal merupakan organ utama yang memiliki peranan penting dalam proses metabolisme dan ekskresi secara reguler. Fungsi tersebut mudah

dipengaruhi oleh senyawa-senyawa yang bersifat toksik.

Penelitian ini bertujuan untuk: 1. Mengkaji secara ilmiah keamanan pemberian ekstrak buah merah sebagai obat herbal antigondok dan 2. Melengkapi uji pre-klinik ekstrak buah merah sebagai obat herbal antigondok terstandar sehingga uji klinik pada manusia segera dapat dikerjakan.

Materi dan Metode

Tujuh puluh ekor tikus putih Sprague Dawley betina dewasa, dibagi menjadi 2 kelompok, yakni Kelompok tikus putih yang diberi pakan goitrogenik sebanyak 45 ekor dan Kelompok kontrol sebanyak 25 ekor. Pemberian pakan goitrogenik bertujuan untuk menginduksi terjadinya defisiensi yodium, dalam penelitian ini dilakukan selama 45 hari. Setelah 45 hari, 5 ekor dari setiap kelompok diambil secara acak untuk dinekropsi dan dilihat tingkat keberhasilan induksi melalui pemeriksaan histopatologis kelenjar tiroid. Selain itu, diambil organ, hati dan ginjal untuk mempelajari dan menentukan pengaruh sitotoksitas ekstrak buah merah. Kelompok goitrogenik kemudian dibagi menjadi 4, masing-masing 10 ekor dan mendapat perlakuan sebagai berikut: A1. Kelompok yang tetap goitrogenik, A2. Kelompok goitrogenik ditambah 2 ml ekstrak buah merah, A3. Kelompok goitrogenik ditambah 80 µg yodium per kg ransum dan A4. Kelompok goitrogenik ditambah 1 ml ekstrak buah merah dan 80 µg yodium per kg ransum. Kelompok kontrol dibagi menjadi 2, masing-

masing 10 ekor dan diperlakukan sebagai berikut: B1. Kontrol tanpa penambahan suplemen dan B2 (Tabel 1 dan 2). Kelompok kontrol ditambah 2 ml ekstrak buah merah. Setelah 45 hari dalam perlakuan, setiap kelompok diambil 5 ekor untuk dinekropsi. Organ, terutama hati dan ginjal kemudian diambil, diperiksa lesi histopatologis dengan pewarnaan rutin hematoksilin dan eosin. Sisanya diperlakukan sama hingga 45 hari lagi. Pada akhir perlakuan pakan, semua tikus putih yang tersisa dinekropsi dan diperiksa organ hati dan ginjal secara histopatologis.

Organ tiroid, hati dan ginjal yang diambil pada setiap tahapan penelitian seperti yang diuraikan sebelumnya difiksasi dalam larutan formalin netral bufer 10%. Sediaan jaringan yang telah difiksasi dipotong setebal $\pm 0,5$ cm

dan difiksasi ulang dalam larutan formalin netral bufer 10%. Sediaan jaringan kemudian didehidrasi dengan cara dimasukkan ke dalam larutan etanol dengan konsentrasi bertingkat (50% 1x, 85% 1x, 95% 1x dan etanol absolut 2x, masing-masing 2 menit). Sediaan jaringan kemudian dimasukan ke dalam larutan xilen 2x masing-masing selama 60 menit selanjutnya dimasukkan ke dalam parafin cair sebanyak 3x masing-masing selama 120 menit dan kemudian dicetak. Selanjutnya, jaringan cetak parafin dipotong dengan mikrotom setebal 4-5 mikron, diregangkan dalam air di penangas air, diletakkan di atas gelas obyek yang telah diolesi dengan larutan Mayer's egg albumin dan dibiarkan mengering selama 24 jam. Sesudah 24 jam, jaringan diwarnai dengan hematoksilin dan eosin (H&E).

Tabel 1. Susunan pakan 45 hari pertama perlakuan (Wuryastuty *et al.*, 2009)

No.	Jenis Bahan	Kelompok Goitrogenik %	Kelompok Kontrol %
1.	<i>Soybean meal</i>	45	-
2.	Tepung jagung	15	-
3.	Tepung terigu	-	62
4.	<i>Torula yeast</i>	10	-
5.	Sukrosa	12	12
6.	Susu skim	-	20
7.	Minyak sayur	5	5
8.	Tepung kobis	12	-
9.	Vitamin mix.	1	1
	Jumlah total	100	100

Tabel 2. Susunan pakan setelah 45 hari perlakuan pertama (Wuryastuty *et al.*, 2009)

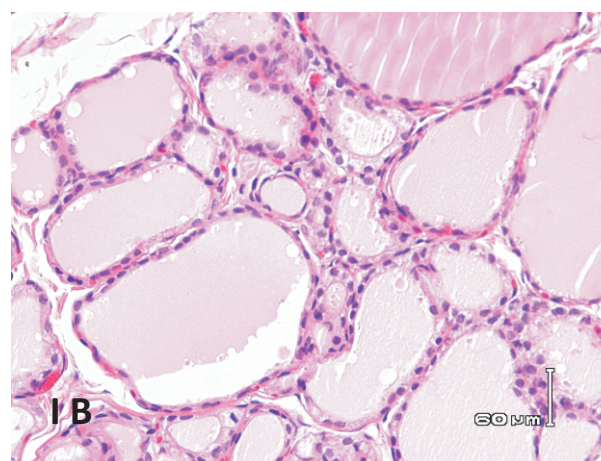
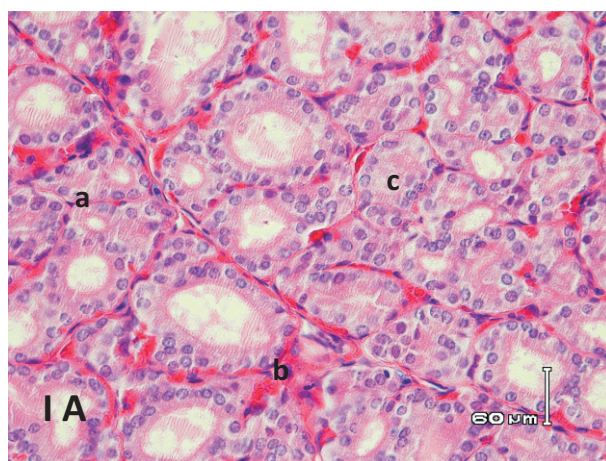
No.	Jenis Bahan	A1 (%)	A2 (%)	A3 (%)	A4 (%)	B1 (%)	B2 (%)
1.	<i>Soybean meal</i>	45	45	45	45	-	-
2.	Tepung jagung	15	15	15	15	-	-
3.	Tepung terigu	-	-	-	-	62	62
4.	<i>Torula yeast</i>	10	10	10	10	-	-
5.	Sukrosa	12	10	11	11	12	10
6.	Susu skim	-	-	-	-	20	20
7.	Minyak sayur	5	5	5	5	5	5
8.	Tepung kobis	12	12	12	12	-	-
9.	Vitamin mix.	1	1	1	1	1	1
10.	Ekstrak buah merah	-	2	-	-	-	2
11.	Ekstrak buah merah + KIO3	-	-	-	1	-	-
12.	Mineral mix +KIO3	-	-	1	-	-	-
Jumlah Total		100	100	100	100	100	100

Sediaan jaringan hati dan ginjal yang telah diwarnai ditutup dengan gelas penutup dan diamati di bawah mikroskop. Hasil penelitian dianalisa secara deskriptif.

Hasil dan Pembahasan

Berdasarkan hasil penelitian Wuryastuty *et*

al. (2009 dan 2011), empat puluh hari hingga empat puluh lima hari pasca pemberian ransum goitrogenik, hasil pemeriksaan histopatologis kelenjar tiroid pada tikus putih dalam kelompok perlakuan, terbukti menderita hiperplastik goiter (Gambar 1A). Sedangkan kelenjar tiroid pada tikus putih kelompok kontrol tampak normal (Gambar 1B).



Gambar 1: A. Gambaran mikroskopik kelenjar tiroid seekor tikus putih *Sprague Dawley* kelompok yang diberi ransum goitrogenik selama 45 hari. Perhatikan adanya hiperplasia (a) sel folikel, kongesti (b) dan habisnya koloid (c) dalam folikel kelenjar tiroid. B. Gambaran mikroskopik kelenjar tiroid seekor tikus putih kelompok kontrol (H&E, 1000x).

Keberhasilan ransum goitrogenik yang digunakan dalam penelitian untuk menginduksi hipotiroidismus pada kelinci (Wuryastuti *et al.*, 1992; Wuryastuti *et al.*, 1995) dan pada tikus putih Sprague Dawley (Wuryastuty *et al.*, 2009; Wuryastuty *et al.*, 2011) masing-masing berkisar antara 90-100%. Bahan pakan yang memiliki efek goitrogenik dalam ransum yang digunakan dalam penelitian antara lain: kacang kedelai, *torula yeast* dan kobis. Selama ini, kedelai dikenal sebagai sumber isoflavon genistein yang memiliki aktivitas antioksidan sebagaimana isoflavon lain yang bermanfaat bagi kesehatan terutama dalam menetralkan kerusakan akibat radikal bebas dalam jaringan. Namun demikian, menurut Doerge and Sheehan (2002), isoflavonoid genistein memiliki dua jenis aktivitas yaitu estrogenik dan goitrogenik. Interaksi negatif antara defisiensi yodium (I) dengan kedelai pertama dibuktikan terjadi pada tikus yang diberi pakan defisiensi I yang mengandung 30% bungkil kedelai sebagai sumber protein oleh Kimura *et al.* (1976). Sinergisme antitiroid yang dimiliki oleh kacang kedelai dikombinasikan dengan defisiensi I lebih lanjut dijelaskan oleh Ikeda *et al.* (2000). Mereka membuktikan bahwa pemberian pakan defisiensi I yang mengandung 20% bungkil kacang kedelai pada tikus mengakibatkan hipotiroidismus berat yang ditandai dengan penurunan kadar T4 dan peningkatan kadar TSH darah, peningkatan berat kelenjar tiroid, peningkatan proliferasi sel dan perubahan histopatologik. Berdasarkan pada hasil gambaran histopatologis kelenjar pituitaria menunjukkan bahwa komponen yang belum

diketahui dari kacang kedelai mempunyai aksi langsung pada kelenjar pituitaria. Menurut Son *et al.* (2001), pemberian isoflavon genistein murni tidak mampu menginduksi hipotiroidismus pada tikus. Kemungkinan ada senyawa selain genistein di dalam kacang kedelai yang menghambat kerja enzim tiroid peroksidase (TPO) (Divi *et al.*, 1997; Divi and Doerge, 1998). Lebih lanjut dikatakan bahwa untuk mempelajari aktivitas goitrogenik dari kacang kedelai, tikus merupakan hewan model yang baik.

Torula yeast merupakan bahan pakan kedua yang bersifat goitrogenik. *Torula yeast* mengandung 50% protein dengan profil asam amino esensial yang bagus kecuali asam amino mengandung sulfur dan triptofan. *Torula yeast* sering digunakan untuk menginduksi defisiensi selenium (Se) pada hewan percobaan tikus karena konsentrasinya yang sangat rendah ($< 5,0 \mu\text{g}/\text{kg}$) (Reeves *et al.*, 2005). Peranan Se dalam fungsi tiroid pertama kali ditemukan pada tikus dan kemudian pada sapi dan domba. Dikatakan bahwa Se adalah komponen integral dari enzim glutathion peroxidase dan 5-iodotironin deiodinase tipe I. Selenium memiliki peranan penting dalam sintesis hormon tiroid terutama sintesis triiodotironin yang aktif. Defisiensi Se dan I secara bersamaan mengakibatkan terganggunya metabolisme hormon tiroid pada hewan (Beckett and Arthur, 2005). Menurut DeDeken *et al.* (2002) dan Farber *et al.* (2002), hubungan antara Se dan I dipercaya terjadi melalui mekanisme sebagai berikut, kelenjar tiroid memproduksi H_2O_2 untuk sintesa hormon tiroid

karena H_2O_2 esensial bagi enzim TPO dalam proses oksidasi yodida. Sistem yang menghasilkan H_2O_2 diatur oleh konsentrasi TSH melalui stimulasi tahapan phospholipase PIP_2 - IP_3 - Ca^{++} . Dalam kondisi suplai I yang cukup, H_2O_2 akan segera direduksi menjadi H_2O selama proses sintesis. Namun demikian, K_M dari TPO untuk H_2O_2 adalah tinggi dan lebih tinggi lagi jumlah H_2O_2 yang diproduksi dibandingkan yang digunakan oleh proses yodinasi sehingga secara potensial menghadapi kelenjar tiroid pada kerusakan akibat radikal bebas jika H_2O_2 tidak secara benar direduksi menjadi H_2O oleh mekanisme pertahanan intraseluler atau selama proses sintesa hormon. Pada kondisi defisiensi yodium konsentrasi TSH akan meningkat dan berakibat lebih meningkatkan produksi H_2O_2 sampai 13 kali lebih tinggi dibandingkan level yang diproduksi pada saat proses aktivasi leukosit. Proteksi melawan H_2O_2 dan sebagai akibat dari radikal bebas diperlukan vitamin A, C dan E serta enzim-enzim seperti katalase, superoksida dismutase dan glutathion peroksidase (enzim yang mengandung Se). Dari uraian diatas dapat dipahami bahwa, defisiensi yodium akan meningkatkan produksi H_2O_2 sedangkan defisiensi Se akan menurunkan pembuangan H_2O_2 (Corvilain *et al.*, 2001; Corvilain *et al.*, 2004).

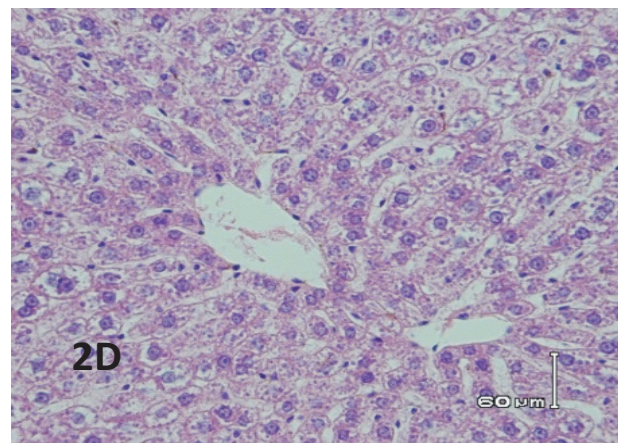
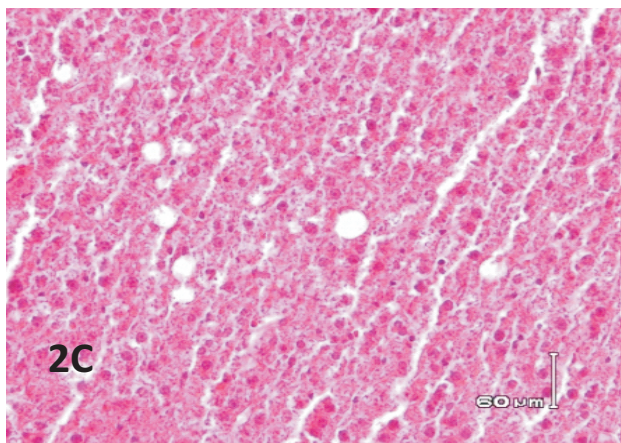
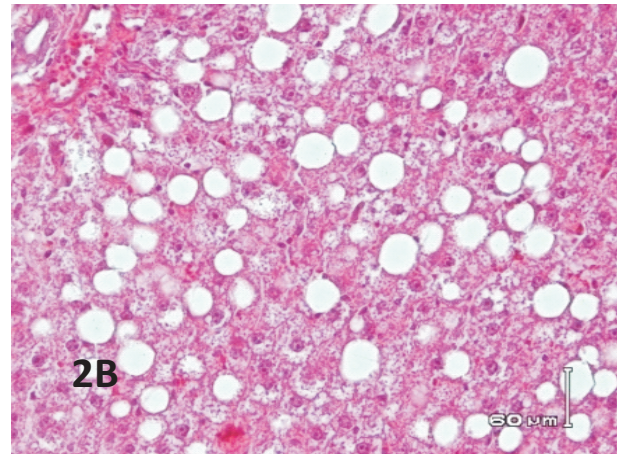
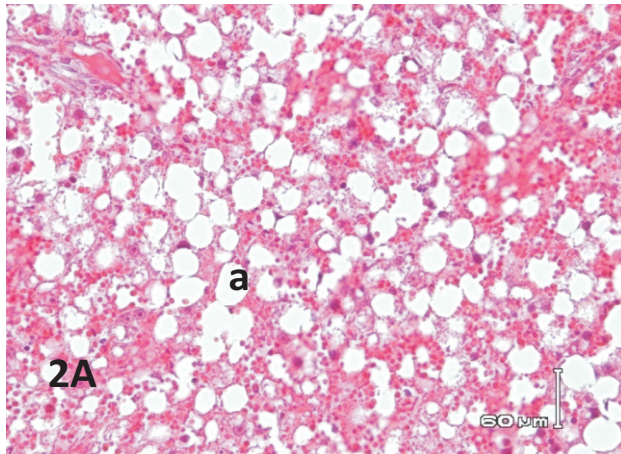
Bahan ketiga yang digunakan untuk menginduksi terjadinya hipotiroidismus pada penelitian ini adalah kobis. Tiosianat dan isotiosianat merupakan senyawa goitrogenik yang terkandung dalam tanaman yang termasuk famili *Cruciferae* seperti kobis. Tiosianat dalam bahan makanan tidak ditemukan dalam bentuk

bebas tetapi sebagai hasil katabolisme prekursornya yang disebut glukosinolat oleh enzim glikosidase dan sulfur transferase. Tiosianat bekerja dengan menghambat proses pengambilan yodium dalam kelenjar tiroid. Sedangkan isotiosianat berpengaruh langsung dengan berubah menjadi tiosianat secara cepat atau bereaksi secara spontan dengan kelompok amino membentuk derivat tiourea dan menimbulkan pengaruh antitiroid yang menyerupai tiourea yaitu menghambat proses organifikasi yodida dan *coupling* iodotirosin. Aktivitas goitrogenik dari tiosianat dapat diatasi dengan penambahan yodium, sedangkan pengaruh tiourea tidak dapat diatasi dengan penambahan yodium (Nishie and Daxenbichler, 1980; Gaitan, 1990).

Pada penelitian ini, pemberian ransum goitrogenik pada tikus putih mengakibatkan terjadinya degenerasi melemak hati yang secara mikroskopis ditandai dengan vakuola-vakuola lemak intrasitoplasmik hepatosit yang bersifat berat (Gambar 2). Degenerasi melemak atau steatosis merupakan kondisi yang secara spesifik ditandai adanya akumulasi lemak di dalam hati. Degenerasi melemak merupakan proses yang menggambarkan terjadinya abnormalitas retensi lipid di dalam sel, yaitu gangguan proses sintesis dan eliminasi dari lemak (Yan *et al.*, 2007). Degenerasi melemak pada penelitian ini membuktikan adanya hubungan antara metabolisme lemak dengan metabolisme yodium. Hormon tiroid memiliki pengaruh fisiologik yang bermacam-macam terhadap aktifitas metabolik dari sebagian besar jaringan sehingga meningkatkan kecepatan

metabolik basal. Salah satu konsekuensi dari aktifitas tersebut adalah peningkatan produksi panas tubuh, yang sebagian diakibatkan oleh peningkatan konsumsi oksigen dan kecepatan

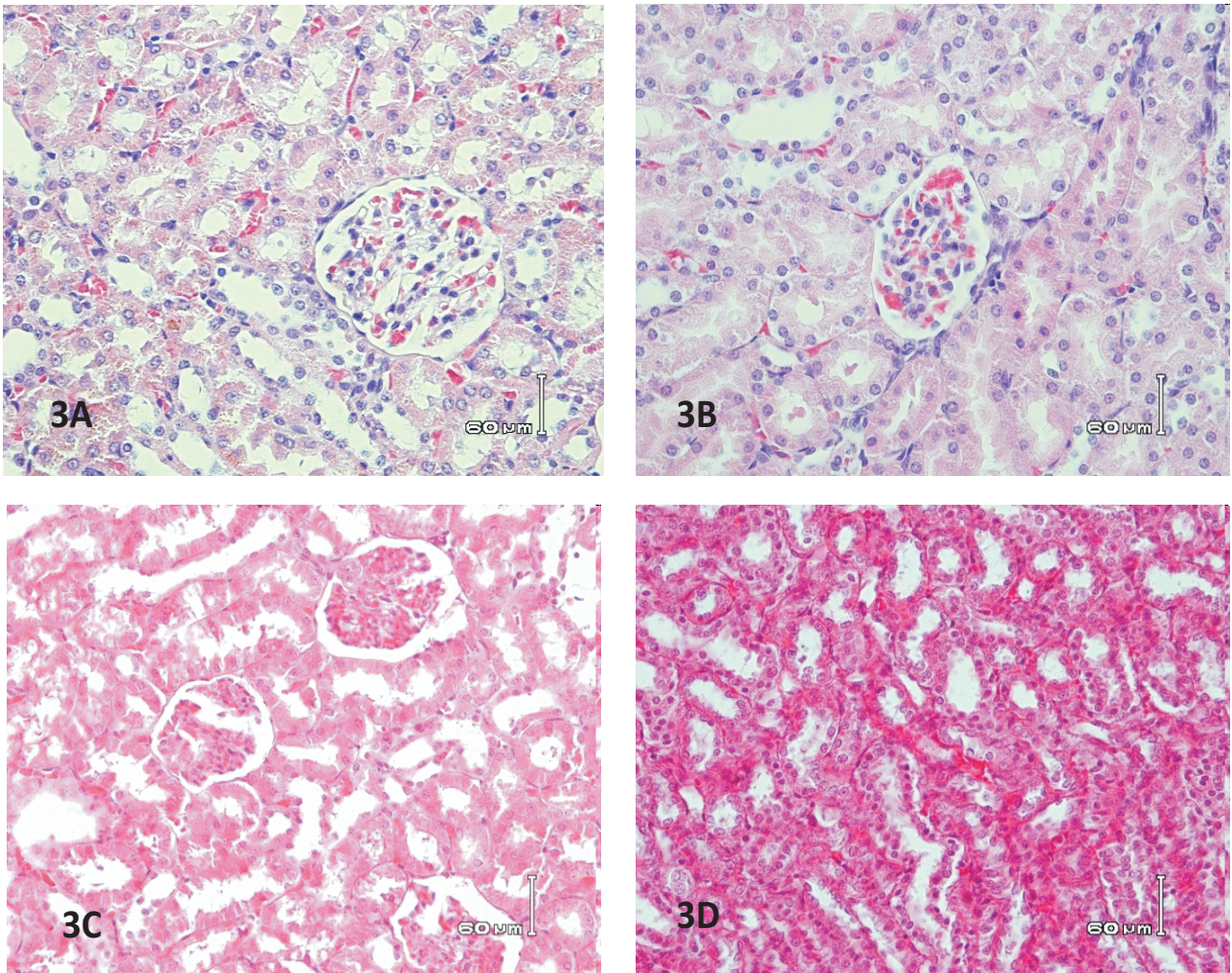
hidrolisis ATP. Salah satu contoh efek metabolik yang spesifik dari hormon tiroid adalah metabolisme lemak.



Gambar 2 : Gambaran histopatologis hati tikus *Sprague Dawley* yang diberi pakan goitrogenik (2A) diberi pakan goitrogenik yang diberi suplementasi 2 ml ekstrak buah merah (2B); disuplementasi 80 μ g KIO₃ (2C) dan pakan goitrogenik yang diberi suplementasi 1 ml ekstrak buah merah dan 80 μ g KIO₃ (2D) selama 135 hari. Terlihat vakuola-vakuola lemak intrasitoplasmik hepatosit (a) yang bersifat berat (2A) sedang (2B) ringan (2C) dan tidak terlihatnya lagi vakuola lemak pada hepatosit (2D), (H&E, 1000x.).

Peningkatan konsentrasi hormon tiroid akan menstimulasi mobilisasi lemak sehingga meningkatkan konsentrasi asam lemak di dalam plasma. Hormon tiroid juga meningkatkan oksidasi asam lemak di beberapa jaringan (Bowen, 2010). Yodium merupakan mineral esensial untuk sintesis hormon tiroid. Kekurangan yodium yang disebabkan oleh rendahnya asupan yodium atau adanya hambatan penangkapan yodium oleh senyawa

goitrogenik akan berakibat penurunan produksi hormon tiroid. Hormon tiroid yang rendah akan menghambat mobilisasi lemak sehingga lemak akan terakumulasi terutama pada hati yang merupakan organ primer tempat terjadinya metabolisme lemak (Cotran *et al.*, 2005; Ahad and Ganie, 2010). Penelitian ini juga membuktikan bahwa degenerasi lemak hanya terjadi pada hati dan bukan pada organ lain seperti ginjal (Gambar 3).

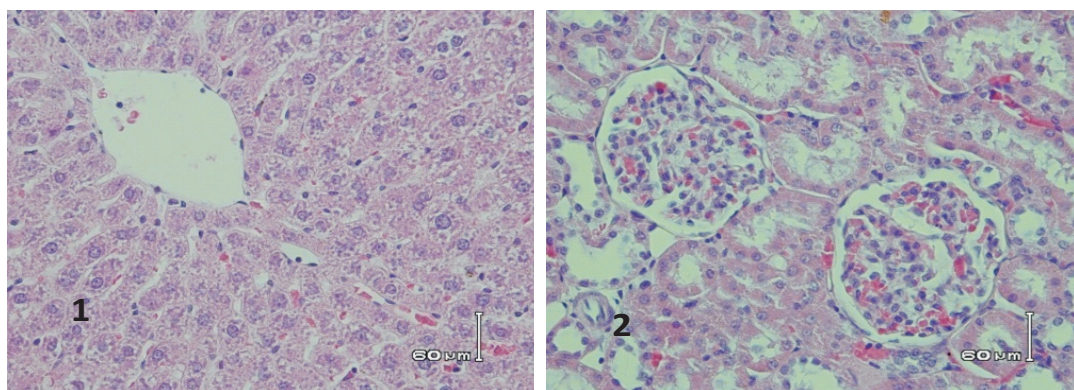


Gambar 3 : Gambaran histopatologis ginjal tikus putih Sprague Dawley pada semua perlakuan pakan tampak normal dan tidak tampak adanya akumulasi lemak di dalam sel-sel ginjal (3A, 3B, 3C dan 3D) (H&E, 1000x.).

Hubungan antara yodium dengan metabolisme lemak pada penelitian ini juga dibuktikan dari gambaran histopatologis hati pada tikus kelompok A3 dan A4 yang masing-masing diberi pakan yang disuplementasi dengan 80 µg KIO₃/kg ransum dengan atau tanpa suplementasi ekstrak buah merah. Pada tikus kelompok A3, akumulasi lemak dalam hepatosit jumlahnya sangat berkurang (degenerasi melemap ringan) sedangkan pada tikus kelompok A4 tidak ditemukan adanya akumulasi lemak intrasitoplasmik pada hepatosit (Gambar 3). Suplementasi 2 ml ekstrak buah merah pada tikus kelompok A2

kurang mampu mengurangi akumulasi lemak intrasitoplasmik pada hepatosit. Pada gambaran histopatologisnya masih terlihat degenerasi melemap yang bersifat sedang (Gambar 3). Berdasarkan hasil uji titrasi terbukti bahwa konsentrasi yodium di dalam ekstrak buah merah relatif rendah (Falah, 2009, data tidak dipublikasikan).

Suplementasi 2 ml ekstrak buah merah pada kelompok tikus yang diberi pakan kontrol selama 135 hari tidak bersifat toksik pada organ hati maupun ginjal. Terbukti tidak ditemukan adanya perubahan pada kedua organ tersebut (Gambar 4).



Gambar 4: Gambaran histopatologis hati (1) dan ginjal (2) tikus putih Sprague Dawley yang diberi pakan kontrol dan disuplementasi 2 ml ekstrak buah merah selama 135 hari. Kedua organ tampak normal, (H&E, 1000x).

Berdasarkan hasil penelitian dapat disimpulkan hal-hal sebagai berikut : 1. Defisiensi yodium mengakibatkan terjadinya degenerasi melemap pada hati tikus, 2. Kombinasi suplementasi 1 ml buah merah dan 80 µg KIO₃/kg ransum selama 135 hari mampu menyembuhkan degenerasi melemap pada hati tikus penderita defisiensi yodium, 3. Suplementasi 2 ml ekstrak buah merah dan/atau 80 µg KIO₃/kg ransum pada tikus penderita

defisiensi yodium selama 135 hari tidak bersifat toksik terhadap ginjal, 4. Pada tikus kontrol suplementasi 2 ml ekstrak buah merah selama 135 hari tidak bersifat toksik pada organ hati maupun ginjal, 5. Berdasarkan uji pre-klinik menggunakan tikus putih Sprague Dawley, ekstrak buah merah merupakan obat herbal antigondok terstandar dan 6. Uji klinik pada manusia segera dapat dikerjakan.

Fortifikasi ekstrak buah merah dengan

yodium perlu dilakukan untuk strategi jitu dalam mengatasi gangguan akibat defisiensi yodium (GAKY) di Indonesia.

Ucapan Terima Kasih

Ucapan terima kasih disampaikan kepada Drs. I. Made Budi, M.S. yang telah memberi tambahan dana dan ekstrak buah merah sehingga penelitian ini dapat terselesaikan dengan baik.

Daftar Pustaka

- Ahad, F. and Ganie, S.A. (2010) Iodine and Iodine Metabolism. *Indian J. Endocrinol. Metab.* 14: 65-68.
- Anonimus. (2009) Buah merah asli Papua. Internet:<http://www.buahmerahonline.com/> Accessed 3 Maret 2009.
- Beckett, G.J. and Arthur, J.R. (2005) Selenium and endocrine systems. *J. Endocrinol.* 184: 455-465.
- Bowen, R. (2010) Mechanism of action and physiologic effects of thyroid hormones. Internet://www.vivo.colostate.edu/hbooks/pathphys/endocrine/thyroid/ Accessed 3 Maret 2009.
- Budi, I.M. dan Paimin. F.R. (2005) Buah Merah. Penebar Swadaya. Depok.
- Corvilain, B., Van Sande, J., Laurent, E. and Dumont, J.E. (2001) The H₂O₂ generating system modulates protein iodination and the activity of the pentose phosphate pathway in dog thyroid. *Endocrinology* 128: 779-785.
- Corvilain, B., Laurent, E., Lecomte, M., Vansande, J. and Dumont, J.E. (2004) Role of the cyclic adenosine 3',5'-monophosphate and phosphatidylinositol-Ca⁺ cascades in mediating the effects of thyrotropin and iodide on hormone synthesis and secretion in human thyroid slices. *J. Clin. Endocrinol. Metab.* 79: 152-159.
- Cotran, R.S.S., Kumar, V. Fausto, N., Robbins, S.L. and Abbas, A.K. (2005) Robbins and Cotran Pathologic Basis of Disease. St. Louis, MO; Elsevier Saunders, USA.
- DeDeken, X., Wang, D., Dumont, J.E. and Miot, F. (2002) Characterization of ThOX proteins as components of the thyroid H₂O₂ generating system. *Exp. Cell Res.* 273: 187-196.
- Divi, R.L. and Doerge, D.R. (1998) Inhibition of thyroid peroxidase by dietary flavonoids. *Chem. Res. Toxicol.* 9: 16-23.
- Divi, R.L., Chang, H.C. and Doerge, D.R. (1997) Anti-thyroid isoflavones from soybean: Isolation, characterization and mechanism of action. *Biochem. Pharmacol.* 54: 1087-1096.
- Doerge, D.R. and Sheehan, D.M. (2002). Goitrogenic and estrogenic activity of soy isoflavones. *Environment. Health Perspect.* 110: 349-353.
- Farber, J.L., Kyle, M.E. and Coleman, J.B. (2002) Mechanism of cell injury by activated oxygen species. *Lab. Invest.* 62: 670-679.
- Gaitan, E. (1990) Goitrogens in Food and Water. *Annu. Rev. Nutr.* 10: 21-37.
- Ikeda, T., Nishikawa, A., Imazawa, T., Kimura, S. and Hirose, M. (2000) Dramatic synergism between excess soybean intake and iodine deficiency on the development of rat thyroid hyperplasia. *Carcinogenesis* 21:707-713.

- Kimura, S., Suwa, J., Ito, B. and Sato, H. (1976) Development of malignant goiter by defatted soybean with iodine-free diet in rats. *Gann.* 67: 763-765.
- Moeljopawiro, S., Wahyuono, S., Widyarini, S., Witono, S., Galih dan Hidayati, L. (2010) Pengaruh fraksi aktif buah merah (*Pandanus conoideus* Lam.) terhadap kanker payudara pada model mencit C3H. Laporan KKP3T Departemen Pertanian.
- Muna, L., Astirin, O.P. dan Sugiyarto. (2010) Teratogenic test of *Pandanus conoideus* var. Yellow fruit extract to development of rat embryo (*Rattus norvegicus*). *Bioscience* 2: 126-134.
- Nishie, K. and Daxenbichler, M.E. (1980) Toxicology of glucosinolates, related compounds (nitriles, R-goitrin, isothiocyanates) and vitamin U found in cruciferae. *Fd. Cosmet. Toxicol.* 18: 159-172.
- Reeves, P.G., Leary, P.D., Gregoire, B.R., Finley, J.W., Lindlauf, J.R. and Johnson, L.K. (2005) Selenium bioavailability from buckwheat bran in rats fed a modified AIN-93G Torula yeast based diet. *J. Nutr.* 135: 2627-2633.
- Son, H.Y., Nishikawa, A., Ikada, T., Kimura, S. and Hirose, M. (2001) Lack of affect of soy isoflavone on thyroid hyperplasia in rats receiving an iodine deficient diet. *Jpn. J. Cancer Res.* 92: 103-108.
- WHO. (2000) General guidelines for methodologies on research and evaluation traditional medicine, USA.
- Winarto, Madiyan, M. and Anisah, N. (2009) The effect of *Pandanus conoideus* Lam. oil on pancreatic (i-cells) and glibenclamide hypoglycemic effect of diabetic Wistar rats. Abstract Berkala Ilmu Kedokteran XLI(1).
- Wuryastuti, H., Wasito, R., Sugiharto, R., Hartati, S. dan Pudjiastuti (1992) Peranan selenium dalam goiter: Studi eksperimen pada kelinci. Laporan Penelitian. PAU Pangan dan Gizi, Universitas Gadjah Mada, Yogyakarta.
- Wuryastuti, H., Wasito, R., Sugiharto, R. dan Pudjiastuti (1995) Peran selenoenzymes terhadap metabolisme yodium pada kelinci. Laporan Penelitian. PAU Pangan dan Gizi, Universitas Gadjah Mada, Yogyakarta.
- Wuryastuty, H., Wasito, R. dan Astuti, P. (2009) Potensi anti-goitrogenik ekstrak buah merah (*Pandanus conoideus* Lam): Studi eksperimental pada tikus putih Sprague dawley. Laporan Penelitian RUSNAS, UGM, Yogyakarta.
- Wuryastuty, H., R. Wasito dan I.I. Falah. 2011. Yodinasi ekstrak buah merah (*Pandanus conoideus* Lam): Langkah menuju Indonesia bebas gangguan akibat kekurangan yodium (GAKY). Laporan Penelitian RUSNAS, UGM.
- Yan, E., Durazo, F., Tong, M. and Hong, K. (2007) Nonalcoholic fatty liver disease: Pathogenesis, identification, progression and management. *Nutr. Rev.* 65: 376-384.