

PERANAN *TRANSFORMING GROWTH FACTOR-β* DALAM PEMBENTUKAN LESI ATEROSKLEROTIK PADA TIKUS PUTIH YANG DIBERI DIET ATEROGENIK

THE ROLE OF *TRANSFORMING GROWTH FACTOR-β* IN THE FORMATION OF ATHEROSCLEROTIC LESION IN RATS THAT WERE FED WITH THE ATHEROGENIC DIET

Guntari Titik Mulyani

Bagian Ilmu Penyakit Dalam Fakultas Kedokteran Hewan Universitas Gadjah Mada

ABSTRAK

Penelitian ini bertujuan untuk mempelajari mekanisme terjadinya lesi aterosklerotik dan peran *transforming growth factor-beta* (*TGF-β*) pada proses pembentukan plak aterosklerosis. Sepuluh ekor tikus *Sprague dawley* jantan, umur 2 bulan, dengan rata-rata berat badan 200 gram dipergunakan sebagai hewan percobaan dalam penelitian ini. Tikus dibagi menjadi 2 kelompok masing-masing 5 ekor. Kelompok I adalah kelompok tikus yang dipergunakan sebagai kontrol, diberi pakan normal (tidak aterogenik/ mengandung kadar lemak dan kolesterol normal). Kelompok II adalah kelompok tikus perlakuan yang diberi pakan aterogenik (mengandung kolesterol dan lemak tinggi). Tikus dipelihara selama 12 minggu didalam kandang tunggal, mendapatkan ransum dan minum secara *ad libitum*. Pada akhir penelitian, tikus diambil darahnya untuk pemeriksaan darah rutin. Selanjutnya, jaringan jantung yang diperoleh dari hasil nekropsi dipergunakan untuk melihat lesi aterosklerotik pada arteria koronaria dan aorta dalam jaringan melalui pemeriksaan imunohistokimia dan histopatologi. Analisis statistik dengan *t test* terhadap hasil pemeriksaan *white blood cell* dilakukan untuk mengetahui adanya perbedaan antara kelompok kontrol dan kelompok perlakuan. Dari analisis ini diperoleh informasi bahwa kadar limfosit darah tikus kelompok perlakuan lebih tinggi secara signifikan. Dari pemeriksaan histopatologik ditemukan adanya plak aterosklerosis pada 60% tikus percobaan. Delapan puluh persen dari pemeriksaan imunohistokimia terdapat ikatan antara antigen *TGF-β* dengan anti *TGF-β* (positif). Dari penelitian ini dapat disimpulkan bahwa adanya *transforming growth factor-β* dalam aorta atau arteri dapat menjadi suatu indikator akan terbentuknya plak aterosklerosis.

Kata kunci: *Sprague Dawley*, aterosklerosis, plak, *TGF-β*

ABSTRACT

The objective of the investigation was to study the role of transforming growth factor β (*TGF-β*) in the formation of atherosclerotic lesion in Sprague Dawley rats that were fed with the atherogenic diet. Ten male Sprague Dawley rats, 2 months old, with the body weight of 200g were divided randomly into 2 groups of 5 each. The first group was fed normal diet as control (0.5% cholesterol and 5% fat) and the second groups was fed with atherogenic diet (4.5% cholesterol and 20% fat). After 12 weeks, the blood sample were taken out for measuring the number of total white blood cell and the procentation of neutrophyl, lymphocyt, monocyt and eosinophyl. The heart were collected for histopatological and imunohistochemistry analysis. Statistical analysis of data showed that the procentation of rats lymphocyt from the second group that was fed atherogenic diet were higher than the first group that was fed normal diet. From histopatological analysis of the aorta and coronary artery that were stain by haematoxylline eosin (HE) found atherosclerotic lesion (60%). Eighty per cent of imunohistochemistry analysis showed that there were interaction between *TGF-β* and anti *TGF-β* (positif). It can be conclude that *TGF-β* can be found earlier than atherosclerotic plaque, so it can be used an early indicator of atherosclerotic plaque.

Key words: *Sprague Dawley*, atherosclerosis, plaque, *TGF-β*

PENDAHULUAN

Aterosklerosis diartikan sebagai suatu kombinasi perubahan dalam tunika intima dari arteri yang ditandai dengan adanya penebalan dinding arteri sehingga terjadi penyempitan lumen pembuluh darah dan membatasi aliran darah dan elastisitas arteri, merangsang pembentukan pembekuan darah yang menghambat aliran darah (Fuster dan Kottke, 1987). Lesi aterosklerotik selalu mengawali penyakit kardiovaskuler yang dapat mengakibatkan infark miokardial dan serebral, gangren pada anggota gerak dan penurunan fungsi organ atau jaringan. Aterosklerosis kini sudah menjadi penyebab kematian noninfeksius nomor satu bagi penduduk di seluruh dunia termasuk Indonesia.

Faktor resiko utama aterosklerosis adalah hiperkolesterolemia, hipertensi dan merokok. Penyebab secara pasti dari lesi aterosklerotik sampai saat ini belum diketahui secara pasti. Banyak ahli mengemukakan teori terjadinya lesi aterosklerotik. Pada kondisi hiperkolesterolemia dan hipertensi yang akut, permeabilitas sel endothel arteria akan meningkat, kondisi ini akan meningkatkan tingkat transitisos yang menyebabkan akumulasi berlebihan dalam sel (Guyton dan Gotto, 1992). Hiperkolesterolemia kronis akan menyebabkan perlekatan monosit pada endothelium dan memasuki dinding arteri dimana monosit akan diubah menjadi makrofag (Gerrity, 1981). Aktifasi makrofag, bersamaan dengan kerusakan atau aktivasi endothelium, dan kerusakan atau aktivasi sel otot polos, bisa menjadi sumber dari *growth factor* seperti *platelet derived growth factor* (PDGF-A dan PDGF-B), *epidermal growth, transforming growth factor-alpha* (*TGF- α*), *platelet-derived endothelial growth factor* (PD-ECGF) dan *transforming growth factor-beta* (*TGF- β*). Dalam dinding arteri, PDGF dan *TGF- β* merupakan mitogen poten yang bersifat kemotaktik untuk sel otot polos dan menginduksi sel yang bermigrasi ke intima untuk berproliferasi. Para ahli di dalam dan di luar negeri kemudian lebih mencurahkan perhatiannya pada mekanisme yang lebih rumit lagi untuk secara lebih mendalam mengetahui keterlibatan berbagai faktor di dalam tubuh pada proses terbentuknya lesi tersebut. Penelitian ini bertujuan untuk mengetahui keterlibatan faktor *TGF- β* dalam pembentukan lesi aterosklerotik.

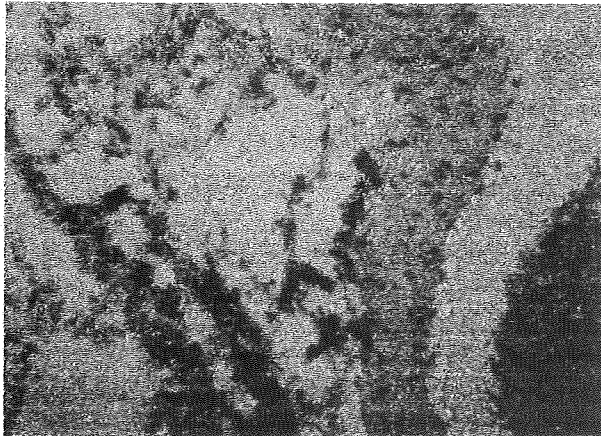
MATERI DAN METODE

Sepuluh ekor tikus *Sprague dawley* jantan, umur 2 bulan, dengan rata-rata berat badan 200 gram dipergunakan sebagai hewan coba dalam penelitian ini. Tikus dibagi menjadi 2 kelompok masing-masing 5 ekor. Kelompok I adalah kelompok tikus yang dipergunakan sebagai kontrol, diberi pakan normal (tidak aterogenik/ mengandung kadar lemak 5% dan kolesterol 0,5%). Kelompok II adalah kelompok tikus perlakuan yang diberi pakan aterogenik (mengandung kolesterol 4,5% dan lemak 20%). Tikus dipelihara selama 12 minggu didalam kandang tunggal, mendapatkan ransum sesuai dengan kelompok masing-masing dan minum secara *ad libitum*. Pada akhir penelitian, tikus diambil darahnya untuk pemeriksaan darah rutin meliputi kadar total leukosit beserta diferensialnya menggunakan metode standar di Poliklinik Hewan FKH-UGM. Sampel jaringan jantung, arteria koronaria dan aorta dibuat preparat histopatologis dengan pengecatan hematoksilin-eosin, untuk melihat perubahan spesifik plak aterosklerosis. Adanya *TGF- β* pada jantung selanjutnya diamati dengan teknik imunohistokimia metoda Streptavidin-Biotin.

Analisis imunokimia untuk melihat keberadaan *TGF- β* pada jaringan dilakukan dengan metode streptavidin-biotin, dengan cara sebagai berikut : Jaringan potongan yang sudah terinfeksi dan masih mengandung paraffin dideparafinasi dan rehidrasi, dicuci dengan PBS selama 10 menit, kemudian diinkubasi dalam H_2O_2 3% dalam methanol absolut selama 10 menit. Preparat kemudian dicuci dengan PBS selama 10 menit, kemudian diberi *blocking solution*, untuk menghindari ikatan antibodi non spesifik. Cuci preparat dengan PBS selama 10 menit, kemudian beri konjugat streptavidin-peroksidase selama 5 menit. Preparat dicuci kembali dengan PBS selama 10 menit, kemudian diberi substrat kromogen selama 5 menit pada temperatur kamar. Cuci preparat dengan akuades 10 menit kemudian diberi *counterstain* selama 3 menit. Preparat dicuci bersih kemudian diberi larutan mounting media dan ditutup dengan gelas penutup. Pengamatan dilakukan dengan mikroskop berdasarkan atas perubahan warna pada preparat tersebut akibat adanya ikatan antara antigen berupa *TGF- β* dengan anti *TGF- β* yang ada dalam reagen tersebut.

HASIL DAN PEMBAHASAN

Tikus kelompok perlakuan yang diberi diet aterogenik memungkinkan untuk terjadi hiperlipidemia dan hiperkolesterolemia. Pada keadaan tersebut kadar *Low Density Lipoprotein* (LDL) dalam darah meningkat, sedangkan kadar *High Density Lipoprotein* (HDL) menurun (Linder, 1985). Pada kondisi hiperkolesterolemia,

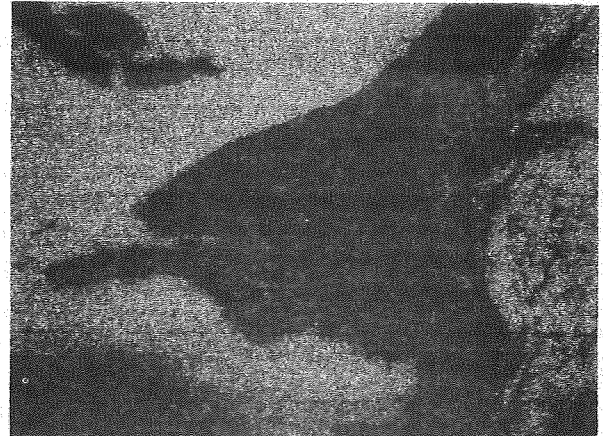


Gambar 1. Gambaran imunohistokimia aorta dari seekor tikus kelompok perlakuan. Tidak tampak adanya proliferasi sel otot polos. Terdapat ikatan antara antigen (*TGF- β*) dan antibody (anti *TGF- β*) yang ditunjukkan dengan pembentukan warna coklat (*) (perbesaran 200X).

permeabilitas endotel meningkat, kondisi ini dapat meningkatkan tingkat dari transitisosis (Guyton dan Gotto, 1992). Proses transitisosis yang meningkat akan menyebabkan akumulasi berlebihan kolesterol dalam sel, hal ini akan berakibat terjadinya penurunan dari jumlah reseptor LDL. Penurunan reseptor LDL ini menyebabkan jumlah LDL dalam sirkulasi akan meningkat, kondisi ini akan meningkatkan kemungkinan teroksidasinya LDL. *Low Density Lipoprotein* yang teroksidasi terikat pada reseptor LDL namun tidak diinternalisasi dan disebut sebagai LDL yang termodifikasi (Kottke, 1986). Robbins *et al.* (1994) menjelaskan bahwa LDL yang teroksidasi oleh adanya radikal bebas akan menghasilkan lipid peroksida yang dapat menyebabkan kelukaan pada jaringan karena sifatnya yang toksik. Ross (1992) berpendapat

bahwa lesi aterosklerotik terjadi karena adanya respon terhadap kelukaan.

Menurut Robbins *et al.* (1994), infeksi yang disebabkan oleh agen toksik seperti lipid peroksida merupakan infeksi yang bersifat kronis. Pada infeksi kronis ditandai dengan (1) infiltrasi dari sel mononuclear, termasuk didalamnya makrofag, limfosit dan plasma sel (2) kerusakan jaringan yang sebagian besar diinduksi oleh sel radang, (3) adanya



Gambar 2. Gambaran histopatologis aorta dari seekor tikus kelompok perlakuan yang mendapatkan diet aterogenik selama 12 minggu. Serabut otot polos aorta tampak jelas mengalami proliferasi (*). Tampak adanya vakuola lemak pada tunika adventisia(**).(Perbesaran 100X).

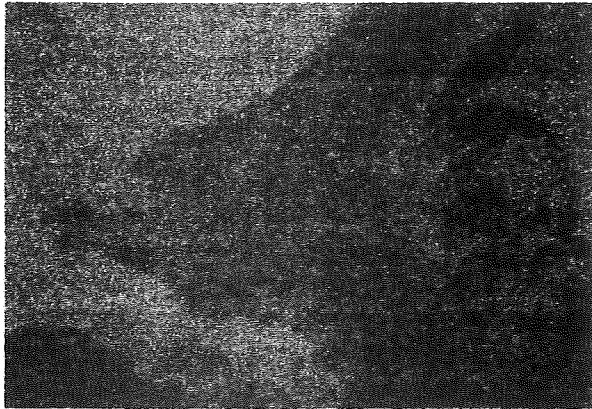
perbaikan oleh jaringan konektifus, yang pada pembuluh darah kecil ditandai dengan proliferasi (angiogenesis) dan pada yang lebih besar fibrosis.

Hasil analisis statistik terhadap kadar total WBC, neutrofil, monosit dan eosinofil menunjukkan bahwa tidak ada perbedaan yang signifikan antara kedua reratanya. Analisis statistik terhadap kadar limfosit diketahui bahwa kadar limfosit kelompok perlakuan lebih tinggi secara signifikan dibandingkan dengan kelompok kontrol.

Delapan puluh persen (empat dari lima) sampel jaringan jantung menunjukkan hasil yang positif pada pemeriksaan secara imunohistokimia. Plak pada aorta ditemukan pada tiga (60%) dari lima sampel jantung tikus kelompok perlakuan.

Oppenheim (1991) mengatakan bahwa *TGF- β* merupakan faktor pertumbuhan yang bersumber dari sel T, sel B, makrofag dan pletelet.

Dijelaskan oleh Ross (1993) bahwa pada dosis rendah *TGF-β* menginduksi sel otot polos untuk mengekspresikan gen terhadap PDGF-A. *Platelet Derived Growth Factor-A* ini mensintesa dan mensekresikan PDGF-AA yang menstimulasi proliferasi. Dalam dosis tinggi, *TGF-β* secara menerus menstimulasi PDGF-AA, tetapi juga mengatur penurunan reseptor yang dibutuhkan PDGF-AA; ini merupakan respon penghambatan



Gambar 3. Gambaran imunohistokimia aorta dari seekor tikus kelompok perlakuan yang mendapatkan diet aterogenik selama 12 minggu. Serabut otot polos aorta tampak jelas mengalami proliferasi (*). Ikatan antara antigen (*TGF-β*) dan antibody (anti *TGF-β*) ditunjukkan dengan pembentukan warna coklat (**). (Perbesaran 100X).

autocrine. Gambaran hasil imunohistokimia yang positif disajikan pada Gambar 1. Dari kenyataan tersebut dapat dipahami bahwa kejadian di atas dimana plak aterosklerosis tidak ditemukan tetapi reaksi imunohistokimia yang positif dapat terjadi. Pada kasus ini kemungkinan disebabkan karena peradangan yang terjadi telah menyebabkan terbentuknya *TGF-β* namun belum/tidak diikuti dengan kerusakan jaringan dan penggantian dengan jaringan konektifus.

Gambaran plak aterosklerosis yang terbentuk disajikan pada Gambar 2. Plak yang terbentuk membuktikan bahwa induksi aterosklerosis dengan pemberian diet aterogenik dengan kadar lemak 20% dan kolesterol 4,5% pada tikus percobaan ini diantisipasi dengan respon

keradangan yang melanjut. Ross (1992) menerangkan bahwa 30-50% sel pada *fibrous plaque* berupa otot polos, 30-50% makrofag dan 5-15% limfosit terutama sel T. Gambaran hasil pemeriksaan secara imunohistokimia disajikan pada Gambar 3.

Dari penelitian ini dapat disimpulkan bahwa kehadiran *TGF-β* dapat digunakan sebagai suatu indikator akan terjadinya lesi aterosklerotik.

UCAPAN TERIMAKASIH

Peneliti mengucapkan terima kasih yang sebesar-besarnya kepada Rektor Universitas Gadjah Mada UGM dan Dekan Fak. Kedokteran Hewan UGM melalui Dana Penunjang Pendidikan DIK-S atas kepercayaannya dalam memberikan dana penelitian.

DAFTAR PUSTAKA

- Fuster Valenti and Kottke, B.A., 1987. *Atherosclerosis: Patogenesis, Pathology and Presentation of Atherosclerosis in ardiology : Fundamentals and Practice*. Pp. 951-984. Year Book Medical Publisher Inc., Chicago/London.
- Gerrity, R.G., 1981. The Role of Monocyte in Atherogenesis II. Migration of foam cell from atherosclerotic lesions. *Am Heart J*, 103:191-200.
- Guyton, J.R. and Gotto A.M., 1992. *The Pathogenesis of Atherosclerosis : Lipid Metabolism in Vasculer Medicine*. Pp 345-365. Little Brown and Company, Boston/Toronto/London.
- Linder, M.C., 1985. *Nutritional Biochemistry and Metabolism in Clinical Aplication*. Pp 687 - 733. Elsevier Science Publishing Company, New York.
- Oppenheim. J.J, Ruscetti F.W. and Faltynek C., 1991. Cytokines. In: *Basic and Clinical Immunology*. 7 ed., pp. 78-99. W.B. Saunders Company, Philadelphia.
- Robbins, S.L.; Kumar, V. and Cortran, R.S., 1994. *Cellular injury and Cellular Death in Pathologic Basis of Disease*. 5 ed., pp. 1-34. W.B. Saunders Company, Philadelphia.

