

## **Dinamika Folikel Ovulasi Setelah Perlakuan Sinkronisasi Estrus dengan Implan Progesteron Intravagina pada Sapi Perah**

### **Ovulatory Follicular Dynamics After Estrus Synchronization Using Intravaginal Progesterone Implant in Dairy Cows**

**Prabowo Purwono Putro**

Bagian Reproduksi dan Obstetri,  
Fakultas Kedokteran Hewan, Universitas Gadjah Mada, Yogyakarta  
Email: prabowopp@yahoo.co.id

#### **Abstract**

The study aimed to follow ovulatory follicular dynamics and plasma progesterone profile after estrus synchronization using progesterone intravaginal implant CIDR and its combination with PGF2 $\alpha$  and GnRH. A total of 15 non-pregnant dairy cows, 4-5 years of age, healthy and reproductively sound were divided into 3 treatment groups. Treatment 1, CIDR implant was inserted intravaginally for 9 days (CIDR); treatment 2, given CIDR and 250  $\mu$ g GnRH intramuscularly at implant removal (CIDR + GnRH); treatment 3, CIDR and 25 mg PGF2 $\alpha$  at day 7 of implant insertion (CIDR + PGF2 $\alpha$ ). Transrectal ultrasonographic examination using real time, B-mode, with 7.5 MHz transducer was performed everyday for 12 days to follow ovulatory follicular dynamics. Blood plasma was taken every day for progesterone determination using EIA technique. Data were tested using analysis of variance and correlation analysis. The result indicated that CIDR implant was a potent agent for estrus synchronization with the onset of estrus was  $66.18 \pm 03.42$  hours after its removal. The addition of GnRH resulted the highest ovulatory growth rate following the implant removal ( $1.67 \pm 0.17^a$ ,  $1.93 \pm 0.13^b$  dan  $1.53 \pm 0.20^a$  mm/day,  $P < 0.05$ ). Insertion of CIDR hampered dominant follicular development and its removal caused rapid follicular growth and followed by ovulation. Its insertion resulted steady increase in plasma progesterone levels and its removal resulted in sudden decrease in the hormonal levels, induced ovulatory follicular development, followed by estrus and ovulation. The CIDR implant also inhibited luteal growth, caused no effect of PGF2 $\alpha$  administration on decrease of plasma progesterone levels. Addition of GnRH at the time of CIDR removal enhanced the highest rate of ovulatory follicular growth.

**Key words:** CIDR, PGF2 $\alpha$ , GnRH, ovulatory follicular dynamic, corpus luteum

### Abstrak

Penelitian ini bertujuan untuk melihat perkembangan folikel, korpus luteum dan profil progesteron plasma setelah sinkronisasi estrus dengan implan progesteron intravagina CIDR, serta kombinasinya dengan PGF2 $\alpha$  dan GnRH. Sejumlah 15 ekor sapi peranakan *Friesian Holstein* (PFH), umur 4-5 tahun, dibagi menjadi 3 perlakuan. Perlakuan 1, CIDR diinsersikan intravagina selama 9 hari (CIDR); perlakuan 2, CIDR dan 250  $\mu$ g GnRH intramuskuler saat pengambilan implan (CIDR+GnRH); dan perlakuan 3, CIDR dan 25 mg PGF2 $\alpha$  intramuskuler hari ke 7 insersi implan (CIDR + PGF2 $\alpha$ ). Pemeriksaan ultrasonografi transrektum dengan *real time, B-mode*, dengan 7,5 MHz transduser dilakukan setiap hari selama 12 hari untuk mengikuti perkembangan dinamika folikel ovulasi dan korpus luteum. Plasma darah diambil setiap hari untuk determinasi progesteron dengan teknik EIA. Data dianalisa secara statistik menggunakan analisis varian dan analisis korelasi. Estrus terjadi 66,18  $\pm$  03,42 jam setelah pengambilan implan. Insersi CIDR menyebabkan hambatan perkembangan folikel dominan, namun setelah pengambilan implan perkembangan folikel ovulasi terjadi sangat pesat, mencapai ukuran maksimum dan ovulasi pada hari berikutnya. Penambahan GnRH menghasilkan kecepatan perkembangan folikel ovulasi tertinggi setelah pengambilan implan (1,67  $\pm$  0,17<sup>a</sup>, 1,93  $\pm$  0,13<sup>b</sup> dan 1,53  $\pm$  0,20<sup>a</sup> mm/hari, P < 0,05). Implan CIDR juga menyebabkan regresi korpus luteum. Peningkatan kadar progesteron plasma terjadi setelah insersi CIDR dan terjadi penurunan dengan tiba-tiba setelah pencabutan implan, hingga kurang dari 0,50 ng/ml dalam waktu 3 hari saat timbul gejala estrus. Implan CIDR merupakan progestin poten untuk sinkronisasi estrus. Insersinya menyebabkan kenaikan progesteron plasma dan pencabutan implan setelah 9 hari menimbulkan penurunan progesteron tiba-tiba, memacu perkembangan folikel ovulasi, diikuti estrus dan ovulasi. Insersi implan ini juga menghambat perkembangan korpus luteum, sehingga pemberian PGF2 $\alpha$  tidak berdampak pada penurunan kadar progesteron plasma. Pemberian GnRH pada saat pencabutan implan menambah laju perkembangan folikel ovulasi.

**Kata kunci:** CIDR, PGF2 $\alpha$ , GnRH, folikel ovulasi, korpus luteum

### Pendahuluan

Sinkronisasi estrus merupakan teknik manipulasi siklus estrus untuk menimbulkan gejala estrus dan ovulasi pada sekelompok hewan secara bersamaan. Teknik ini terbukti efektif untuk meningkatkan efisiensi penggunaan inseminasi buatan, efisiensi deteksi estrus, sehingga dapat diaplikasikan untuk memperbaiki reproduktivitas sapi (Williams *et al.*, 2002; Patterson *et al.*, 2005). Beberapa metode sinkronisasi estrus telah dikembangkan, antara lain dengan penggunaan sediaan progesteron, prostaglandin F2 $\alpha$  (PGF2 $\alpha$ ), serta kombinasinya dengan *gonadotropin releasing hormone* (GnRH). Pemberian progesteron berpengaruh menghambat ovulasi, prostaglandin F2 $\alpha$  menginduksi regresi korpus luteum, sedangkan

GnRH menambah sinergi proses ovulasi (Rabiee *et al.*, 2005; Kasamanickam *et al.*, 2006). Suatu implan intravagina *Controlled Internal Drug Release* (CIDR, Eazibreed<sup>TM</sup>, InterAg, Hamilton, New Zealand), merupakan implan progesteron intravagina kini paling banyak digunakan untuk sinkronisasi estrus pada sapi (Mapletoft *et al.*, 2003; Martinez *et al.*, 2005; Salverson dan Perry, 2007). Kebanyakan penelitian sinkronisasi estrus dengan implan progesteron intravagina pada sapi hanya melaporkan kemampuan suatu agen sinkronisasi untuk menimbulkan estrus dan hasil konsepsinya setelah perlakuan inseminasi buatan (Fullenwider *et al.*, 2002; Garcia *et al.*, 2004; Crane *et al.*, 2005; Kasamanickam *et al.*, 2006; Salverson, 2006; Cavalieri *et al.*, 2007). Hanya sedikit penelitian sinkronisasi estrus yang melaporkan perkembangan

dinamika folikel ovulasi. Penelitian ini bertujuan untuk melihat perkembangan folikel, korpus luteum dan profil progesteron plasma setelah sinkronisasi estrus dengan implan CIDR, serta kombinasinya dengan PGF $2\alpha$  dan GnRH.

## Materi dan Metode

### Hewan dan perlakuan

Sebanyak 15 ekor sapi perah betina peranakan *Friesian Holstein* (PFH), tidak bunting, umur 4-5 tahun, sehat, mempunyai siklus reproduksi baik, digunakan pada penelitian ini. Hewan penelitian secara acak dibagi menjadi 3 perlakuan dengan 5 ekor hewan per kelompok. Sediaan progesteron implan intravagina yang digunakan adalah *Controlled Internal Drug Release* (CIDR, Eazibreed™, InterAg, Hamilton, New Zealand) berisi 1,9 g progesteron. Perlakuan 1 (CIDR), perlakuan 2 (CIDR + GnRH) dan perlakuan 3 (CIDR + PGF $2\alpha$ ). Implan CIDR diinsersikan secara aseptis ke dalam vagina dan diambil setelah 9 hari. Perlakuan 2, CIDR dengan tambahan GnRH (Fertagyl™, Intervet International, Boxmeer, Holland) 250  $\mu$ g intramuskuler saat pengambilan implan (hari ke 9). Perlakuan 3, CIDR dengan PGF $2\alpha$  25 mg disuntikkan intramuskuler hari ke 7 insersi implan. Setelah CIDR diambil hewan diamati gejala estrusnya secara cermat, dengan pengamatan tingkah laku dan tanda-tanda luar sekurang-kurangnya 4 kali sehari.

### Pemeriksaan ultrasonografi ovaria

Pemeriksaan ovaria dilakukan dengan alat ultrasonografi *real-time* transrektum, *B-mode* (Honda HS-2000, Honda Electronics Co. Ltd.,

Tokyo, Japan). *Probe* yang digunakan merupakan transduser transrektum, mempunyai daya panjang gelombang ultrasonik 7,5 MHz. Sapi ditempatkan di dalam kandang jepit, kemudian rektum dievakuasi faecesnya dan diperiksa struktur ovaria. Pemeriksaan ovaria dilakukan setiap hari selama satu siklus estrus penuh oleh operator yang sama.

Pemeriksaan ultrasonografi pada ovaria sapi dilakukan menurut metode Fricke (2004) dengan pemindaian berulang permukaan ovaria untuk memperoleh citra gambaran folikel dan korpus luteum. Ukuran folikel dominan merupakan diameter antrum folikel, tidak termasuk dinding folikel. Folikel tampak sebagai struktur bulat, berwarna hitam, serta berbatas tegas. Korpus luteum tampak sebagai struktur dengan ekhogenisitas rendah, pada layar monitor sebagai struktur berwarna abu-abu. Ukuran korpus juga diukur dengan cara diukur rerata diameter terpanjang dan terpendek. Waktu ovulasi ditentukan dari menghilangnya folikel dominan dengan diameter lebih dari 10 mm secara tiba-tiba.

### Pengambilan plasma darah dan determinasi progesteron plasma

Darah diambil dari vena *coccygea* semua hewan penelitian, menggunakan tabung vakum 10 ml berisi *lithium heparin*. Tabung kemudian disentrifugasi dengan kecepatan 3.000 rpm selama 10 menit, kemudian plasma darah dipisahkan dan dipindahkan ke tabung plastik bertutup ukuran 1 ml dan seterusnya disimpan pada suhu -20° C sampai saat dilakukan uji untuk hormon progesteron. Determinasi kuantitatif progesteron dilakukan dengan metode *enzyme immunoassay* (EIA) menggunakan *kit* komersial (*Progesterone EIA*

*Kit*<sup>TM</sup>, Ridgeway Science, UK). Sensitivitas teknik ini sebesar 0,10 ng/ml, koefisien intra-dan inter-asai kurang dari 10 %, reaksi silang terhadap steroid lain kurang dari 2%.

### Data yang dikumpulkan dan analisa statistik

Data yang dicatat meliputi dinamika perkembangan folikel dan korpus luteum, serta kadar hormon progesteron plasma darah. Dinamika perkembangan folikel dan konsentrasi progesteron plasma dianalisa menggunakan analisis varian, sedangkan korelasi antara konsentrasi progesteron plasma dan ukuran korpus luteum diuji dengan analisis korelasi. Semua perhitungan statistik dilakukan dengan menggunakan program SPSS 13.0 for Windows XP (SPSS Inc., Chicago, Illinois, USA).

### Hasil dan Pembahasan

Implan progesteron CIDR pada semua

perlakuan (n=15) tidak ada yang lepas sebelum diambil atau mempunyai daya retensi 100%. Semua sapi memperlihatkan gejala estrus setelah pengambilan implan CIDR. Timbulnya estrus setelah pengambilan implan progesteron CIDR pada masing-masing perlakuan adalah  $68,92 \pm 03,34$ ,  $64,92 \pm 02,34$  dan  $65,92 \pm 03,08$  jam, namun secara statistik tidak menunjukkan perbedaan bermakna (rerata  $\pm$  simpangan baku,  $P > 0,05$ ) atau rerata keseluruhan  $66,18 \pm 03,42$  jam. Beberapa karakteristik folikel ovulasi dan profil kadar progesteron plasma pada semua kelompok perlakuan disajikan pada Tabel 1 dan 2. Grafik perkembangan folikel ovulasi, korpus luteum dan profil progesteron plasma pada semua perlakuan disajikan pada Gambar 1-3. Hampir semua parameter tidak menunjukkan perbedaan nyata, kecuali kecepatan pertumbuhan folikel setelah pencabutan implan pada perlakuan CIDR + GnRH menunjukkan kecepatan paling tinggi.

Tabel 1. Karakteristik folikel ovulasi pada semua perlakuan

	Perlakuan 1, n=5	Perlakuan 2, n=5	Perlakuan 3, n=5
Diameter maksimum folikel ovulasi (mm)	$13,60 \pm 0,56^a$	$14,60 \pm 0,25^b$	$14,00 \pm 0,45^a$
Diameter folikel ovulasi saat CIDR diambil (mm)	$8,60 \pm 0,55^a$	$8,80 \pm 0,45^a$	$9,40 \pm 0,55^a$
Pertumbuhan folikel setelah CIDR diambil (mm per hari)	$1,67 \pm 0,17^a$	$1,93 \pm 0,13^b$	$1,53 \pm 0,20^b$

<sup>a, b</sup> Superskrip tidak sama dalam satu baris berbeda nyata ( $P < 0,05$ ).

Tabel 2. Konsentrasi progesteron plasma pada semua perlakuan

	Perlakuan 1, n=5	Perlakuan 2, n=5	Perlakuan 3, n=5
Saat pengambilan CIDR (ng/ml)	$4,96 \pm 0,14^a$	$4,98 \pm 0,11^a$	$4,99 \pm 0,12^a$
Pada saat estrus (ng/ml)	$0,45 \pm 0,05^a$	$0,44 \pm 0,05^a$	$0,44 \pm 0,01^a$
Kecepatan penurunan kadar progesteron (ng/ml/hari)	$1,50 \pm 0,12^a$	$1,51 \pm 0,09^a$	$1,52 \pm 0,08^a$

<sup>a, b</sup> Superskrip sama dalam satu baris tidak berbeda nyata ( $P > 0,05$ ).

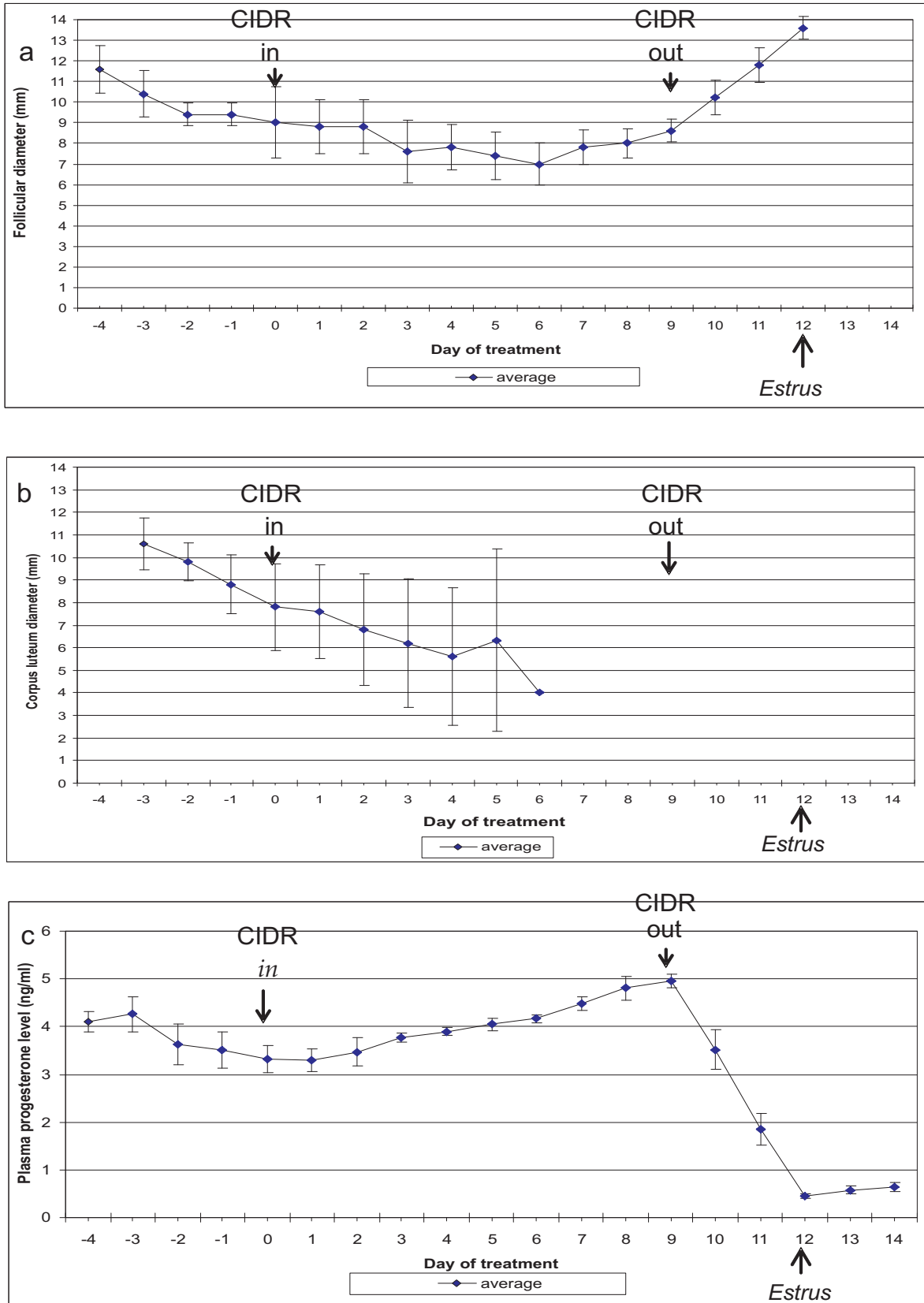
Folikel dominan tidak mengalami perkembangan setelah insersi CIDR, namun pertumbuhan sangat pesat terjadi setelah pengambilan implan CIDR mencapai ukuran maksimum 3 hari kemudian pada saat estrus, kemudian menghilang karena terjadi ovulasi pada hari berikutnya. Korpus luteum dapat ditemui pada semua sapi saat insersi implan CIDR, kemudian berangsur-angsur mengalami regresi dan tidak lagi dapat diikuti setelah hari ke 6 insersi. Kadar progesteron plasma meningkat secara pasti, sampai hari ke 9 insersi mencapai kadar maksimum. Setelah pencabutan implan kadar progesteron turun dengan tajam, mencapai kurang dari 0,50 ng/ml pada 3 hari kemudian, saat sapi menunjukkan gejala estrus.

Estrus terjadi pada semua sapi  $66,18 \pm 03,42$  jam setelah pengambilan implan CIDR. Waktu timbulnya estrus ini lebih panjang jika dibandingkan dengan sinkronisasi estrus sapi dengan CIDR yang pernah dilaporkan di daerah subtropis, yaitu berkisar antara 54 – 60 jam kemudian (Fullenwider *et al.*, 2002; Mapletoft *et al.*, 2003). Perbedaan lama waktu ini diduga erat kaitannya dengan lingkungan, termasuk suhu, kelembaban udara yang berbeda antara daerah tropis dengan 2 musim dan subtropis 4 musim sepanjang tahun. Kenyataan ini sama seperti laporan Garcia *et al.* (2004) yang menggunakan CIDR untuk sinkronisasi estrus pada sapi perah di daerah tropis.

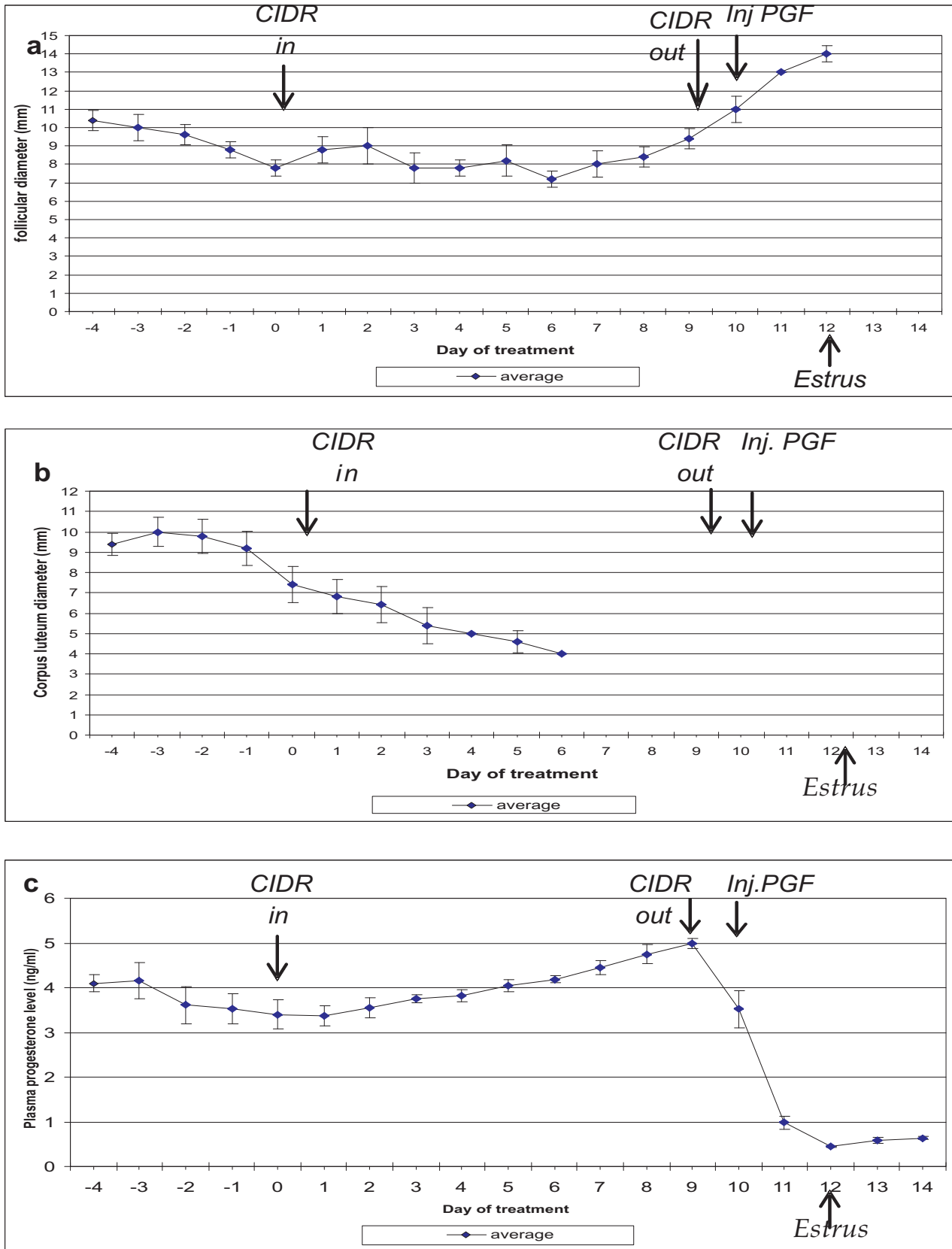
Pemberian implan progesteron CIDR ternyata menghambat perkembangan folikel dominan lebih lanjut. Hambatan perkembangan folikel dominan tersebut ada hubungannya dengan adanya peningkatan pasti hormon progesteron setelah insersi implan CIDR. Folikel dominan relatif tetap

ukurannya sampai pengambilan implan CIDR, di mana terjadi penurunan tiba-tiba progesteron plasma, kemudian terjadilah perkembangan folikel ovulasi yang pesat diikuti oleh proses ovulasi. Hasil ini memperkuat pendapat Garcia *et al.* (2004) dan Martinez *et al.* (2005), serta Salverson dan Perry (2007), bahwa pemberian progesteron eksogen akan meniru pekerjaan progesteron alami dari korpus luteum dan terjadilah umpan balik negatif pada hipotalamus yang berakibat adanya hambatan perkembangan folikel dan ovulasi. Pengambilan implan progesteron akan menyebabkan ditiadakannya umpan balik negatif tersebut dan terjadilah perkembangan cepat gelombang folikel baru, seleksi folikel dominan menjadi folikel ovulasi, sapi akan menunjukkan gejala estrus dan diikuti dengan proses ovulasi.

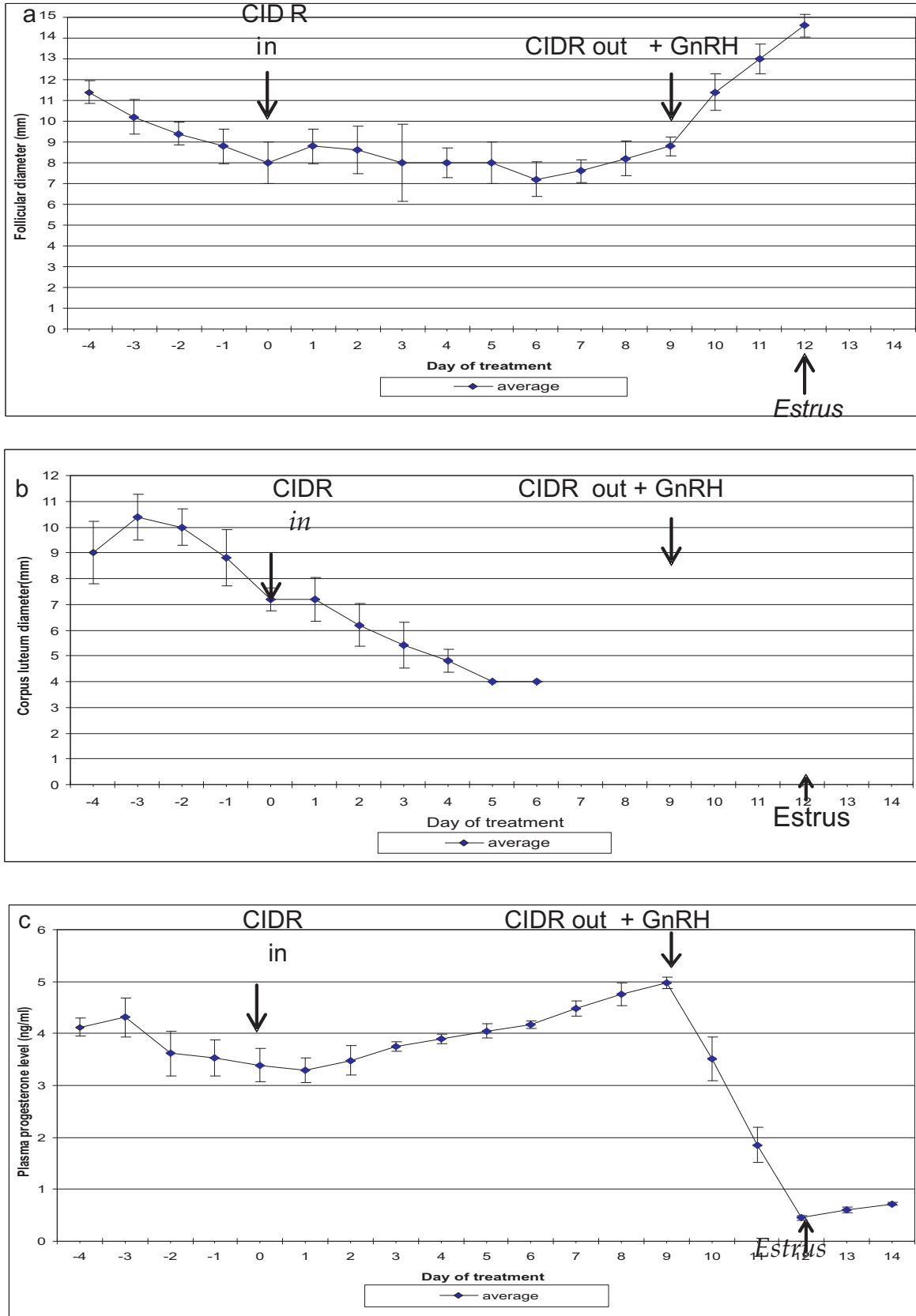
Hasil penelitian ini juga menunjukkan bahwa setelah insersi CIDR perkembangan korpus luteum cenderung mengalami penurunan, justru terjadi persistensi perkembangan dan akhirnya mengalami proses regresi korpus luteum. Kenyataan ini dapat dijelaskan dari laporan Geary *et al.* (1998) dan Williams *et al.* (2002) bahwa pemberian progesteron eksogen akan menimbulkan pengaruh umpan balik negatif ke hipotalamus, berakibat berkurangnya pembebasan LTH (*luteotrophic hormone*) dari hipofisa, serta terjadi penekanan perkembangan korpus luteum. Adanya kenyataan bahwa progesteron eksogen menyebabkan regresinya korpus luteum memang menguntungkan dari segi aplikasi sinkronisasi estrus dengan implan intravagina. Regresi korpus luteum akan meniadakan produksi progesteron alami, sehingga progesteron implan akan lebih efisien kerjanya karena tidak terganggu oleh kerja progesteron alami.



Gambar 1. Perkembangan folikel (a), korpus luteum (b) pada perlakuan, dan kadar progesteron plasma (c) pada perlakuan CIDR selama 9 hari



Gambar 2. Perkembangan folikel (a), korpus luteum (b) dan kadar progesteron plasma (c) setelah perlakuan CIDR 9 hari dan PGF pada hari ke-10



Gambar 3. Perkembangan folikel (a), korpus luteum (b) dan kadar progesteron plasma (c) setelah pemberian CIDR 9 hari dan GnRH hari ke 10.



Pada semua kelompok perlakuan kadar progesteron plasma akan meningkat dengan pasti sampai implan dicabut, kemudian akan turun dengan cepat dalam waktu 3 hari, sampai kadarnya minimum kurang dari 0,50 ng/ml, saat hewan menunjukkan gejala estrus. Implan CIDR merupakan sediaan hormon yang efektif untuk meningkatkan kadar progesteron dalam darah sehingga dapat digunakan dalam sinkronisasi estrus sapi perah, seperti yang juga dilaporkan oleh Fullenwider *et al.* (2003) dan Mapletoft *et al.* (2003). Pemberian GnRH pada saat pengambilan implan CIDR dalam penelitian ini meningkatkan kecepatan perkembangan dan meningkatkan diameter folikel dominan. Kenyataan ini mendukung pendapat Martinez *et al.* (2005), Tapponen (2003) dan Salverson (2006), bahwa pemberian GnRH eksogen akan menimbulkan sinergi pembebasan FSH dan LH dari hipofisa, sehingga terjadi perkembangan folikel dominan lebih cepat, menyebabkan percepatan induksi perkembangan folikel ovulasi, sehingga sinkroni timbulnya estrus dan ovulasi menjadi lebih baik.

Pemberian PGF2 $\alpha$  2 hari sebelum pengambilan CIDR dimaksudkan untuk melisis korpus luteum alami yang masih tersisa dari siklus estrus terdahulu, dengan demikian maka penurunan kadar progesteron yang terjadi tidak terganggu dengan masih adanya progesteron alami seperti pendapat Mapletoft *et al.* (2003) dan Martinez *et al.* (2005). Dalam penelitian ini pemberian CIDR memberi pengaruh regresinya korpus luteum yang sudah ada, sehingga pada hari ke 7 perlakuan sudah tidak terdapat lagi korpus luteum fungsional dari siklus sebelumnya. Pemberian PGF2 saat itu tidak mempunyai lagi organ sasaran yang dikehendaki,

akibatnya juga tidak terjadi percepatan penurunan kadar progesteron dalam plasma darah. Hormon progesteron yang ada hanya berasal dari implan CIDR intravagina, sehingga pengambilan implan akan berakibat turunnya kadar hormon tersebut secara tiba-tiba. Tidak terjadinya penurunan kadar progesteron plasma setelah pemberian PGF2 $\alpha$  dalam penelitian ini juga mendukung laporan dari Rabiee *et al.* (2005) dan Crane *et al.* (2005) yang juga menggunakan implan progesteron CIDR intravagina untuk sinkronisasi estrus pada sapi perah.

Berdasarkan hasil penelitian ini dapat disimpulkan bahwa implan progesteron intravagina CIDR merupakan sediaan yang poten untuk sinkronisasi estrus sapi. Aplikasinya akan menyebabkan kenaikan kadar progesteron plasma secara pasti, sedangkan pencabutan implan setelah 9 hari akan menimbulkan penurunan tiba-tiba kadar progesteron, memacu perkembangan folikel ovulasi secara cepat, diikuti dengan timbulnya gejala estrus dan terjadinya proses ovulasi. Insersi implan ini juga akan menghambat pertumbuhan korpus luteum yang ada, sehingga pemberian PGF2 $\alpha$  2 hari sebelum pencabutan implan tidak berdampak secara bermakna pada penurunan kadar progesteron plasma. Pemberian tambahan GnRH pada saat pencabutan implan akan menambah laju perkembangan folikel ovulasi.

#### Daftar Pustaka

- Cavalieri, J., Hepworth, G., Smart, V. M., Ryan, M. and Macmillan, K. L ( 2007) Reproductive performance of lactating dairy cows and heifers synchronized for a second insemination with an intravaginal progesterone-releasing device for 7 or 8 d with estradiol benzoate injected at the time of device insertion and 24 h after removal. *Theriogenology* 67: 824-834.

- Crane, M. B., Bartolome, J., Melendez, P., deVries, A., Risco, C. and Archbald, L. F. (2005) Comparison of synchronization of ovulation with timed insemination and exogenous progesterone as therapeutic strategies for ovarian cysts in lactating dairy cows. *Theriogenology* 65: 1563-1574.
- Fricke, P. M. (2004) Potential applications and pitfalls of ultrasound for managing reproduction in dairy cattle. *J. Dairy Sci.* 87: 912-916.
- Fullenwider, J., Kempfer, R., Barthle, C., Lemaster, W. and Yelich, J. (2002) Use of intravaginal progesterone-releasing device (CIDR) for timed artificial insemination (AI) in crossbred cattle of *Bos indicus* breeding, *N. Z. Agric. J.* 22: 24-29.
- Garcia, F. E. O., Cordero, M. J. L., Hizarza, E. A., Peralta, O. J. G., Ortega, M. E., Cardenas, M., Gutierrez, C. G. and Sanchez, T. E. M. T. (2004) Induction of a new follicular wave in Holstein heifers synchronized with norgestomet. *Anim. Reprod. Sci.* 80: 47-57.
- Geary, T. W., Wittier, J. C., Downing, E. R., LeFever, D. G., Silcox, R. W., Holland, M. D., Nett, T. M. and Niswender, G. D. (1998) Pregnancy rates of postpartum beef cows that were synchronized using Synchro-Mate B or the Ovsynch protocol. *J. Anim. Sci.* 76: 1523-1527.
- Kasimanickam, R., Collins, J. C., Wuenschell, J., Currin, J. C., Hall, J. B. and Whittier, D. W. (2006) Effect of timing of prostaglandin administration, controlled internal drug release removal and gonadotropin releasing hormone administration on pregnancy rate in fixed-time AI protocols in crossbred Angus cows. *Theriogenology* 65: 1-14.
- Mapletoft, R. J., Martinez, M. F., Colazo, M. G., and Kastelic, J. P. (2003) The use of controlled internal drug devices for regulation of bovine reproduction. *J. Anim. Sci.* 81: E28-E36.
- Martinez, M. F., Kastelic, J. P., Bo, G. A., Caccia, M. and Mapletoft, R. J. (2005) Effect of oestradiol and some of its esters on gonadotrophin release and ovarian follicular dynamics in CIDR treated beef cattle. *J. Anim. Sci.* 86: 37-52.
- Patterson, D. J., Smith, M. F. and Scafer, D. J. (2005) New opportunities to synchronize estrus and facilitate fixed-time AI, Division of Animal Sciences, University of Missouri-Columbia.
- Rabiee, A. R., Lean, I. J. and Stevenson, M. A. (2005) Efficacy of Ovsynch program on reproductive performance in dairy cattle: a meta-analysis. *J. Dairy Sci.* 88: 2754-2770.
- Salverson, R. (2006) Manipulation of the oestrus cycle in cow, South Dakota State University-Cooperative Extension Service-USDA, USA.
- Salverson, R. and Perry, G. (2007) Understanding estrus synchronization of cattle. South Dakota State University-Cooperative Extension Service-USDA, Pp 1-6.
- Taponen, J. (2003) Ovarian function in dairy cattle after gonadotropin-releasing hormone treatments during perioestrus. Academic Dissertation, Faculty of Veterinary Medicine, University of Helsinki, Finland.
- Williams, S. W., Stanko, R. L., Amstalden, M. and Williams, G. L. (2002) Comparison of three approaches for synchronization of ovulation for timed artificial insemination in *Bos indicus*-influenced cattle managed on the Texas gulf coast. *J. Anim. Sci.* 80: 464 - 470.