

## ISOLASI DAN PROPAGASI AGEN PENYEBAB PENYAKIT DARI KASUS TERDIAGNOSA PENYAKIT *INFECTIOUS LARYNGOTRACHEITIS* (ILT) PADA TELUR AYAM BEREMBRIO

### ISOLATION AND PROPAGATION OF THE CAUSATIVE AGENT FROM FIELD CASE SPECIFIC TO *INFECTIOUS LARYNGOTRACHEITIS* (ILT) ON CHICKEN EMBRIONATING EGG

Michael Haryadi Wibowo<sup>1</sup>, Widya Asmara<sup>2</sup>

<sup>1,2</sup>Bagian Mikrobiologi, Fakultas Kedokteran Hewan Universitas Gadjah Mada, Sekip Unit II, Yogyakarta 55281  
Telp./ Fax. (0274) 563083

#### ABSTRAK

Penyakit *Infectious Laryngotracheitis* (ILT) merupakan penyakit penting pada unggas, karena mampu menimbulkan kerugian ekonomi yang cukup tinggi. Penyakit ILT di Indonesia banyak dijumpai di lapangan tetapi belum banyak dilaporkan. Penelitian ini bertujuan untuk mengisolasi dan mempropagasi agen penyebab penyakit yang tersifat sebagai penyakit ILT menggunakan telur ayam berembrio umur 9 – 11 hari. Spesimen berupa eksudat trakea disuspensi dalam *phosphate buffer saline* (PBS), disentrifugasi berpendingin pada kecepatan 12.000 X g suhu 4<sup>0</sup>C selama 30 menit. Supernatan diambil dan ditambahkan antibiotik dan antifungi kemudian diinkubasi selama 2 sampai 4 jam. Setelah diinkubasi supernatan diambil sampel dan ditanam pada media plat agar darah untuk mengetahui kemungkinan masih terdapatnya kontaminasi bakteri dan jamur. Supernatan kemudian diinokulasi pada membran korioalantois telur ayam berembrio umur 9 – 11 hari. Pertumbuhan virus ILT ditandai adanya lesi plak pada membran korioalantois dan secara histopatologis teramati benda inklusi intranuklear spesifik untuk virus ILT. Berdasarkan data yang diperoleh pada penelitian ini dapat disimpulkan bahwa agen penyebab penyakit yang tersifat sebagai penyakit ILT, dapat diisolasi dan dipropagasi menggunakan telur ayam berembrio, serta menunjukkan lesi spesifik untuk virus ILT.

**Kata kunci :** *Infectious Laryngotracheitis*, telur ayam berembrio, benda inklusi intranuklear

#### ABSTRACT

*Infectious Laryngotracheitis* (ILT) has been known as an important disease in chicken and could produce high economic losses. Cases of ILT in Indonesia are mostly found in the field but rarely reported. The objective of this study is to isolate and to propagate the causative agent obtained from case characteristic to ILT on 9 to 11 days-old chicken embrionating egg. Specimen was taken from hemorrhagic tracheal exudates, processed, suspended in the phosphate-buffered saline (PBS), and centrifuged at 12.000 X g, 4<sup>0</sup> C for 30 minutes. The supernatant were added, antibiotics and antifungi, incubated at 37<sup>0</sup>C for 2-4 hours. After incubation the supernatant was inoculated on blood agar plate to evaluate the contaminating of bacteria and fungi. Supernatant was inoculated in to chorioallantois membrane of 9 to 11 days-old chicken embrionating egg. The result showed that there were intr. nucl. incl. bradis spec. to this on the pregnas histological examination of the plaques were showed intranuclear inclusion bodies specific to ILT. It was concluded that causative agent from specimen suspected to ILT could be isolated and propagated on chicken embrionating egg, wish specific lesions to ILT virus.

**Key words:** *Infectious Laryngotracheitis*, chicken embrionating egg, intranuclear inclusion bodies,

## PENDAHULUAN

Penyakit *infectious laryngotracheitis* (ILT) merupakan penyakit saluran pernafasan atas pada ayam yang disebabkan oleh virus *infectious laryngotracheitis* dari famili *Herpesviridae* dan sub-famili *Alpha-herpesvirinae* (Fenner *et al.*, 1993; Jordan, 1990). Penyakit ini pertama kali ditemukan di Amerika Serikat pada awal tahun tahun 1920 dan dewasa ini telah tersebar luas ke seluruh dunia pada tempat-tempat usaha peternakan ayam. Dalam *List of Animal Quarantine Diseases in Indonesia* (Anonimus, 1988) disebutkan bahwa penyakit ILT tersebut belum ditemukan di Indonesia. Menurut pendapat Akosa (1993) di Indonesia penyakit ILT belum banyak dilaporkan tetapi diperkirakan telah tersebar ke berbagai daerah. Hal ini dikonfirmasi oleh Tabbu (2000) yang mengatakan secara klinis penyakit ILT banyak dijumpai pada peternakan ayam di Indonesia, khususnya ayam petelur.

Diagnosis penyakit ILT di lapangan pada umumnya hanya berdasarkan gejala klinis dan patologi makroskopis tersifat yang teramati, serta didukung dengan patologi mikroskopis sebagai konfirmasi. Peneguhan diagnosis infeksi virus ILT dicapai dengan isolasi dan identifikasi agen penyebab penyakit. Isolasi dan propagasi virus ILT pada umumnya banyak dikerjakan dengan kultur sel, misalnya dengan kultur sel ginjal ayam, sel hati embrio ayam, sel ginjal embrio ayam, dan sel paru embrio ayam (Anonimus, 1996; Bagust dan Guy, 1997; Tripathy dan Hanson, 1989).

Virus ILT, selain dapat diisolasi dan dipropagasi secara *in vitro*, dapat juga dikerjakan secara *in ovo*. Menurut Bagust dan Guy (1997), telur ayam dan telur kalkun berembrio peka terhadap virus ILT, telur bebek berembrio kurang peka, sedangkan telur ayam mutiara dan telur burung merpati tidak peka. Berdasarkan kepekaan telur ayam berembrio tersebut maka propagasi virus ILT dapat dikerjakan dengan menggunakan telur ayam berembrio, bahkan propagasi virus ILT menggunakan telur ayam berembrio merupakan metode yang paling sederhana dan langsung dapat digunakan dalam isolasi primer virus ILT (Anonimus, 1971).

Lesi utama akibat pertumbuhan virus ILT pada telur ayam berembrio adalah pembentukan plak pada membran korioalantois. Plak tersebut merupakan hasil dari proses nekrosis dan reaksi jaringan yang bersifat proliferasif (Bagust dan Guy, 1997; Cover, 1996). Lesi plak dapat teramati dalam waktu tiga hari pasca-inokulasi (Tripathy dan Hanson, 1989). Pemeriksaan histopatologis lesi plak membran korioalantois yang menunjukkan benda inklusi intranuklear spesifik terhadap virus ILT, merupakan indikator diagnostik adanya infeksi virus ILT (Fatunmbi *et al.*, 1995; Linares *et al.*, 1994).

Penelitian ini bertujuan untuk mengisolasi dan mempropagasi agen penyebab penyakit pada kasus terdiagnosa penyakit ILT yang terjadi di Mangestoni farm, Bantul, Yogyakarta, menggunakan telur ayam berembrio umur 9-11 hari.

## MATERI DAN METODE

### a. Penyiapan inokulum

Ayam dengan gejala spesifik dan tersifat penyakit ILT, dieutanasi dengan cara diemboli kemudian dinekropsi dan perubahan pasca mati yang teramati dicatat. Spesimen untuk isolasi virus ILT berupa swab eksudat trakea atau kerokan trakea. Spesimen tersebut dimasukkan ke dalam tabung yang berisi PBS 5 ml, penisilin 1000 IU/ml, streptomisin 100 g/ml dan fungizone 5 g/ml, diinkubasi pada suhu 37°C selama 4 jam, disentrifugasi dengan kecepatan putar 12.000 x g pada suhu 4°C selama 30 menit, kemudian diuji pada media plat agar darah untuk mengetahui kemungkinan kontaminasi bakteri dan jamur. Disamping itu organ respirasi bagian atas terutama trakea diambil dan disimpan dalam formalin 10% untuk pemeriksaan histopatologis. Demikian juga apabila ditemukan lesi pada organ viseral dilakukan pemeriksaan secara mikrobiologis maupun histopatologis.

### b. Inokulasi spesimen pada telur ayam berembrio.

Teknis inokulasi spesimen yang diduga mengandung virus ILT dikerjakan pada membran telur ayam berembrio menurut metode Burleson *et al.* (1992). Inokulasi pada membran korioalantois tersebut dikerjakan dengan alat suntik ukuran 1 ml, dengan jarum 25 gauge. Dosis untuk setiap suntikan adalah 0,1 ml. Sesudah inokulasi, kedua lubang ditutup dengan menggunakan lilin cair. Telur yang telah diinokulasi tersebut kemudian diinkubasi pada inkubator penetasan pada suhu 37°C, dengan posisi horizontal dan ruang udara buatan di atas. Pengamatan dilakukan setiap hari sampai hari yang ke-7. Apabila terdapat embrio mati dalam waktu 16 sampai 24 jam pasca-inokulasi dapat diabaikan karena dianggap sebagai eror teknis atau kontaminasi bakteri (Burleson *et al.*, 1992). Embrio yang mati setelah 24 jam, yang diambil telur dari inkubator, kemudian dimasukkan ke dalam almari es pada suhu 4°C. Telur dengan embrio mati tersebut dilakukan pengecekan dengan uji sterilitas pada plat agar darah, untuk mengetahui kontaminasi bakteri. Pada hari ke-7 semua telur yang masih hidup diambil dan dimasukkan dalam almari es pada suhu 4°C disimpan selama 24 jam. Setelah telur tersebut mengendap di almari es selama 24 jam, kemudian dengan menggunakan gunting steril dibuka pada posisi horizontal. Membran korioalantois diambil dengan pinset,

dicuci dengan PBS minimal 3 kali dan diamati lesi yang terdapat pada membran korioalantois. Pasase dilakukan minimal tiga kali untuk menentukan hasil inokulasi spesimen tersebut negatif.

**c. Kontrol positif.**

Sebagai kontrol positif virus ILT, digunakan virus vaksin ILT, produksi AAKO, Belanda. Virus vaksin diencerkan sesuai petunjuk produsen dan diinokulasikan pada membran korioalantois telur ayam berembrio umur 9 sampai 11 hari. Prosedur kerja perlakuan virus vaksin tersebut sama dengan perlakuan spesimen penyakit ILT.

**d. Pemeriksaan hasil inokulum dan kontrol positif.**

Lesi spesifik sebagai indikasi pertumbuhan virus ILT adalah terbentuknya plak pada membran telur ayam berembrio. Membran korioalantois tersebut kemudian diproses untuk pemeriksaan histopatologis yang bertujuan untuk mengetahui adanya benda inklusi yang bersifat intranuklear, spesifik untuk virus ILT. Spesimen maupun kontrol positif tersebut perlu dikonfirmasi kemungkinan adanya infeksi virus *newcastle* (ND), dengan diinokulasikan ke dalam ruang alantois telur ayam berembrio umur 9 – 11 hari, sesuai metode Burleson *et al.* (1992). Konfirmasi pertumbuhan virus ND dilakukan dengan uji hemaglutinasi (HA) cairan alantois dan apabila HA positif diteruskan dengan identifikasi serologis dengan uji hemaglutinasi-inhibisi (HI) menggunakan serum anti ND (Senne, 1989).

## HASIL DAN PEMBAHASAN

### Ayam dengan gejala tersifat penyakit ILT

Sampel ayam sakit yang diduga disebabkan oleh virus ILT didapat dari Mangestoni farm, yang berlokasi di desa Gadingsari, Sanden, Bantul, Jogjakarta. Secara khusus ayam tersebut menunjukkan gejala gangguan pernafasan, ngorok yang disertai batuk yang bersifat ekspulsif, dan bahkan batuk berdarah. Beberapa ekor memperlihatkan gejala konjungtivitis hemorhagi, disertai eksudat yang bersifat purulenta. Pemeriksaan patologi makroskopis pada kasus tersebut, lesi utama teramati hanya terbatas pada saluran respirasi bagian atas dan mata. Trakea dan laring memperlihatkan perdarahan, dapat ditemukan jendalan darah dan eksudat yang bersifat mukopurulenta. Beberapa gambaran gejala klinis tersebut sangat sesuai dengan laporan beberapa peneliti antara lain: Linares *et al.*, (1994) menyatakan ayam yang terinfeksi virus ILT akan menunjukkan gejala klinis adanya gangguan pernafasan seperti ngorok, serak dan batuk. Tipe batuk sangat ekspulsif dan kadang-kadang disertai batuk berdarah. Gejala klinis infeksi virus ILT juga termanifestasi sebagai konjungtivitis berair (Leong *et al.*, 1994) atau konjungtivitis berbusa (Sander dan

Thayer, 1997) sampai konjungtivitis hemorhagi (Bagust dan Guy, 1997). Infeksi bakterial mengakibatkan proses konjungtivitis melanjut menjadi kronis, terdapat eksudat purulen, mata membengkak dan menutup.

Hasil pemeriksaan mikroskopis terhadap spesimen trakea ayam yang diduga terinfeksi virus ILT, dapat diamati beberapa perubahan sebagai berikut: terdapat infiltrasi sel-sel radang terutama limfosit dan hemorhagi (Gambar 1a, 1b), silia sel epitel dan sel epitel trakea mengalami deskuamasi, serta ditemukan debris yang merupakan kumpulan sel nekrosis dan heterophil dalam lumen glandula mukosa (Gambar 1a). Gambaran lesi mikroskopis tersebut sesuai dengan laporan beberapa peneliti. Menurut Bagust dan Guy (1997); Guy *et al.*, (1990); dan Hayashi *et al.*, (1985) infeksi virus ILT akan menyebabkan infiltrasi sel-sel radang yang intensif, terutama limfosit, heterophil dan sel plasma. Guy *et al.*, (1990) menyatakan proses infeksi virus ILT yang telah melanjut mengakibatkan kematian sel dan deskuamasi sel-sel epitel trakea. Pembuluh darah dalam lamina propria mengalami protrusi ke dalam lumen trakea. Kapiler darah tersebut dapat mengalami ruptur sehingga terjadi hemorhagi.

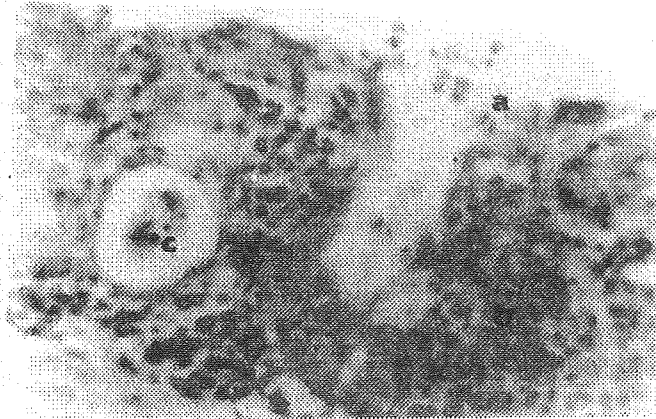
Pemeriksaan terhadap sel epitel trakea ayam yang diduga terinfeksi virus ILT ini, tidak teramati adanya benda inklusi intra nuklear. Pada umumnya benda inklusi tersebut hanya dapat ditemukan pada fase awal penyakit ILT (Guy *et al.*, 1990; Hayashi *et al.*, 1985), tetapi tidak ditemukan pada fase penyakit yang telah melanjut (Guy *et al.*, 1990), oleh karena itu kekurangberhasilan menemukan benda inklusi tersebut tidak akan mengurangi dugaan adanya infeksi virus ILT (Anonimus, 1971).

### Hasil Inokulasi spesimen dan kontrol positif virus ILT

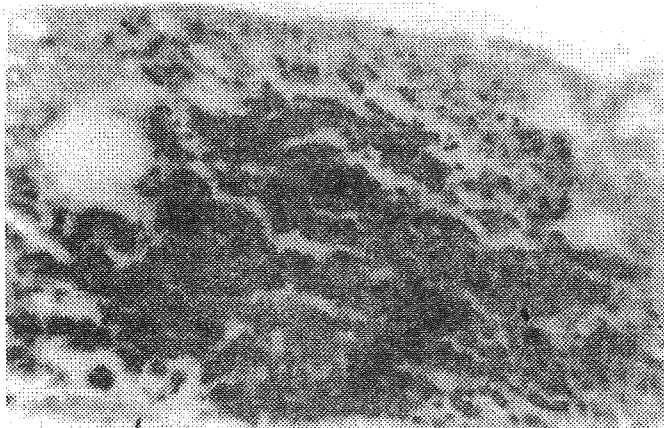
Inokulasi spesimen dari swab dan eksudat trakea yang diduga mengandung virus ILT dan virus vaksin ILT pada membran korioalantois telur ayam berembrio yang merupakan pasase pertama ini, tidak menimbulkan kematian embrio ayam, tetapi menimbulkan lesi plak pada membran korioalantois berbentuk bulat sampai ireguler, berwarna abu-abu sampai putih kekuningan, serta penebalan membran yang disertai edema (Gambar, 2). Perkembangan lesi spesifik pada membran korioalantois seperti gambaran tersebut di atas tampaknya dapat sebagai bukti adanya pertumbuhan virus ILT (Anonimus, 1971; Bagust dan Guy, 1997; Cover, 1996). Untuk mendukung dugaan tersebut maka dilakukan identifikasi lebih lanjut dengan pemeriksaan histopatologi.

Pemeriksaan mikroskopis lesi plak pada membran korioalantois telur ayam berembrio yang diinfeksi materi isolasi dari kasus yang diduga terinfeksi virus ILT tersebut, maupun yang diinfeksi

virus vaksin (kontrol positif) dapat ditemukan benda inklusi yang bersifat intranuklear, tersifat untuk penyakit ILT (Gambar 3, dan 4). Benda inklusi intranuklear tersebut, memberikan arti diagnostik pada kasus yang diduga sebagai penyakit ILT (Anonimus, 1971; Fatunmbi *et al.*, 1991; Linares *et al.*, 1994; Tripathy dan Hanson, 1989).




Gambar 1a. Foto mikroskopis organ trakea ayam petelur yang diduga terinfeksi virus ILT. Teramati: a. sel-sel epitel dan silia sel epitel mengalami deskuamasi, b. infiltrasi sel radang limfosit dan c. ditemukan debris dan heterophil dalam lumen glandula (perbesaran 400X).



Gambar 1b. Foto mikroskopis organ trakea ayam yang diduga terinfeksi virus ILT. Teramati: a. infiltrasi sel-sel radang limfosit dan b. hemoragi (perbesaran 400X).

mempunyai kemampuan mengaglutinasi sel darah merah ayam.



Gambar 2. Foto lesi makroskopis membran korioalantois telur berembrio yang diinfeksi material yang diduga mengandung virus ILT. Pada pasase pertama telah terbentuk plak (a) dan edema.




Gambar 3. Foto mikroskopis plak membran korioalantois yang diinfeksi material isolasi yang diduga mengandung virus ILT. Teramati: a. benda inklusi. (perbesaran 1000 X).

Salah satu diagnosa banding penyakit ILT adalah penyakit *newcastle* (ND) oleh sebab itu perlu dilakukan konfirmasi terhadap kemungkinan adanya infeksi virus ND. Hasil pemeriksaan HA cairan alantois telur ayam berembrio yang diinokulasi spesimen maupun kontrol positif tersebut adalah negatif, yang berarti tidak ada pertumbuhan virus yang

Propagasi virus ILT pada umumnya banyak dikerjakan menggunakan kultur jaringan yang berasal dari sel ginjal embrio ayam, sel hati embrio ayam, sel paru embrio ayam, maupun sel ginjal ayam (Anonimus, 1996; Bagust dan Guy, 1997; Tripathy dan Hanson, 1989). Disamping itu, kultur sel leukosit dan makrofag yang berasal dari susmsum tulang dan lien ayam juga cukup peka terhadap virus ILT (Calnek *et al.*, 1986). Propagasi virus ILT yang menggunakan berbagai kultur

sel tersebut diatas relatif mahal, diperlukan prasarana yang memadai, dan secara teknis relatif lebih rumit. Hasil penelitian ini mengkonfirmasi bahwa virus ILT juga dapat diisolasi dan diperbanyak menggunakan telur ayam berembrio umur 9 sampai 11 hari. Salah satu keunggulannya adalah dari segi biaya lebih murah, mudah dikerjakan dan hanya diperlukan prasarana yang cukup sederhana. Menurut Hitchner dan White, (1958); Jordan, (1990) yang disitasi oleh Hanson, L.E., (1972) propagasi virus ILT dengan inokulasi pada membran korioalantois telur ayam berembrio merupakan metode yang paling sensitif, dan dapat



Gambar 4. Foto mikroskopis plak membran korioalantois yang diinfeksi virus vaksin ILT. Teramati: a. benda inklusi (perbesaran 1000 X).

menghasilkan titer yang lebih tinggi dibanding teknik inokulasi lainnya.

Berdasarkan hasil penelitian ini, maka dapat disimpulkan bahwa agen penyebab penyakit pada kasus tersifat penyakit ILT, dapat diisolasi dan dipropagasi menggunakan telur ayam berembrio umur 9 sampai 11 hari. Pertumbuhan virus pada membran korioalantois telur ayam berembrio tersebut berbentuk lesi plak dan secara histopatologis teramati benda inklusi intra nuklear yang spesifik untuk virus ILT.

#### UCAPAN TERIMA KASIH

Terima kasih disampaikan kepada Drs. B. Sarjono, MSc. atas segala masukan dan koreksi yang telah diberikan kepada penulis. Terima kasih juga disampaikan juga kepada Bapak Harta Sumarna dan staf Mangestoni farm atas segala bantuan dan kepercayaan yang telah diberikan.

#### DAFTAR PUSTAKA

Akoso, B.T., 1993. *Manual Kesehatan Unggas*. Percetakan Kanisius, Yogyakarta. Hal.: 87-89.

- Anonimus, 1971. *Methods for Examining Poultry Biologics for Identifying and Quantifying Avian Pathogen*. Subcommittee, National Academy of Science, Washington D.C. Hal.: 109 – 125.
- Anonimus, 1988. *List of Animal Quarantine Diseases in Indonesia*. Appendix to the Decree of the Minister of Agricultural. <http://animal.htm>. [htmaqlor.htm](http://animal.htmaqlor.htm). [htmaqlor.htm](http://animal.htm). [htmaqlor.htm](http://animal.htm). [htmaqlor.htm](http://animal.htm).
- Anonimus, 1996. *Manual of Standard for Diagnostic Test and Vaccines*. Office International Des Epizooties, World Organization for Animal Health. Hal.: 549 – 554.
- Bagust, T.J. dan Guy, J.S., 1997. *Laryngotracheitis*. Dalam Calnek, B.W., Barnes, H.J., Beard, C. W., McDougld, L. R., dan Saif, Y.M. (eds). *Diseases of Poultry*. Tenth edition. Iowa State University Press., Ames, Iowa. Hal.: 527 – 536.
- Burleson, F.G., Chamber, T.M., dan Wiedbrauk, D.L., 1992. *Virology a Laboratory Manual*. Academic Press Inc., San Diego. Hal.: 45-47 dan 68 – 73.
- Calnek, B.W., Fahey, K. J., dan Bagust, T. J., 1986. In *Vitro Infection Studies with Infectious Laryngotracheitis Virus*. *Avian Dis.* 30: 327 – 335.
- Cover, M. S., 1996. The Early History of Infectious Laryngotracheitis. *Avian Dis.* 40: 494 – 500.
- Fatunmbi, O.O., Reed, W.M., Schwartz, D.L. dan Tripathy, D.N., 1995. Dual Infection of Chicken with Pox and Infectious Laryngotracheitis Confirmed with Specific Pox and Infectious Laryngotracheitis DNA Dot-Blot Hybridization Assay. *Avian Dis.* 39: 925 – 930.
- Fenner, F. J., Gibb, E. P., Murphy, F. A., Rott, R., Studdert, M. J., dan White, D. O., 1993. *Veterinary Virology*. Academic Press, Inc. Hal. : 337-368.
- Guy, J.S., Barnes, H.J., dan Morgan, L., 1990. Virulence of ILT Viruses : Comparison of Modified-Live Vaccine Viruses and North

- Caroline Field Isolates. *Avian Dis.* 34: 106-113.
- Hanson, L.E., 1972. Laryngotracheitis. Dalam Hofstad, M.S., Calnek, B.W., Helmboldt, C.F., Reid, M.W., Yoder Jr., H.W., (eds). *Diseases of Poultry. Sixth Edition. The Iowa State University Press, Ames, Iowa. Hal.: 607 – 618.*
- Hayashi, S., Odagiri, Y., Kotani, T., dan Horiuchi, T., 1985. Pathological Changes of Tracheal Mucosa in Chickens Infected with Infectious Laryngotracheitis Virus. *Avian Dis.* 28: 435-443.
- Jordan, F.T.W., 1990. Infectious Laryngotracheitis. Dalam Jordan, F.T.W. (ed) . *Poultry Diseases. The University Press, Cambridge, Great Britain. Hal.: 154-158.*
- Leong, V.Y., Glisson, J.R., Resurreccion, R.S., dan Cheng, I.H.N., 1994. Infectious Laryngotracheitis Virus in Commercial Hens: A Serological Study Based on Enzyme- Linked Immunosorbent Assay. *Avian Dis.* 38: 304-307.
- Linares, J.A., Bickford, A.A., Cooper, G.L., Charlton, B.R., dan Woolcock, R.R., 1994. An Outbreak of Infectious Laryngotracheitis in California Broilers. *Avian Dis.* 38: 188-192.
- Sander, J.E., dan Thayer, S.G., 1997. Evaluation of ELISA Titers to Infectious Laryngotracheitis. *Avian Dis.* 41: 429-432.
- Senne, D.A., 1989. Virus Propagation in Embrionating Eggs. Dalam Purchase, H.G., Arp, H.L., Domermuth, C.H. dan Pearson, J.E. (eds). *A Laboratory Manual for the Isolation and Identification of Avian Pathogen. Third edition. Kendall/Hunt Publishing Company, Iowa. Hal :176 - 181.*
- Tabbu, C.R., 2000. Penyakit Ayam dan Penanggulangannya. Percetakan Kanisius, Yogyakarta. Hal.: 202 – 212.
- Tripathy, D.N., dan Hanson, L.E., 1989. Laryngotracheitis. Dalam Purchase, H.G., Arp, H.L., Domermuth, C.H. dan Pearson, J.E. (eds). *A Laboratory Manual for the Isolation and Identification of Avian Pathogen. Third edition. Kendall/Hunt Publishing Company, Iowa. Hal : 85-87.*