

Full Paper

IDENTIFIKASI BAKTERI PATOGEN PADA KUDA LAUT (*Hippocampus kuda*) DI BALAI BUDIDAYA LAUT, LAMPUNG

IDENTIFICATION OF PATHOGENIC BACTERIA IN SEA HORSE (*Hippocampus kuda*) AT SEAFARMING DEVELOPMENT CENTRE, LAMPUNG

Yudha Trinoegraha Adiputra^{*)}, Triyanto^{**)}, dan Namastra Probosunu^{**)}

Abstract

Sea horse (*Hippocampus kuda*) is one of the ornamental marine organisms and raw material of traditional medicine. Since 1993, Seafarming Development Centre, Lampung has pioneered a research and culture of sea horse in Indonesia. The serious problem in the culture of sea horse is pathogenic bacteria caused death of juveniles and broodstocks. The objective of this study was to identify pathogenic bacteria isolated from sea horse in Seafarming Development Centre. Koch Postulate test was carried out, and then the pathogenic bacteria were identified by morphological and biochemical tests. Results showed that from a total of 6 bacterial strains isolated from diseased sea horse, 3 strains were pathogenic bacteria to sea horse. These 3 pathogenic bacteria caused identical disease signs with the initial disease signs when the bacteria were isolated. Morphological and biochemical tests suggested that the pathogenic bacteria could be identified to be *Vibrio fluvialis*, *V. alginolyticus* and *V. hollisae*.

Key words: pathogenic bacteria, sea horse, *Vibrio fluvialis*, *V. alginolyticus*, *V. hollisae*

Pengantar

Salah satu jenis ikan hias laut bernilai ekonomi tinggi yaitu kuda laut (*Hippocampus kuda*). Manfaat kuda laut antara lain sebagai ikan hias, bahan baku obat tradisional dan souvenir (Anonim, 1997). Kuda laut kering yang digunakan untuk bahan baku obat tradisional berharga US \$ 1200/kg di Hongkong (Surtida & Ladesma, 1999).

Balai Budidaya Laut Lampung merupakan pionir dalam riset dan pengembangan budidaya kuda laut sejak tahun 1992 dan telah berhasil menghasilkan benih kuda laut pada tahun 1993 (Anindiasuti *et al.*, 2004). Salah satu masalah dalam pembenihan kuda laut adalah infeksi bakteri patogen sebagai penyebab kematian utama pada induk kuda laut yang masih

produktif, sehingga sangat merugikan usaha pembenihan kuda laut. Bakteri patogen tersebut belum diidentifikasi (Minjoyo *et al.*, 1998). Menurut Srivibool & Surapol (1999) beberapa bakteri penyebab penyakit pada kuda laut menyerang hati dan ginjal. Jenis-jenis bakteri tersebut yaitu *Vibrio* sp., *V. alginolyticus*, *V. anguillarum*, *V. fluvialis* dan *V. vulnificus* yang menyebabkan kuda laut mati dengan cepat, serta jenis bakteri lain yaitu *Aeromonas* sp. dan *Streptobacillus* sp.

Bahan dan Metode

Sampel kuda laut sakit diperoleh pada tahap pembesaran atau pemeliharaan induk kuda laut dengan mengamati gejala penyakit. Isolasi bakteri dilakukan dari hati, ginjal dan luka pada medium *Thiosulphate Citrate Bile Sucrose Agar* (TCBS, Difco).

^{*)} Program Studi Budidaya Perairan, Fakultas Pertanian Universitas Lampung, Jl. S. Brodjonegoro, Gedong Menang, Bandar Lampung

^{**)} Jurusan Perikanan Fakultas Pertanian UGM, Jl. Flora Bulaksumur, Yogyakarta Telp./Fax: (0274) 551218

^{*)} Penulis untuk korespondensi, E-mail: yudha_adiputra@yahoo.com.

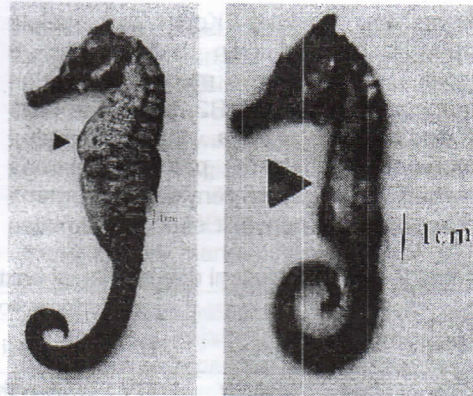
Pengujian Postulat Koch dilakukan dengan penyuntikan 0,1 ml kultur bakteri secara intraperitoneal dengan kepadatan 10^5 – 10^8 sel/ml. Isolat dikultur pada medium *Trypticase Soy Broth* (TSB, Difco) pada suhu 37°C selama 24 jam, dengan penambahan NaCl 2%. Setiap isolate disuntikkan pada 5 ekor kuda laut dengan panjang tubuh 8-12 cm dan diamati selama 15 hari.

Morfologi dan identifikasi bakteri dilakukan berdasarkan *Bergey's Manual of Determinative Bacteriology* (Holt et al., 1994).

Hasil dan Pembahasan

Gejala eksternal yang ditemui pada sampel kuda laut adalah warna putih pada tutup insang sampai perut. Insang berwarna merah atau merah kehitaman, anus membengkak berwarna putih atau kuning, *ulser* pada bagian ekor (Gambar 1), sebagian sirip punggung patah, gerakan lemah, menyendiri, jarang mengambil oksigen, mengguncangkan tubuh secara tiba-tiba, dan tidak ada nafsu makan. Gejala internal yang terjadi adalah usus berwarna kuning dan saling menempel, hati merah pucat atau merah kehitaman, ginjal merah dan rongga pencernaan terdapat cairan kuning dan berbau.

Bersamaan dengan pengambilan sampel dilakukan pengamatan kualitas air (Tabel 1). Menurut Al Qodri (1998), kualitas air pada bak pemeliharaan kuda laut tersebut memenuhi syarat kehidupannya. Hal ini menunjukkan bahwa kualitas air bukan penyebab penyakit, tetapi karena bakteri patogen.



Gambar 1. Gejala eksternal sampel kuda laut: rahang, tutup insang dan perut berwarna putih, anus membengkak berwarna kuning (kiri), *ulser* pada anus, kulit mengelupas dari sirip punggung patah (kanan).

Tabel 1. Kualitas air pada pengambilan sampel kuda laut

Parameter	Pengamatan Baku*	
Suhu air ($^\circ\text{C}$)	27	25-35
Salinitas (ppt)	33	30-33
Oksigen terlarut (ppm)	5,7	>5
Nitrit (NO_2) (ppm)	0,0003	<1
Amonia (NH_3) (ppm)	0,11	<1
pH	8,1	7-8
Alkalinitas (ppm)	115	80-120

*Al Qodri (1998)

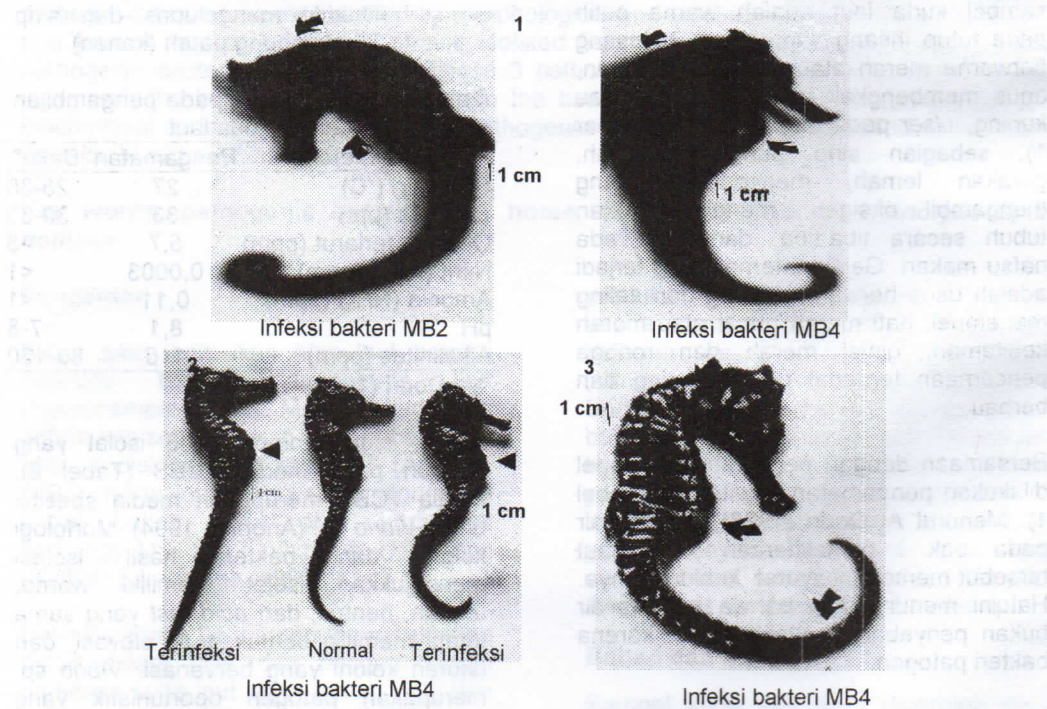
Hasil isolasi diperoleh 6 isolat yang tumbuh pada media TCBS (Tabel 2). Media TCBS merupakan media spesifik untuk *Vibrio* sp. (Anonim, 1994). Morfologi koloni dan bakteri hasil isolasi menunjukkan isolat memiliki warna, ukuran, bentuk, dan *acid fast* yang sama tetapi memiliki bentuk, tepi, elevasi, dan ukuran koloni yang bervariasi. *Vibrio* sp. merupakan patogen oportunistik yang menginfeksi ikan saat ikan stres dan dapat tumbuh optimal pada suhu air 5 – 35°C serta pH 6-9,6 (Holt et al., 1994).

Pengujian Postulat Koch dan gejala penyakit menunjukkan bahwa dari 6 isolat, 3 diantaranya merupakan bakteri patogen yaitu isolat MB2, MB4, dan MB5 (Gambar 2). Ketiga isolat tersebut merupakan bakteri patogen karena menunjukkan gejala penyakit yang sama dengan gejala penyakit saat pengambilan

sampel kuda laut. Sedangkan 3 isolat lainnya (MB1, MB3 dan MB6) tidak menampakkan gejala penyakit pada pengujian Postulat Koch, sehingga dapat dikatakan 3 isolat bakteri tersebut bukan patogen (Tabel 3).

Tabel 2. Morfologi koloni dan morfologi bakteri hasil isolasi dari kuda laut

Isolat bakteri	Asal isolat	Morfologi koloni					Morfologi bakteri		
		Bentuk	Tepi	Elevasi	Warna (TCBS)	Ukuran (cm)	Bentuk	Gram	Acid fast
MB1	Hati	Irregulair	Entire	Convex	Hijau	0,1-0,2	Batang	Negatif	Negatif
MB2	Ginjal	Circular	Entire	Lowconvex	Kuning	0,1-0,2	Batang	Negatif	Negatif
MB3	Luka	Irregulair	Entire	Raised	Kuning	0,2-0,3	Batang	Negatif	Negatif
MB4	Hati	Circular	Undulate	Convex	Kuning	0,3-0,5	Batang	Negatif	Negatif
MB5	Ginjal	Irregulair	Entire	Convex	Kuning	0,1-0,3	Batang	Negatif	Negatif
MB6	Luka	Circular	Entire	Convex	Kuning	0,1-0,2	Batang	Negatif	Negatif



Gambar 2. Gejala eksternal akibat infeksi bakteri isolat MB 2 dan MB4 yaitu 1) perut berwarna kuning dan membesar serta sirip punggung rontok, 2) perut membesar (kiri-kanan) dibandingkan normal (tengah), 3) tutup insang berwarna putih, anus berwarna kuning dan *ulser* pada ekor (kanan).

Gejala penyakit menunjukkan kenampakan yang hampir sama, terutama pada gejala eksternal. Gejala eksternal dan internal yang sama yaitu: bagian kepala atau tutup insang sampai perut berwarna putih, tutup insang berwarna putih atau kuning, perut berwarna kuning atau putih, anus berwarna putih, anus membengkak berwarna kuning atau putih, moncong berwarna putih, insang berwarna merah tua, usus berwarna kuning pekat dan saling menempel, ginjal berwarna merah kehitaman dan hati berwarna merah kehitaman. Beberapa gejala eksternal menjadi lebih jelas pada saat dilakukan pengujian Postulat Koch, tetapi ada gejala eksternal yang memiliki spesivitas tergantung dengan isolat bakteri (Tabel 3).

Gejala eksternal spesifik isolat MB2 adalah sirip punggung rontok dan kulit punggung mengelupas; isolat MB4 bagian sekitar mata berwarna putih, perut membesar berwarna kuning atau putih, *ulser* pada bagian ekor dan gerakan berputar-putar dipermukaan (*whirling*); dan isolat MB5 gerakan berenang dipermukaan terus menerus. Hal ini sesuai dengan pendapat Nash et al. (1992) bahwa setiap jenis bakteri *Vibrio* sp. memiliki gejala penyakit yang sama dan beberapa perbedaan spesifik gejala penyakit seperti pada udang windu (*Penaeus monodon*).

Tabel 3. Hasil pengujian Postulat Koch dan gejala penyakit pada kuda laut

Jenis isolat	Sampel (ekor)	Mortalitas (ekor)	Gejala eksternal	Gejala internal
MB1	5	0	-	-
MB2	5	3	- Tutup insang sampai perut berwarna putih - Anus membengkak berwarna putih - Sirip punggung putih - Perut berwarna putih - Tutup insang berwarna putih - Kulit punggung mengelupas - Bagian kepala sampai perut berwarna putih	- Insang merah kehitaman - Hati merah kehitaman - Usus kuning dan saling menempel - Ginjal berwarna merah atau merah menghitam
MB3	5	0	-	-
MB4	5	4	- Perut berwarna kuning, berwarna putih - Anus membengkak berwarna kuning menonjol atau berwarna putih - Tutup insang, berwarna kuning atau berwarna putih - Moncong berwarna putih - Sekitar mata berwarna putih - Perut kuning membesar - <i>Ulser</i> pada bagian ekor berwarna putih - Perut membesar - Gerakan berputar-putar dipermukaan - Tutup insang sampai perut berwarna putih	- Insang menghitam atau berwarna merah pucat - Hati merah kehitaman - Usus berwarna kuning - Ginjal berwarna merah kehitaman
MB5	5	2	- Tutup insang sampai perut berwarna putih - Bagian tutup insang sampai perut berwarna putih - Anus membengkak berwarna putih - Berenang dipermukaan terus-menerus - Tutup insang berwarna putih - Perut berwarna putih - Moncong berwarna putih	- Insang merah kehitaman - Hati merah kehitaman - Usus berwarna putih kekuningan - Ginjal merah kehitaman
MB6	5	0	-	-
Kontrol	5	0	-	-

Identifikasi bakteri berdasarkan sifat morfologi dan biokimia yang dilakukan terhadap isolat bakteri patogen menunjukkan bahwa bakteri patogen pada kuda laut di Balai Budidaya Laut Lampung adalah *Vibrio fluvialis*, *V. alginolyticus* dan *V. hollisae* (Tabel 4).

Hal ini sesuai dengan pendapat Srivibool & Surapol (1999) bahwa *V. fluvialis* dan *V. alginolyticus* merupakan bakteri patogen yang menyerang kuda laut, sedangkan bakteri *V. hollisae* merupakan salah satu bakteri patogen pada udang windu di Ekuador dan Texas (Lightner *et al.*, 1992).

Tabel 4. Sifat morfologi dan biokimia bakteri patogen pada kuda laut di Balai Budidaya Laut Lampung

Jenis Uji	MB2	<i>V. fluvialis</i> *	MB4	<i>V. alginolyticus</i> *	MB5	<i>V. hollisae</i> *
Morfologi koloni						
a. Bentuk	Circular		Circular		Irregular	
b. Tepi	Entire		Undulate		Entire	
c. Elevasi	Low convex		Convex		Convex	
Morfologi bakteri						
a. Bentuk	Batang pendek	Batang	Batang pendek	Batang	Batang panjang	Batang
b. Gram	-	-	-	-	-	-
c. Acid Fast	-	-	-	-	-	-
Katalase	+	+	+	+	+	+
O/F	F	F	F	F	F	F
Oksidase	+	+	+	+	+	+
Motiliti	-	-	+	+	+	-
Indol	-	-	+	[+]	+	+
Ornithin	-	-	-	-	-	-
Gelatin	+	+	+	-	+	-
MR test	-	+	+	+	-	-
VP test	-	-	-	+	-	-
Gula						
a. Maltosa	-	+	+	+	-	-
b. Sakarosa	-	-	+	-	-	-
c. Manitol	-	+	+	+	-	-
d. Glukosa	-	-	+	+	-	+
e. Xilosa	-	-	-	-	-	-
f. Lactosa	-	-	-	-	-	-
Nitrat	-	+	+	+	+	+
ONPG	+	+	-	-	-	-
A-dehidrolase	-	+	-	-	-	-
L-dekarboxylase	-	-	+	+	-	-
O-dekarboxylase	-	-	-	+	-	-
Novobiocin	+	+	+	+	+	+
Luminescence	-	-	-	-	-	-
Swarming	-	-	+	+	-	-
NaCl tolerance						
a. 0%	+	+	+	-	+	-
b. 3%	+	+	+	+	+	+
c. 8%	+	+	+	+	+	-
Tumbuh di TCBS	Y	Y	Y	Y	Y	Y atau G

Keterangan: *, Holt *et al.* (1994); Y, kuning; G, hijau; F, fermentative; [+], 80% positif.

Vibriosis merupakan penyakit bakterial utama pada budidaya ikan laut seperti kerapu (*Epinephelus* sp.) beronang (*Siganus* sp.), bandeng (*Chanos chanos*) dan kakap putih (*Lates calcarifer*) (Alalide-Tendencia & de la Pena, 2001). *V. alginolyticus* yang menginfeksi kuda laut dengan gejala eksternal perut berwarna kuning atau berwarna putih, anus membengkak berwarna kuning menonjol atau berwarna putih, tutup insang berwarna kuning atau putih, moncong berwarna putih, sekitar mata berwarna putih, perut kuning membesar, *ulser* pada bagian ekor berwarna putih, gerakan berputar-putar (*whirling*) dan tutup insang sampai perut berwarna putih. Gejala internal yang disebabkan *V. alginolyticus* antara lain: insang menghitam atau berwarna merah pucat, hati merah kehitaman, usus berwarna kuning dan ginjal berwarna merah kehitaman. Pendapat serupa dikemukakan Murdjani (2002) bahwa *V. alginolyticus* yang menginfeksi kerapu tikus (*Cromileptes altivelis*) memiliki gejala eksternal yaitu nekrosis, perut kembung, *exophthalmia*, *whirling*, dan kerusakan pada organ pencernaan, insang, kulit, dan ginjal mengalami perubahan warna. Bahkan *whirling* menjadi indikator awal adanya infeksi bakteri ini.

V. fluvialis yang menginfeksi kuda laut menunjukkan gejala sebagai berikut: tutup insang sampai perut berwarna putih, anus membengkak berwarna putih, sirip punggung putih, kulit punggung mengelupas, bagian kepala berwarna putih. Gejala internalnya adalah insang berwarna merah kehitaman, hati merah kehitaman, usus berwarna kuning dan saling menempel, ginjal berwarna merah atau merah menghitam. Gejala eksternal akibat infeksi *V. hollisae* adalah tutup insang sampai perut berwarna putih, anus membengkak berwarna putih, berenang dipermukaan terus menerus, moncong berwarna putih. Gejala internalnya adalah insang merah kehitaman, hati merah kehitaman, usus putih kekuningan dan ginjal merah kehitaman. Alalide-Tendencia & de la Pena (2001) menyatakan bahwa

infeksi *Vibrio* sp. pada ikan laut menunjukkan gejala antara lain ikan kehilangan keseimbangan, perubahan warna pada organ pencernaan, kulit, insang, hati, dan ginjal yang menandakan kerusakan fungsional organ dan mengganggu sistem pencernaan, ekskresi, homeostatis, dan perkembangbiakan ikan.

Kesimpulan

1. Bakteri patogen pada kuda laut yang ditemukan di Balai Budidaya Laut Lampung adalah *V. fluvialis*, *V. alginolyticus*, dan *V. hollisae*.
2. Bakteri patogen tersebut mempunyai gejala eksternal dan internal yang sama yaitu: bagian kepala atau tutup insang sampai perut berwarna putih, perut berwarna kuning atau putih, anus berwarna putih, anus membengkak berwarna kuning atau putih, moncong berwarna putih, insang berwarna merah tua, usus berwarna kuning pekat dan saling menempel, ginjal berwarna merah kehitaman, dan hati berwarna merah kehitaman.
3. Gejala eksternal yang spesifik untuk *V. fluvialis* adalah sirip punggung rontok dan kulit punggung mengelupas, sedangkan gejala spesifik akibat infeksi *V. alginolyticus* adalah bagian sekitar mata berwarna putih, perut membesar berwarna kuning atau putih, *ulser* pada bagian ekor dan gerakan berputar-putar dipermukaan (*whirling*). Gejala spesifik akibat infeksi *V. hollisae* adalah gerakan berenang dipermukaan terus menerus.

Daftar Pustaka

- Alalide-Tendencia, E.V. and L.D. de la Pena. 2001. Bacterial diseases. *In*: Health management in aquaculture. G.D. Lio-Pio, C.R. Lavilla, and E.R. Cruz-Lacierda. (Eds.). Southeast Asian Fisheries Development Center. Philippines: 25-41.
- Al Qodri, A.H. 1998. Breeding standard of seahorse in Indonesia. International workshop on the management and

- culture of marine species used in traditional medicine. Philippines. 4 p.
- Anindiastuti, M. Thariq, dan A.H. Al Qodri. 2004. Teknologi pembenihan kuda laut (*Hippocampus kuda*) di Balai Budidaya Laut. Prosiding Seminar Hasil Penelitian Pertanian, Perikanan dan Kelautan Dies Natalis Fakultas Pertanian UGM ke-58. A. Isnansetyo, I.Y.B. Lelono, E. Setyobudi, Suryanti, R.H. Murti, Subedjo, N.W. Yuwono, dan B.H. Purwanto. (Eds.). Fakultas Pertanian UGM. Yogyakarta: 178-182.
- Anonim. 1997. Simbol Pertamina yang diburu sebagai obat dan souvenir antik terancam punah. Buletin Warta Mina 10(85): 23-24.
- Anonim. 1994. Determinasi bakteri patogen penyebab penyakit ikan. Jurusan Perikanan Fakultas Pertanian UGM. Yogyakarta. 122 p.
- Holt, J.G., N.R. Krieg, P.H.A. Sneath, J.T. Staley, and S.T. Williams. 1994. Bergey's manual of determinative bacteriology 9th Edition. A Waverly Company Williams and Wilkins. Baltimore. 787 p.
- Lightner, D.V., T.A. Bell, R.M. Redman, L.L. Mohny, J.M. Natividad, A. Rukyani, and A. Poernomo. 1992. A review of some major disease of economic significance in penaeid prawn/shrimp of the America and Indopasific. In: Disease in Asia aquaculture. I.M. Shariff, R.P. Subasinghe, and J.R. Arthur (Eds.). Fish Health Section. Asian Fisheries Society. Manila: 57-80.
- Minjoyo, H., Kurniastuty, dan A.H. Al Qodri. 1998. Hama dan penyakit. In: Pembenihan kuda laut (*Hippocampus spp.*). Balai Budidaya Laut. Lampung: 57-62.
- Murdjani, M. 2002. Identifikasi dan patologi bakteri *Vibrio alginolyticus* pada ikan kerapu tikus (*Cromileptes altivelis*). Ringkasan Disertasi, Program Pascasarjana Universitas Brawijaya. Malang. 48 p.
- Nash, G., C. Nithimathachoke, C. Tungmandi, A. Arkarjamorn, P. Prathanpipat, and P. Ruamthaveesub. 1992. Vibriosis and its control in pond reared *Penaeus monodon* in Thailand. In: Disease in Asia aquaculture. I.M. Shariff, R.P. Subasinghe, and J.R. Arthur (Eds.). Fish Health Section. Asian Fisheries Society. Manila: 143-155.
- Srivibool, R. and C. Surapol. 1999. Study of seahorse (*Hippocampus kuda*) disease in laboratory. Institute of Marine Science. Bangsaen Burapha University. Chonburi. Thailand.
- Surtida, A.P. and E.T. Ladesma. 1999. Behold a pale seahorse. SEAFDEC Asian Aquaculture. 21(4): 37-38.