

## Peranan Puskesmas Dalam Menghadapi Keratitis Ulcerosa

Oleh: A. Soemarsono

Bagian Ilmu Penyakit Mata Fakultas Kedokteran Universitas Gadjah Mada, Yogyakarta

---

### ABSTRACT

Soemarsono — *The role of the health center in the management of keratitis ulcerosa*

Keratitis ulcerosa is a common disease in Yogyakarta and surrounding. This disease will cause blindness without good and right management. Usually it is encountered in rural areas caused by mud or pin, some materials in the field, for example wood or leaf and other corpora aliena.

When complication occurs, perforation happens, resulting in total blindness.

The treatment is easy when administered immediately. Sometimes there are difficult cases of keratitis ulcerosa which are resistant to treatment and need referral to the eye hospital after simple treatment is found to be unsuccessful in one week.

From data presented the simple treatment is successful enough.

*Key Words:* keratitis ulcerosa — health center — blindness — hypopyon — *Aureomonas hydrophila*

---

### PENDAHULUAN

Kebutaan oleh karena keratitis diketahui cukup banyak dijumpai di Daerah Istimewa Yogyakarta dan sekitarnya. Terutama di daerah rural di mana banyak petani menggarap sawah secara tradisional. Banyak di antara mereka kemasukan lumpur sawah dalam matanya waktu mencangkul atau mengerjakan sawah atau ladang. Di antara mereka juga ada yang mendapat kecelakaan akibat tusukan daun padi atau benda-benda lain di sawah (Berens, 1946), juga kemasukan beberapa serangga atau serbuk bunga, bahkan bulu ulat yang berada di sawah atau ladang (Perera, 1957). Hal-hal di atas biasa sekali dide-ngar dari penderita di daerah pedesaan.

Dari lumpur sawah yang masuk mata, secara klasik diketahui bahwa ikut pula beberapa jenis virus yang dapat menimbulkan keratitis nummularis, keratitis punctata, keratitis dendritica dan sebagainya (Adler, 1962; Perera, 1957). Dari tusukan daun padi sering ikut terbawa masuk pada luka bacil pneumococci yang dapat menimbulkan peradangan hebat pada luka tusukan, sehingga menimbulkan pustulasi yang tidak jarang berakhir dengan phthisis bulbi dengan kebutaan total (Perera, 1957).

Di samping hal-hal tersebut perlu mendapat pengobatan yang benar dan cepat, juga biaya harus semurah-murahnya; tidak perlu oleh dokter ahli mata

yang bertempat tinggal di kota, tetapi dapat dilakukan oleh dokter PUSKESMAS setempat, bahkan kalau perlu oleh tenaga paramedisnya yang terdidik dan terlatih, serta benar-benar tahu penyakit tersebut.

Yang terpenting adalah penyuluhan kepada para petani tentang penyakit tersebut, dapat langsung atau melalui lurah, camat setempat, untuk terutama melakukan pencegahannya. Bahwa ulcus cornea yang dibiarkan akan dengan cepat melebar dan mendalam, kemudian mengalami perforasi, humor aquosus keluar, iris prolaps. Pada keadaan ini bila sembuhpun akan menimbulkan cacat dan penurunan visus yang cukup berat (Adler, 1962; Perera, 1957).

Dengan demikian pengobatan yang cepat dan tepat oleh balai pengobatan yang terdekat sangat bermanfaat.

## MATERI DAN METODE

Data dari penderita keratitis ulcerosa seperti tersebut di atas diambil dari status penderita yang datang di Balai Pengobatan Mata Rumah Sakit Universitas Gadjah Mada, Yogyakarta. Ke Balai Pengobatan ini datang penderita yang berasal dari Yogyakarta dan sekitarnya.

Pengobatan dan pemeriksaan dilakukan oleh dokter ahli mata, asisten dan tenaga paramedis yang mendapat pengawasan dokter ahli; di sini ditekankan tenaga paramedis yang mendapat pengawasan, oleh karena sebenarnya banyak penyakit ini ditangani oleh tenaga paramedis dengan hasil yang cukup.

Pemeriksaan umumnya dilakukan dengan alat yang cukup sederhana, kadang-kadang cukup dengan lampu senter dengan tetesan fluorescein untuk melihat ada tidaknya ulcus.

Anamnesa dilakukan dengan cermat tentang sebab-sebab dan mekanisme terjadinya, lama keluhan, dan pengobatan yang diberikan.

Umumnya penderita hanya mendapatkan pengobatan antibiotica lokal berupa salep mata dan ditambah pengobatan antibiotica general atau preparat sulfa, mata yang sakit ditutup dengan *gaas*-plester untuk memberikan istirahat pada mata yang mendapat ulcus tersebut. Penderita disuruh datang tiap hari untuk diobati dan diganti bebat sampai ulcus menutup.

## HASIL

Diambil penderita yang datang di Balai Pengobatan Mata Rumah Sakit Universitas Gadjah Mada selama satu tahun (1978), dan dijumpai 9381 penderita. Dari jumlah tersebut 123 orang menderita keratitis ulcerosa.

Penderita-penderita ini dianamnesa terhadap lama keluhan; yang paling pendek adalah 2 hari, sedangkan paling lama 60 hari, dengan rata-rata keluhan 10,17 hari.

Umur penderita paling muda 1 tahun, sedangkan paling tua 80 tahun.

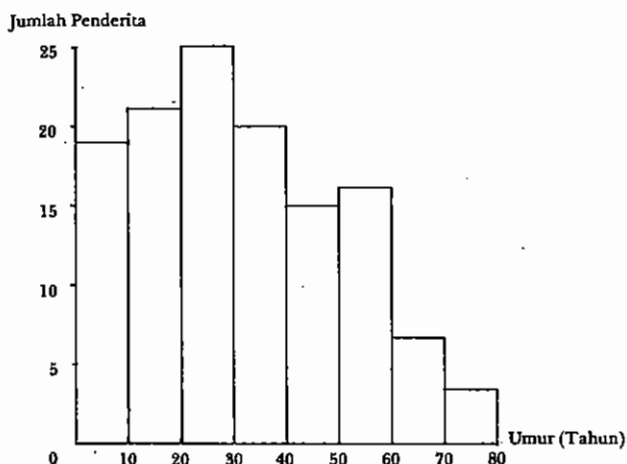


Diagram 1. — Jumlah penderita keratitis ulcerosa dalam kelompok umur.

Setelah dilakukan pengobatan dengan salep mata, tiap hari datang dan diganti bebat (biasanya dipakai salep mata tetracyclin atau Kemicetin). Di antara 125 penderita yang rajin datang sampai sembuh terdapat 66 penderita. Kesembuhan terjadi paling lambat 15 hari; setelah dihitung rata-rata, lama kesembuhan 4,75 hari.

Penderita yang tidak datang lagi dapat:

- pindah ke dokter atau poliklinik lain
- sembuh
- tidak mau berobat
- komplikasi dan dirawat di rumah sakit.

Dari rata-rata keluhan 10,17 hari dan rata-rata kesembuhan 4,75 hari dapat disimpulkan bahwa pengobatan sederhana dapat memberikan pertolongan cukup bermakna;  $t\text{-test} = 10,036$ ,  $d. f. 1. = 125$  dan  $d. f. 2 = 66$ ;  $p < 0,01$ , berbeda sangat bermakna.

## DISKUSI

Dari 125 penderita 70% berasal dari daerah pedesaan, 66 penderita datang secara rajin sampai sembuh; dengan demikian jelas manfaat pemeriksaan dan pengobatan sederhana. Dianjurkan pengobatan tersebut dilakukan di PUSKESMAS selama 7 hari; bila pada waktu tersebut tidak menampakkan tanda-tanda kesembuhan, baru dibawa ke dokter ahli ataupun ke rumah sakit mata untuk mencegah komplikasi; biasanya ini merupakan keratitis ulcerosa yang sukar.

Sering dijumpai pula keratitis ulcerosa yang disebabkan oleh jenis bakteri yang jarang, misalnya *Aureomonas hydrophila* (Foster, 1978), yang sering masuk bersama-sama trauma. Di samping itu juga beberapa bakteri yang menimbulkan inflamasi cepat dan berat yang menimbulkan abscess dan hypopyon (Berens, 1946). Pada keadaan-keadaan ini lebih baik bukan dokter PUSKESMAS yang menanganinya.

Freedenwald (1952) membedakan keratitis epithelialis yang terjadi pada lapisan paling luar; keratitis parenchymatosa superfisial yang lokalisasinya di bawah membran Bowman ini jarang menimbulkan ulcus keratitis parenchymatosa dalam.

Kadang-kadang pada keratitis kronis timbul vaskularisasi cornea; ini sering sukar hilangnya bila iritasi masih ada; Herkind (1978) pernah membuktikan bahwa vaskularisasi cornea terjadi karena iritasi dengan penyuntikan alloxan.

## KESIMPULAN

Keratitis ulcerosa merupakan penyakit mata yang sering dijumpai, cukup berbahaya bagi terjadinya kebutaan. Pengobatannya harus cepat dan tepat untuk mencegah komplikasi, di samping dengan biaya yang semurah-murahnya mengingat penderitanya kebanyakan dari golongan tidak mampu. Bila pengobatan sederhana tidak segera terlihat hasilnya, dianjurkan segera dibawa ke rumah sakit mata.

## KEPUSTAKAAN

- Adler, F. H. 1962 *Textbook of Ophthalmology*. W. B. Saunders, Philadelphia.
- Berens, C., & Zuckerman, J. 1946 *Diagnostic Examination of the Eye*. J. B. Lippincott Co., Philadelphia.
- Donshik, P. C., Collin, Barry H., Foster, C. Stephen., Cavanagh, H. Dwight., & Bornchoff, S. Arthur 1978 Conjunctival resection treatment and ultrastructural histopathology of superior limbic keratoconjunctivitis. *Am. J. Ophth.* 85:101-110.
- Feaster, F. T., Nisbet, Michael H., & Barber, J. 1978 *Aeromonas hydrophila* corneal ulcer. *Am. J. Ophth.* 85:114-7.
- Freedenwald, J. S., Wilder, H. C., Maumenee, A. E., Saunders, T. E., Keyes, J. E. L., Hogan, M. J., & Owends, E. U. 1952 *Ophthalmic Pathology: An Atlas and Textbook*. W. B. Saunders Co., Philadelphia.
- Henkind, P. 1978 Ocular neovascularization. *Am. J. Ophth.* 85:287-501.
- Perera, C. A. 1957 *May's Manual of the Diseases of the Eye*. The Williams & Wilkins Co., Baltimore.
-