

Diagnosis Histopatologis Lymphoma Non-Hodgkin Disesuaikan Dengan Pengelolaan Penderita¹⁾

Oleh: Soeripto

Laboratorium Patologi Anatomik Fakultas Kedokteran Universitas Gadjah Mada, Yogyakarta

ABSTRACT

Soeripto – *The histopathological diagnosis of non-Hodgkin lymphoma as to be confirmed with the management of the patient*

Rappaport non-Hodgkin lymphoma classification is well known, by pathologists and clinicians. This classification is based on the morphology of tumor cells. Lukes and Collins classification, and also Lennert classification are new non-Hodgkin lymphoma classifications. These classifications are based on morphology, basic function of tumor cells, and the clinical application. However, there are some differences between Rappaport classification, Lukes and Collins classification and Lennert classification. To compromise the differences of the classifications, there is a working classification of non-Hodgkin lymphoma which is used for clinical diagnosis.

It is important to discuss the non-Hodgkin lymphoma classifications because each classification has its own basis. The basic classification of non-Hodgkin lymphoma is useful for the specialists based on their specialties; Lennert classification, and Lukes and Collins classification are the applicable classifications of non-Hodgkin lymphoma for pathologists and clinicians, while Rappaport classification is more useful for pathologists.

Key Words: non-Hodgkin lymphoma – histopathological diagnosis of lymphoma – basic function of tumor cells – leucaemia – Sezary's syndrome

PENGANTAR

Klasifikasi lymphoma non-Hodgkin (LNH) menurut Rappaport (1966) dikenal di mana-mana untuk diagnosis. Klasifikasi ini mudah dipahami baik oleh ahli klinik maupun ahli patologi, biarpun dijumpai juga kelemahan-kelemahannya. Lukes dan Collins serta Lennert (Lennert *et al.*, 1978) membuat klasifikasi LNH berdasarkan prinsip yang sama. Prinsip tersebut menyangkut fungsi dasar, kepentingan klinik, dan morfologi sel tumor. Dengan alasan tersebut maka klasifikasi Lennert serta Lukes dan Collins dipandang lebih berguna bagi para klinisi. Biarpun demikian, antara klasifikasi Lukes dan Collins di satu pihak dengan Lennert di pihak lain masih dijumpai sedikit perbedaan. Untuk mengatasi perbedaan pendapat baik antara Lennert, Lukes dan Collins, Rappaport, serta

1) Karya ilmiah ini dibacakan pada Pertemuan Ilmiah Onkologi Bulanan di Rumah Sakit Dr. Sardjito pada tanggal 30 November 1988.

ahli lain dibuat suatu klasifikasi kompromi LNH yang dinamakan *working formulation*.

Kertas kerja ini akan membicarakan tentang klasifikasi lymphoma non-Hodgkin dari sudut patologis anatomis disesuaikan dengan kepentingan klinis, berdasarkan perkembangan ilmu kedokteran.

PEMBAHASAN

Antara gambaran patologis anatomis dan perjalanan klinis tumor ganas tertentu terdapat hubungan erat. Hubungan ini dapat dipakai sebagai dasar penentuan kemungkinan pengobatan atau dan prognosis. Suatu usaha penting yang perlu dicatat dalam hal ini adalah klasifikasi Limfoma Non-Hodgkin oleh Rappaport (1966). Klasifikasi Rappaport terutama berdasarkan atas kriteria morfologis, yaitu derajat diferensiasi sel, ada atau tidak adanya bentuk folikular atau nodular, dan tipe selnya. Yang dimaksud dengan tipe sel adalah:

1. Limfositik: sel kecil dengan sedikit sitoplasma, analog dengan limfosit.
2. Histiositik: sel besar, sitoplasma cukup, analog dengan histiosit.

Secara skematis klasifikasi LNH menurut Rappaport (1966) dapat dilihat pada DAFTAR 1.

DAFTAR 1.- Klasifikasi LNH menurut Rappaport (1966)

	Sel Kecil	Sel Besar	Folikular	Difus	Diferensiasi	
					Baik	Jelek
Limfositik	+		+	+	+	
Histiositik		+	+	+	+	
Campuran	+	+	+	+		+
Tak terdiferensiasi	+			+		+

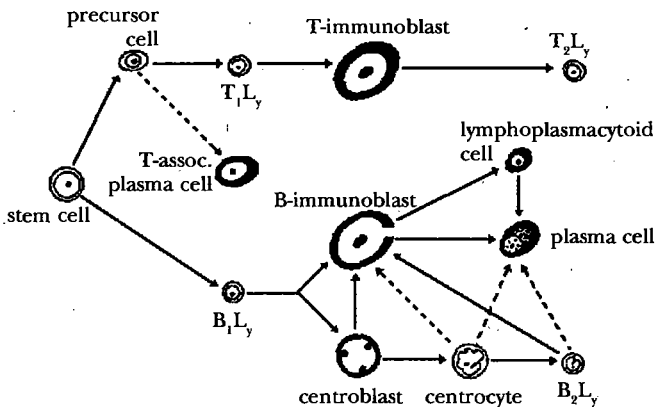
Klasifikasi tersebut secara klinis mudah digunakan dan secara morfologis mudah dimengerti. Yang menjadi keberatan adalah bahwa hubungan sifat fungsional sel tidak jelas. Di samping itu tatanama yang dipergunakan masih kurang tepat, misalnya istilah histiosit menjadi kurang tepat karena sel ini sebenarnya merupakan transformasi limfosit.

Berdasarkan klasifikasi Rappaport, van Unnik (1973) membuat modifikasi dan kemudian dipergunakan untuk menganalisis hubungan klinis histologis LNH (Turnhout, 1975). Klasifikasi tersebut dapat dilihat pada DAFTAR 2.

DAFTAR 2.- Klasifikasi LNH menurut Van Unnik dibandingkan dengan klasifikasi Rappaport

Rappaport (1966)	v. Unnik (1973)
Limfositik diferensiasi baik	LCS = Lymphocytosarcoma
Limfositik diferensiasi jelek	LBS = Lymphoblastosarcoma
Histiositik	HCS = Histiocytosarcoma
Tak terdiferensiasi	HBS = Histioblastosarcoma
Difus	Difus
Nodular/Folikular	Folikular
<i>Follicular mixed</i>	<i>Follicular mixed</i>
<i>Diffuse mixed</i>	→ <i>Corresponding lymphocytic type</i>

Klasifikasi LNH oleh Lukes & Collins dan Lennert (Lennert *et al.*, 1978) merupakan klasifikasi yang lebih baru. Klasifikasi ini didasarkan pada fungsi sel secara imunologis. Pada keadaan tersebut didapat perubahan morfologik bentuk limfosit yang mengalami transformasi, baik limfosit-T maupun limfosit-B. Dengan menggunakan klasifikasi Lennert dapat diketahui bahwa LNH merupakan tumor ekivalen dengan reaksi imunologis pada keadaan normal. Limfosit yang mengalami transformasi dapat berhenti di beberapa tingkatan. Jika pada keadaan tersebut proliferasi sel tak dapat direm, terjadilah proses keganasan. Keterangan tersebut akan lebih jelas dan mudah dimengerti dengan melihat skema Lennert (Lennert *et al.*, 1978) sebagai berikut:



GAMBAR 1.- Skema transformasi limfosit normal menurut Lennert *et al.* (1978).

Follicle center cells (FCC) adalah *centroblast* dan *centrocyte*. Sel ini oleh Lukes dinamakan *large non-cleaved cell* (sel besar tak berlekuk) dan *cleaved cell* (sel besar berlekuk). Di samping itu Lukes menempatkan *centrocyte* di depan *centroblast* pada skema. Menurut asalnya Lukes membagi limfosit menjadi jenis: T, B, dan U (*Null/Undefined cell*). Semua LNH folikular berasal dari FCC. Adanya bentuk folikular menunjukkan kecenderungan suatu diferensiasi. LNH folikular mempunyai prognosis lebih baik. Jenis ini pada prinsipnya tidak didapat pada anak-anak. Pembagian folikular dan difus penting sekali buat klinisi seperti terbukti pada DAFTAR 3.

DAFTAR 3.- Perbedaan LNH folikular dan difus

	Folikular (Nodular)	Difus
Frekuensi	50%	50%
Jenis kelamin	wanita > pria	pria > wanita
Tanda-tanda klinis	jarang	sering
Lokasi	mediastinum, sumsum tulang, hati, limpa, kelenjar limfe mesenterium	mediastinum, Waldeyer, ektranodal
Prognosis	<i>survival</i> 5 tahun 50%	<i>survival</i> 1 tahun 50% (kecuali CLL)

Keterangan CLL: *Chronic Lymphocytic Leukemia*

Non-cleaved cell sangat mungkin sel dalam fase mitosis. Jika pada LNH didapat lebih 10% sel tipe blastus (muda) berarti terjadi transformasi blastus, dan jenis sel ini mempunyai pertumbuhan cepat. Jika dalam sediaan blastus jumlahnya lebih dari 25%, jenis ini dianggap jenis LNH tipe blastus. *Cleaved cell* atau *centrocyte* sangat mungkin sel yang tidak mengalami mitosis. Sel ini hanya menunjukkan sedikit kohesi; LNH jenis ini mempunyai kecenderungan menjadi diseminasi leukemis. Pada klasifikasi Lukes dan Collins seperti terlihat pada DAFTAR 4, LNH belum dibedakan menurut derajat keganasannya. Klasifikasi LNH menurut Lennert pada DAFTAR 5 dibagi menurut derajat keganasan, yaitu rendah, sedang, dan tinggi.

DAFTAR 4.- Klasifikasi LNH menurut Lukes dan Collins

Undefined
B cell small lymphocyte (CLL)
B cell plasmacytoid lymphocyte
B cell follicle centre cell tumors (follicular, and diffuse, diffuse sclerosis)
B cell small cleaved
B cell small and large cleaved
B cell small noncleaved (Burkitt's)
B cell large noncleaved
B cell immunoblastic, B-type
T cell mycosis fungoides, Sezary's syndrome
T cell convoluted lymphocyte
T cell immunoblastic, T-type
Histiocytic
Unclassified

DAFTAR 5.- Klasifikasi LNH menurut Lennert (1978)

Derajat keganasan rendah:

- m. 1. lymphocytik: B-CLL, T-CLL, *hairy-cell leukemia*, *mycosis fungoides*, *syndroma Sezary's*, *T-zone lymphoma*
- m. 1. lymphoplasmacytik/cytoid
- m. 1. plasmacytik (*plasmacytoma*) di luar sumsum tulang
- m. 1. centrocytik

Derajat keganasan sedang:

- m. 1. centroblastik/centrocytik
folikular, folikular dan difus, difus

Derajat keganasan tinggi:

- m. 1. centroblastik
- m. 1. lymphoblastik: B-lymphoblastik, tipe Burkitt dan lain-lain, T-lymphoblastik, *condulated-cell type* dan lain-lain yang tak terklasifikasi
- m. 1. immunoblastik (B or T)

Keterangan: m. 1. = *malignant lymphoma*.

Pada klasifikasi Lennert masih juga dijumpai kelemahan. Kelemahan tersebut antara lain adalah batas antara derajat keganasan rendah dan tinggi kurang jelas. Misalnya *centroblastic* termasuk kelompok derajat keganasan tinggi. Pada jenis *centroblastic* didapat juga jenis *centrocytic*, sehingga penentuan *centroblastic* atau *centroblastic-centrocytic* kadang-kadang menjadi sukar. Apalagi kriteria adanya sel blastus lebih dari 25% untuk jenis *centroblastic* kadang-kadang sangat subyektif. Walaupun demikian, klasifikasi ini mempunyai sumbangan besar karena klinisi langsung mengetahui prognosis penderita.

Para klinisi umumnya mengetahui pasti klasifikasi Rappaport (1966), tetapi mungkin ada yang belum mengenal klasifikasi Lukes & Collins serta Lennert (Lennert *et al.*, 1978). Untuk memudahkan para klinisi, kesimpulan jawaban patologi anatomik sebaiknya dibuat menurut ketiga klasifikasi tersebut, yaitu Rappaport, Lukes & Collins serta Lennert. Dengan demikian para klinisi tidak mengalami kesulitan. Kesimpulan jawaban patologi anatomik ini dapat dilihat pada DAFTAR 6. Cara ini telah dilakukan di Nationale Kanker Instituut, Antoni van Leeuwenhoekhuis (AvL), Amsterdam. Untuk maksud tersebut sediaan makroskopis yang dikirim hendaknya merupakan limfonodi utuh yang tidak difiksasi. Sediaan ini segera dikirim ke laboratorium patologi anatomik sesudah operasi atau biopsi dilakukan. Di Laboratorium Patologi Anatomik sediaan tersebut dibagi menjadi 3 bagian:

1. satu bagian untuk *imprint*, yaitu pemeriksaan sitologi, dan pengecatan rutin,
2. satu bagian untuk pemeriksaan histokimia imunologis dan pemeriksaan imunologis lain,
3. satu bagian untuk pemeriksaan dengan mikroskop elektron.

Teknik ini telah dilakukan oleh van Heerde (1984), sedang penelitian imunologis telah dilakukan oleh Splinter (1977). Sejak 1979 cara membuat kesimpulan seperti tersebut di atas dicoba digunakan di Laboratorium Patologi Anatomik Fakultas Kedokteran UGM. Dalam prakteknya cara pembuatan kesimpulan tersebut belum dapat dilakukan sepenuhnya untuk semua jenis LNH. Kesulitan kadang-kadang dijumpai karena sediaan kurang baik, sehingga sukar diperiksa, di samping staf belum terbiasa dengan cara diagnosis seperti tersebut. Kesulitan lain, yaitu dalam hal menentukan derajat keganasan LNH tipe-tipe tertentu. Sebagai contoh LNH *centroblastic-centrocytic* difus, menurut klasifikasi Lennert termasuk derajat keganasan sedang, tetapi karena tumor tersusun difus, maka derajat keganasan akan lebih tinggi. Hal ini diberitahukan juga dalam jawaban patologi. Contoh lain adalah LNH folikular, *centroblastic*. Jenis *centroblastic* termasuk derajat keganasan tinggi, tetapi adanya bentuk folikular memberikan prognosis lebih baik, berarti mempunyai derajat keganasan yang kurang tinggi, dengan demikian jenis ini termasuk LNH derajat keganasan antara tinggi dan rendah. Sebagai contoh, kesimpulan jawaban patologi anatomi sebagai tersebut di bawah dikirim kepada klinikus yang merawat penderita.

Kesimpulan: LNH, folikular
 Rappaport : Histiositik
 Lukes : Sel besar tak berlekuk (*Large non-cleaved cell*)
 Lennert : *Centroblastic*

(Adanya bentuk folikular memperendah derajat keganasan).

DAFTAR 6.- Klasifikasi LNH menurut Rappaport (1966), Lukes & Collins serta Lennert (Lennert *et al.*, 1978)

Lukes & Collins	Lennert <i>et al.</i> (1978)	Rappaport (1966)
Low-Grade Malignancy		
<i>B-cell: small lymphocytic (CLL)</i>	<i>lymphocytic</i>	<i>lymphocytic well differentiated, diffuse</i>
<i>T-cell: Sezary's syndrome & mycosis fungoides</i>		
<i>B-cell: plasma cytoid lymphocyte</i>	<i>lymphoplasmacytoid (immunocytic)</i>	<i>lymphocytic with dysproteinemia</i>
<i>B-cell: small cleaved FCC</i>	<i>centrocytic</i>	<i>lymphocytic, poorly & well differentiated</i>
Intermediate-Grade Malignancy		
<i>Large cleaved FCC: follicular, follicular & diffuse, with/without sclerosis</i>	<i>centroblastic/centrocytic: follicular, follicular & diffuse with/without sclerosis</i>	<i>nodular, diffuse</i>
High-Grade Malignancy		
<i>B-cell: large non-cleaved FCC small non-cleaved FCC Burkitt type</i>	<i>centroblastic lymphoblastic Burkitt type</i>	<i>histiocytic undifferentiated: nodular, diffuse</i>
<i>T-cell: convulated lymphocyte:</i>	<i>convulated cell type</i>	
<i>U-cell: unclassifiable</i>	<i>others</i>	
<i>B-cell: immunoblastosarcoma</i>	<i>immunoblastic</i>	<i>histiocytic poorly differentiated, diffuse</i>
<i>T-cell: immunoblastosarcoma</i>		

Diagnosis tersebut dibuat hanya berdasarkan pemeriksaan mikroskopis dengan pengecatan hematoxyline-eosin menggunakan mikroskop cahaya, bila perlu dengan pengecatan Periodic Acid Schiff (PAS) dan Gomori.

Kemungkinan kekeliruan dapat terjadi lebih-lebih jika sediaan kurang baik. Diagnosis LNH seyogyanya didukung oleh cara pemeriksaan lain misalnya pemeriksaan imunologis dan mikroskop elektron. Hal ini belum mungkin dilakukan di Yogyakarta. Namun diagnosis dengan mikroskop cahaya secara rutin dan menggunakan ketiga klasifikasi tersebut diharapkan dapat dimanfaatkan para klinisi dalam mengelola LNH untuk menentukan prognosis serta terapinya. Di samping diagnosis patologis anatomis rutin, para klinisi masih mempunyai klasifikasi penyakit tersebut menurut stadium klinis, yaitu klasifikasi menurut Ann Arbor (*cit.* van Unnik, 1973) seperti terlihat pada DAFTAR 7. Klasifikasi klinis ini dipakai sebagai dasar penentuan stadium klinis dan pengobatan, sedang klasifikasi patologis anatomis dipakai sebagai dasar penentu prognosis dan pengobatan.

Klasifikasi LNH menurut Rappaport, Lukes & Collins, serta Lennert ternyata masih belum sempurna. Untuk tiap-tiap klasifikasi di sana-sini terdapat kelemahan dan keunggulan. Pada tahun 1980 oleh ahli-ahli LNH dari Eropa dan Amerika Serikat dibuat kesepakatan untuk klasifikasi LNH berdasar pendapat Lennert, Dorfman, Bennet, Lukes & Collins yang dinamakan *working formulation* seperti terlihat pada DAFTAR 8. Klasifikasi ini bukan sebagai pengganti klasifikasi yang lain, tetapi lebih merupakan kompromi. Pada DAFTAR 8 klasifikasi *working*

DAFTAR 7.- Klasifikasi LNH menurut Ann Arbor

-
- STAGE I Involvement of a single lymphnode region (I) or a single extralymphatic organ or site (I_E)
- STAGE II Involvement of 2 or more lymphnode regions on the same side of the diaphragm (II) or localized involvement of an extralymphatic organ site (II_E)
- STAGE III Involvement of lymphnode regions on both sides of the diaphragm (III) or localized involvement of an extralymphatic organ or site (III_E) or spleen (III_S) or both (III_{SE})
- STAGE IV Diffuse or disseminated involvement of 1 or more extralymphatic organs with or without associated lymphnode involvement.

The organ(s) involved should be identified by as symbol:

A = Asymptomatic

B = Fever, sweats, weight loss > 10% of body weight

Dikutip dari De Vita & Hellman (1982).

DAFTAR 8.- Klasifikasi *working formulation* LNH dibandingkan dengan klasifikasi Rappaport

<i>Working Formulation</i>	<i>Rappaport Terminology</i>
<i>Low Grade</i>	
A. Malignant lymphocytic, small lymphocytic, consistent with chronic lymphocytic leukemia, plasmacytoid	Diffuse, well differentiated lymphocytic
B. Malignant lymphoma, follicular predominantly small cleaved and large cell, diffuse areas, sclerosis	Nodular, poorly differentiated lymphocytic
<i>Intermediate Grade</i>	
D. Malignant lymphoma, follicular predominantly large cell, diffuse areas, sclerosis	Nodular histiocytic
E. Malignant lymphoma, diffuse small cleaved cell	Diffuse poorly differentiated lymphocytic
F. Malignant lymphoma, diffuse mixed, small and large cell sclerosis, epitheloid cell component	Diffuse mixed lymphocytic-histiocytic
G. Malignant lymphoma, diffuse large cell, cleaved cell, non-cleaved cell, sclerosis	Diffuse histiocytic
<i>High Grade</i>	
H. Malignant lymphoma, large cell, immunoblastic, plasmacytoid, clear cell, polymorphous, epitheloid cell component	Diffuse histiocytic
I. Malignant lymphoma, lymphoblastic, convuluted cell, non-convuluted cell	Diffuse lymphoblastic
J. Malignant lymphoma, small non-cleaved cell, Burkitt's, follicular areas	Diffuse undifferentiated

Dikutip dari De Vita & Hellman (1982).

formulation sekaligus dibandingkan dengan klasifikasi Rappaport (de Vita & Hellman, 1982). Dibandingkan dengan klasifikasi Lennert, klasifikasi *working formulation* secara klinis memang lebih praktis. Klasifikasi *working formulation* dianjurkan untuk digunakan dalam klinik, karena dasar yang digunakan untuk membuat klasifikasi tersebut yang paling menonjol adalah data klinis. Dilihat dari bidang imunologi klasifikasi *working formulation* tidak memberikan informasi tentang dasar immunologis seperti klasifikasi Lennert atau Lukes & Collins. Dapat diakui bahwa klasifikasi Lukes & Collins dapat dijabarkan dan dibandingkan dengan klasifikasi Lennert. Klasifikasi Rappaport maupun *working formulation*

dapat dijabarkan dengan klasifikasi Lennert, Lukes & Collins, tetapi sulit untuk dibandingkan secara mendasar; biarpun demikian, upaya untuk membandingkan klasifikasi tersebut merupakan upaya untuk mempermudah ahli patologi maupun para klinisi. Dalam upaya membandingkan klasifikasi LNH selalu disebutkan klasifikasi Rappaport sebagai pengertian dasar pengenalan.

KESIMPULAN DAN SARAN

Klasifikasi Rappaport merupakan klasifikasi dasar untuk mengenal LNH. Ahli patologi dan klinisi seharusnya memahami klasifikasi tersebut. Dalam mengikuti perkembangan studi LNH, kepada ahli patologi dianjurkan paling tidak mengerti klasifikasi Lukes dan Collins serta Lennert (Lennert *et al.*, 1978). Mengikuti klasifikasi *working formulation* ternyata tidak sulit jika telah memahami klasifikasi Rappaport, Lukes & Collins, serta Lennert.

Jika ahli patologi dalam memberi jawaban diagnosis LNH memakai klasifikasi *working formulation*, maka kepadanya diharuskan memberi juga pembandingan klasifikasi Rappaport, Lukes & Collins, serta Lennert. Jika ahli patologi ingin menggunakan klasifikasi Lennert (Lennert *et al.*, 1978), seharusnya juga mencantumkan klasifikasi Rappaport serta Lukes & Collins atau sebaliknya.

Di Yogyakarta sementara ini sering digunakan klasifikasi Lennert dengan pembandingan Lukes dan Collins (Lennert *et al.*, 1978) dan Rappaport (1966), serta membuat modifikasi derajat keganasannya berdasarkan bentuk folikular atau difus. Klinikus diharapkan dapat mengambil manfaat yang besar dengan saran ini.

KEPUSTAKAAN

- De Vita, V. T., & Hellman, S. 1982 Hodgkin's disease and the non-Hodgkin's lymphoma, dalam V. T. De Vita, S. Hellman & S. A. Rosenberg (eds): *Principles & Practice of Oncology*, pp. 1331-401. J. B. Lippincott Co., Philadelphia.
- Heerde, P. van 1984 *Malignant Lymphomas and Histiocytic Tumours, Cytology and Other Diagnostic Methods*. Proefschrift, Rijksuniversiteit te Utrecht. Radopi, Amsterdam.
- Lennert, K., Mohri, N., Stein, H., Kaiserling, F., & Muller-Hermelink, H. K. 1978 *Malignant Lymphomas Other than Hodgkin's Disease*. Springer-Verlag, Berlin.
- Rappaport, H. 1966 *Tumor of the Haemopoetic System*. Serial: Atlas of Tumor Pathology, sect. III, fasc. 8. Armed Forces Institute of Pathology, Washington, D. C.
- Splinter, Th. A. W. 1977 *Studies on Non-Hodgkin Lymphomas*. Academisch proefschrift, Universiteit Amsterdam. Swado B. V., Amsterdam.
- Turnhout, J. M. M. P. M. 1975 *Non-Hodgkin Lymphoma: A retrospective analysis of 314 cases*. Proefschrift, Erasmus Universiteit te Rotterdam, Rotterdam.
- Unnik, J. A. M. van 1973 *Proceedings of the Conference on Non-Hodgkin's Lymphomas*. October 1973, London.