



# BERKALA ILMU KEDOKTERAN (Journal of the Medical Sciences)

ISSN 0126 — 1312      CODEN: BIKEDW

Diterbitkan oleh Fakultas Kedokteran Universitas Gadjah Mada

Jilid XXIV

Desember 1992

Nomor 4

616.996.7

## Kehamilan Pasca-Operasi Androblastoma

### Laporan Kasus

Oleh: Mochamad Anwar, Zain Alkaff, Amino Rahardjo,  
Suryadi dan Endang Ma'ruf

Klinik Infertilitas Program Permata Hati  
Rumah Sakit Umum Pusat Dr. Sardjito dan Fakultas Kedokteran  
Universitas Gadjah Mada, Yogyakarta

**ABSTRACT**

Moch. Anwar, Z. Alkaff, A. Rahardjo, Suryadi & E. Ma'ruf - *Pregnancy after unilateral operation on androblastoma.*

Androblastoma is a rare semimalignant ovarian tumor which occurs most frequently during the reproductive years and is assumed to arise from sexually ambivalent cells noted in the ovary of the 6-7 weeks embryo or to be of teratoid origin. The excessive secretion of testosterone will occur and lead to masculinism, while androgens will suppress normal ovarian function and cause the sign of virilization. A 3-years subfertile case was a 27 year-old-woman with typical syndrome of androblastoma manifested by virilization and defeminization. The testosterone concentration was 700 ng/dl, prolactin: 8,4 µg/l, Barr body drumstick (+), while the chromosomal analysis indicated female genotype (46 XX). Simple oophorectomy was done, the size of the left ovarian tumor was 9 x 7 x 8 cm, encapsulated and there was no adhesion. The uterus and adnexa were normal. The pathological result was malignant. Alkeran cytostatic treatment was given in 5 series of 12,5 mg orally. However, the pregnancy occurred during the treatment. The patient was then managed carefully as a routine procedure without anti-cancer drugs anymore. The baby was born normally without any congenital anomaly. The signs of either virilism or masculinism decreased. Hormonal examination showed a normal level of testosterone.

**Key Words:** infertility - androblastoma - cytostatics - ovarian tumor - virilization

## PENGANTAR

Androblastoma, disebut juga arrhenoblastoma, merupakan salah satu *sex-cord stromal tumor ovarium* jenis *Sertoli-Leydig cell*. Pada androblastoma yang predominan adalah cell Leydig sehingga bersifat testikuler. Adapun androgen utama yang disekresikan adalah testosteron yang biasanya didapat bersama tanda-tanda maskulinisasi, hirsutisme dan amenorrhea (Nagamani *et al.*, 1989).

Jenis tumor ovarium yang memproduksi androgen tersebut mempunyai fungsi endokrin, bersifat semimaligna, biasanya unilateral, konsistensinya padat dan dapat menyebabkan terjadinya infertilitas akibat gangguan perkembangan folikel pada ovarium serta virilisme (Matteri *et al.*, 1989). Namun demikian, tidak semua androblastoma, secara hormonal aktif, kadang-kadang tumor-tumor lain seperti gynandroblastoma, *hilus cell tumor*, *lipoid cell tumor* dan gonadoblastoma juga menyebabkan virilisme (Keller, 1981).

Diagnosis virilisma didasarkan pada adanya gejala defeminisasi dan virilisasi yang ditandai dengan mengecilnya payudara, uterus dan vagina, oligo- atau amenorrhea dan hirsutisme. Suara menjadi dalam dan akhirnya klitoris menjadi besar. Temperatur basal monofasik, usapan vagina menjadi atrofik dan gonadotropin serta estrogen biasanya rendah. Terjadi juga kenaikan kadar 17-ketosteroid.

Dibanding dengan tumor yang bersifat feminin, androblastoma merupakan tumor yang jarang tumbuh, umumnya timbul pada masa reproduksi dan diduga berasal dari sel embrional yang bersifat ambivalen.

## LAPORAN KASUS

Ny. N., umur 27 tahun, tempat tinggal di Kotagede, Yogyakarta. Datang ke Klinik Infertilitas Program Permata Hati Rumah Sakit Umum Pusat Dr. Sardjito tanggal 5 Mei 1990, kiriman sejawat ahli kebidanan dan kandungan dengan keterangan subfertil 3 tahun dengan tumor kistik ovarium. Pada anamnesis didapat menarche pada usia 17 tahun, dengan riwayat menstruasi teratur yang kemudian menjadi tidak teratur, jarang, disertai pertumbuhan bulu pada muka dan dagu. Payudara dirasakan makin kecil dan suara makin besar.

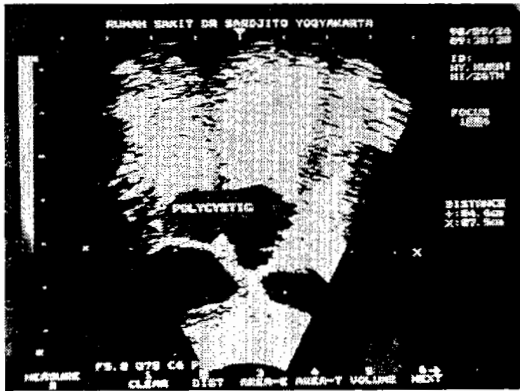
### Pemeriksaan Fisik

Keadaan umum baik, tinggi badan 147 cm, berat badan 42 kg. Pertumbuhan rambut normal, tampak pertumbuhan bulu pada daerah muka dan dagu, payudara relatif kecil dengan papilla mammae kecil. Genitalia externa normal hanya didapat klitoris sebesar ibu jari tangan. Alat genitalia interna relatif kecil, uterus sebesar telur ayam gepeng. Teraba tumor padat agak kistik, permukaannya rata, gerakannya bebas, ukurannya sebesar bola tenis.

### Pemeriksaan Ultrasonografi

Pada pemeriksaan ultrasonografi didapat uterus dalam retrofleksi, endometrium setebal 3 mm, ketebalan uterus 26 mm dan panjang uterus 44 mm.

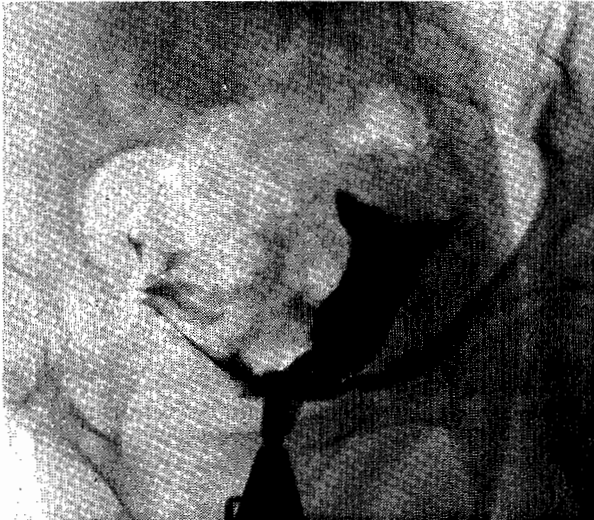Pada ovarium kanan didapat banyak folikel kecil, sedang besarnya normal. Ovarium kiri menjadi tumor polikistik dengan ukuran 58 x 56 x 43 mm. Dibuat kesimpulan: *Ovarium sinister polikistik dengan hipoplasi uterus* (GAMBAR 1).



GAMBAR 1. - Ovarium kiri dengan gambaran polikistik.

### Pemeriksaan Histerosalpingografi

Rongga uterus bentuknya normal, kedua saluran tuba paten, didapat cairan urografi bebas di dalam rongga perut (GAMBAR 2).



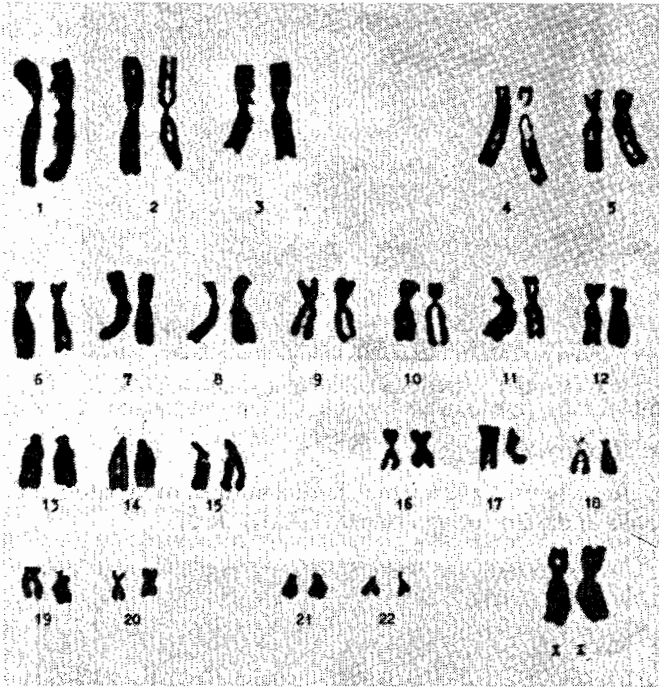
GAMBAR 2. - Gambaran histerosalpingografi normal.

### Pemeriksaan Laparoscopi

Pada pemeriksaan laparoscopi explorasi didapat uterus normal, tuba dan ovarium kanan dalam batas normal, tuba kiri normal, ovarium kiri menjadi masa tumor sebesar bola tenis, keputihan, berbenjol, permukaannya licin, tanpa peleketan dengan jaringan sekitar. Dibuat kesimpulan: *Stein-Leventhal syndrome*.

### Pemeriksaan Laboratorium

Dilakukan pemeriksaan *Barr body drum-stick* (+), pemeriksaan analisis kromosom didapat genotipe wanita (46 XX) (GAMBAR 3).



GAMBAR 3. – Analisis kromosom menunjukkan genotipe wanita.

Pada pemeriksaan hormonal didapat kadar testosteron 700 ng/dl, sedang kadar prolactin 8,4 µg/l.

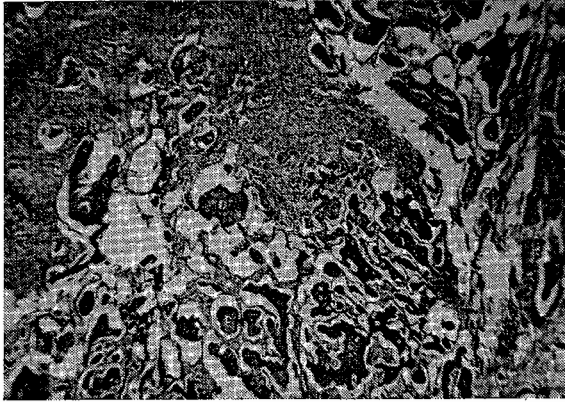
Fase folikuler,	FSH: 1,74 mIU/ml,	LH: 6,6 mIU/ml.
<i>Midcycle</i> ,	FSH: 1,2 mIU/ml,	LH: 4,8 mIU/ml.
Fase luteal,	FSH: 1,5 mIU/ml,	LH: 6,3 mIU/ml.

Hasil pemeriksaan analisis sperma dalam batas normal.

### Terapi

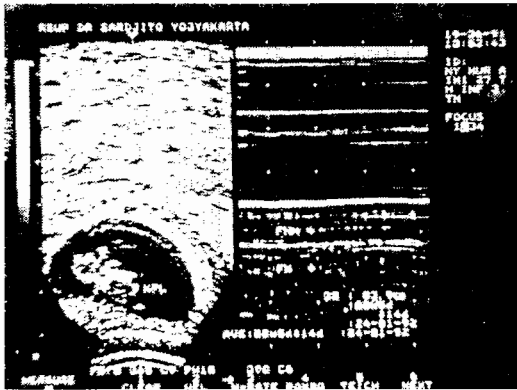
Pada tanggal 27 November 1990 dikerjakan laparotomi, didapat ovarium kiri menjadi tumor padat ukuran 9 x 7 x 8 cm, sebagian kistik dan sebagian padat, permukaan licin tanpa pelengketan, ascites (-). Pada "frozen section" ternyata ada keganasan dan dibuat diagnosis carcinoma ovarii stadium IA.

Oleh karena usia masih muda dan belum mempunyai anak, diputuskan untuk tidak melakukan panhysterectomy (pengangkatan uterus dan kedua adnexa). Hasil pemeriksaan patologi anatomi (preparat *block* parafin) menunjukkan: androblastoma (GAMBAR 4).



GAMBAR 4. – Gambaran preparat patologi anatomi androblastoma.

Selanjutnya diberikan obat sitostatika Alkeran 12,5 mg oral per seri. Pada pemberian seri ke-5 ternyata penderita mengalami amenorrhea dan dinyatakan hamil 7 minggu, dan dengan pemeriksaan ultrasonografi didapat diameter kantung janin (*gestational sac*) 3,9 cm (GAMBAR 5). Pada pemeriksaan hormon testosteron ulangan kadarnya 11 ng/dl.



GAMBAR 5. – Kehamilan 7 minggu dengan *gestational sac* 3,8 cm.

Terapi sitostatika dihentikan dan penderita dirawat kehamilannya. Bayi lahir spontan pada usia kehamilan 42 minggu, berat badan bayi 3 000 g, panjang badan 46 cm tanpa kelainan.

Post-partum pada ibu masih didapat sebagian tanda-tanda virilisme, antara lain suara masih agak besar, klitoris relatif besar ukurannya 2 x 2 x 1 cm, sedang pertumbuhan bulu pada dagu dan kumis sudah berkurang, di samping itu payudara mengalami hipertrofi dan fungsi laktasi normal.

## PEMBAHASAN

Penyebab infertilitas primer pada kasus ini adalah ketidakmampuan berkembangnya folikel ovarium akibat adanya tumor ganas androblastoma pada ovarium kiri. Meskipun tumor ovarium unilateral, oleh karena tumor tersebut mempunyai fungsi endokrin yang menghasilkan hormon sex androgen (testosteron) berlebihan, maka dapat menghambat efek estrogen dalam keseimbangan fungsi reproduksinya. Selain itu androgen juga berpengaruh pada proses metabolisme dan berefek pada pusat saraf sentral baik berupa depresi maupun stimulasi. Efek depresi androgen tersebut berpengaruh pada tingkat hipotalamus dalam mensekresi *Gonadotropin Releasing Hormone* (GnRH), sehingga pelepasan FSH dan LH terganggu, yang akan berpengaruh pula pada perkembangan folikel di ovarium. Pada keadaan demikian pemakaian *GnRH agonist* dianjurkan sebagai terapi *adjuvant* pada stimulasi ovarium dengan GnRH (Ditkoff *et al.*, 1991).

Peningkatan kadar androgen dalam lingkungan folikel juga akan menimbulkan kerusakan pada reseptor estrogen pada sel granulosa, sehingga menjadi tidak responsif terhadap rangsangan estrogen yang kemudian akan mengalami atresia dan kematian sel. Pada keadaan demikian akan didapat kadar estrogen rendah seperti pada kasus ini.

Semula diduga pada kasus ini adalah kasus *Stein-Leventhal syndrome*, terutama didasarkan pada hasil pemeriksaan ultrasonografi dan adanya oligomenorrhea sekunder, gejala-gejala virilisasi, dan infertilitas. Interpretasi gambaran polikistik pada ultrasonografi ternyata tidak benar. Umumnya ovarium polikistik pada *Stein-Leventhal syndrome* didapat bilateral dan tidak terlalu besar (2 sampai 3 kali besarnya ovarium normal).

Pada keadaan normal kadar testosteron wanita adalah 0,1 – 0,8 ng/ml, apabila naik sampai 10 ng/ml, dianggap telah terjadi gejala virilisasi (Keller, 1981). Pada kasus ini kenaikan kadar testosteron sampai 700 ng/ml menunjukkan adanya suatu tumor yang bersifat androgenik.

Androblastoma, seperti *granulosa cell tumor*, secara umum tingkat keganasannya lebih rendah dibanding dengan carcinoma ovarii yang lain, sehingga terapinya cukup dengan histerektomi total dilanjutkan dengan pengangkatan tuba dan ovarium bilateral. Bahkan pada tumor stadium IA yang kecil dan berkapsul yang terdapat pada wanita muda, pengangkatan tumor unilateral dianggap cukup (LaPolla *et al.*, 1987). Pada kasus ini tampak bahwa dengan diangkatnya tumor androblastoma secara unilateral syndrome virilisme menurun dan wanita menjadi fertil kembali.

Penghentian pemberian sitostatika Alkeran pada kasus ini lebih bijaksana, mengingat kebutuhan akan kelangsungan proses reproduksinya (kehamilannya) serta tingkat keganasan androblastoma yang relatif rendah. Namun demikian, pemeriksaan *serum tumor marker* (CA 125) dan ultrasonografi perlu dilakukan setelah persalinan untuk mengantisipasi timbulnya malignitas pada ovarium (Creasman & DiSaia, 1991; Westhoff & Randall, 1991). Selain itu meskipun pada saat ini tidak dijumpai adanya kelainan pada janin, kita tetap harus waspada terhadap kelainan bawaan yang mungkin timbul kemudian akibat obat sitostatika yang pernah diberikan.

## KESIMPULAN

1. Sebab terjadinya infertilitas pada kasus ini adalah tumor ovarium androblastoma.
2. Mengingat androblastoma tingkat keganasannya rendah, dan penderita menginginkan anak, pengangkatan tumor ovarium unilateral yang dilakukan pada kasus ini sudah cukup.
3. Pemberian sitostatika sebenarnya tidak perlu pada kasus ini. Penghentian pemberian sitostatika setelah diketahui penderita hamil sudah benar.
4. Perlu pemeriksaan *serum tumor marker* (Ca 125) dan pemeriksaan ultrasonografi pasca persalinan untuk mendeteksi kemungkinan terjadinya keganasan.

## KEPUSTAKAAN

- Creasman, W., & Disaia, P. J. 1991 Screening in ovarian cancer. *Am. J. Obstet. Gynecol.* 165:7-10.
- Ditkoff, E. C., Cassidenti, D. L., Paulson, R. J., Sauer, M. V., Paul, W. L., & River, J. 1991 The gonadotropin-releasing hormone antagonist (Nal-Glu) acutely blocks the luteinizing hormone surge but allows for resumption of folliculogenesis in normal woman. *Am. J. Obstet. Gynecol.* 165:1811-7.
- Keller, P. 1981 *Hormonal Disorders in Gynecology*. Springer-Verlag, Berlin.
- LaPolla, J. P., Benda, J., Vigliotti, A. P., & Anderson, B. 1987 Dysgerminoma of the ovary. *Obstet. Gynecol.* 69:859-64.
- Matteri, R. K., Stanczyk, F. Z., Gentschein, E. E., Delgado, C., & Lobo, R. A. 1989 Androgen sulfate and glucuronide conjugates in nonhirsute and hirsute women with polycystic ovarian syndrome. *Am. J. Obstet. Gynecol.* 161:1704-709.
- Nagamani, M., Stuart, C. A., & Dinh, T. V. 1989 Steroid biosynthesis in the Sertoli-Leydig cell tumor: Effects of insulin and luteinizing hormone. *Am. J. Obstet. Gynecol.* 161:1738-43.
- Westhoff, C., & Randal, M. C. 1991 Ovarian cancer screening: Potential effect on mortality. *Am. J. Obstet. Gynecol.* 165:502-505.
-